ФЕДЕРАЛЬНОЕ ГОСУДАРСТВЕННОЕ БЮДЖЕТНОЕ УЧРЕЖДЕНИЕ
«САНКТ-ПЕТЕРБУРГСКИЙ НАУЧНО-ИССЛЕДОВАТЕЛЬСКИЙ ИНСТИТУТ
УХА, ГОРЛА, НОСА И РЕЧИ» МИНИСТЕРСТВА ЗДРАВООХРАНЕНИЯ
РОССИЙСКОЙ ФЕДЕРАЦИИ

На правах рукописи

КРИВОПАЛОВ Александр Александрович

КОМПЛЕКСНЫЙ ПОДХОД К ДИАГНОСТИКЕ И ЛЕЧЕНИЮ БОЛЬНЫХ С ОТОГЕННЫМИ И РИНОСИНУСОГЕННЫМИ ГНОЙНО-ВОСПАЛИТЕЛЬНЫМИ ВНУТРИЧЕРЕПНЫМИ ОСЛОЖНЕНИЯМИ В СОВРЕМЕННЫХ УСЛОВИЯХ

14.01.03 – болезни уха, горла и носа

14.01.18 – нейрохирургия

Диссертация на соискание ученой степени
доктора медицинских наук

Научные консультанты:

Янов Юрий Константинович
Заслуженный врач РФ,
академик РАН,
доктор медицинских наук профессор;

Щербук Александр Юрьевич
доктор медицинских наук доцент

Санкт-Петербург – 2017

ОГЛАВЛЕНИЕ

ВВЕДЕНИЕ……. 5
ГЛАВА 1. АКТУАЛЬНЫЕ ПРОБЛЕМЫ ДИАГНОСТИКИ И ЛЕЧЕНИЯ ОТОГЕННЫХ И РИНОСИНУСОГЕННЫХ ГНОЙНО-ВОСПАЛИТЕЛЬНЫХ ВНУТРИЧЕРЕПНЫХ ОСЛОЖНЕНИЙ (ОБЗОР ЛИТЕРАТУРЫ) ……. 16
1.1 Определение и классификация внутричерепных осложнений воспалительных заболеваний ЛОР-органов…….. 17
1.2 Распространённость и структура инфекционно-воспалительных заболеваний ЛОР-органов и ассоциированных с ними внутричерепных осложнений…….…….. 21
1.2.1. Распространенность и структура средних отитов……. 22
1.2.2. Распространенность и структура заболеваний околоносовых пазух…….. 24
1.2.3 Распространенность и структура отогенных и риносинусогенных гнойно-воспалительных внутричерепных осложнений…….. 26
1.2.3.1. Распространенность и структура отогенных гнойно-воспалительных внутричерепных осложнений……. 27
1.2.3.2 Распространенность и структура риносинусогенных гнойно-воспалительных внутричерепных осложнений ……. 28
1.3 Этиопатогенетические и клинические особенности отогенных и риносинусогенных гнойно-воспалительных внутричерепных осложнений ……. 30
1.4 Актуальные проблемы диагностики и лечения отогенных и риносинусогенных гнойно-воспалительных внутричерепных осложнений на современном этапе ……. 37
1.4.1 Диагностика отогенных и риносинусогенных гнойно-воспалительных внутричерепных осложнений…… 37
1.4.2 Лечение отогенных и риносинусогенных гнойно-воспалительных внутричерепных осложнений……. 45
1.4.2.1 Антибактериальная терапия ……. 45
1.4.2.2 Хирургическое лечение ……. 47
1.4.2.3 Тактика лечения ……. 52
1.4.3 Результаты лечения отогенных и риносинусогенных гнойно-воспалительных внутричерепных осложнений …….. 54
ГЛАВА 2. МАТЕРИАЛЫ И МЕТОДЫ ИССЛЕДОВАНИЯ ……. 59
2.1 Характеристика пациентов……..…… 59
2.2 Характеристика медицинской помощи, оказанной пациентам с отогенными и риносинусогенными гнойно-воспалительными внутричерепными осложнениями……..…… 67

2.2.1 Медицинская помощь на этапе до поступления в многопрофильный специализированный стационар …… 67
2.2.2. Медицинская помощь в многопрофильном специализированном стационаре …… 70
2.3 Характеристика исследования…….. 85
2.4. Характеристика методов статистического анализа ……. 88
ГЛАВА 3. РЕЗУЛЬТАТЫ ИССЛЕДОВАНИЯ …… 92
3.1 Характеристика клинических проявлений отогенных и риносинусогенных гнойно-воспалительных внутричерепных осложнений. Предикторы инфекционного повреждения головного мозга…… 92
3.2 Результаты лучевой диагностики заболеваний ЛОР-органов и ассоциированных с ними гнойно-воспалительных внутричерепных заболеваний. Инструменты верификации диагноза…… 103
3.3 Результаты бактериологических исследований отогенных и риносинусогенных гнойно-воспалительных внутричерепных осложнений …… 125
3.4 Предикторы госпитальной летальности при оказании медицинской помощи пациентам с отогенными и риносинусогенными гнойно- воспалительными внутричерепными осложнениями …… 129
3.4.1 Предикторы госпитальной летальности пациентов с отогенными и риносинусогенными гнойно-воспалительными внутричерепными осложнениями до поступления в многопрофильный специализированный стационар…….. 130
3.4.2 Предикторы госпитальной летальности пациентов с отогенными и риносинусогенными гнойно-воспалительными внутричерепными осложнениями в многопрофильном специализированном стационаре ……... 134
3.4.3 Оценка прогностической способности предикторов госпитальной летальности у пациентов с отогенными и риносинусогенными гнойно-воспалительными внутричерепными осложнениями ……... 139
3.5 Предикторы инвалидизации пациентов с отогенными и риносинусогенными гнойно-воспалительными внутричерепными осложнениями ……. 142
3.5.1. Предикторы инвалидизации пациентов с отогенными и риносинусогенными гнойно-воспалительными внутричерепными осложнениями до поступления в многопрофильный специализированный стационар…….. 143
3.5.2 Предикторы инвалидизации пациентов с отогенными и риносинусогенными гнойно-воспалительными внутричерепными осложнениями в многопрофильном специализированном стационаре…….. 148

3.5.3 Оценка прогностической способности предикторов инвалидизации пациентов с отогенными и риносинусогенными гнойно-воспалительными внутричерепными осложнениями ……. 152
ГЛАВА 4. КОНЦЕПЦИЯ КОМПЛЕКСНОГО ПОДХОДА К ДИАГНОСТИКЕ И ЛЕЧЕНИЮ БОЛЬНЫХ С ОТОГЕННЫМИ И РИНОСИНУСОГЕННЫМИ ГНОЙНО-ВОСПАЛИТЕЛЬНЫМИ ВНУТРИЧЕРЕПНЫМИ ОСЛОЖНЕНИЯМИ В СОВРЕМЕННЫХ УСЛОВИЯХ ……... 156
4.1 Характеристика алгоритма оказания медицинской помощи …… 156
4.1.1 Тактика и особенности оказания медицинской помощи пациентам с отогенными и риносинусогенными гнойно-воспалительными внутричерепными осложнениями до поступления в многопрофильный специализированный стационар……. 159
4.1.2 Тактика и особенности оказания медицинской помощи пациентам с отогенными и риносинусогенными гнойно-воспалительными внутричерепными осложнениями в многопрофильном специализированном стационаре…… 160
4.1.3 Тактика и особенности хирургической санации очагов инфекции ЛОР-органов …… 168
4.1.4 Тактика и особенности хирургического лечения глазничных гнойно-воспалительных осложнений …… 177
4.1.5 Тактика, технологии и особенности нейрохирургических операций ….. 177
4.1.6 Тактика и особенности интенсивной терапии …… 179
4.2 Анализ клинической эффективности алгоритма оказания медицинской помощи пациентам с отогенными и риносинусогенными гнойно-воспалительными внутричерепными осложнениями ……. 189
4.3 Клинические примеры лечения больных с отогенными и риносинусогенными гнойно-воспалительными внутричерепными осложнениями с применением лечебно-диагностического алгоритма……. 192
ЗАКЛЮЧЕНИЕ……. ……. 217
ВЫВОДЫ ……..... 231
ПРАКТИЧЕСКИЕ РЕКОМЕНДАЦИИ……. 237
СПИСОК СОКРАЩЕНИЙ И УСЛОВНЫХ ОБОЗНАЧЕНИЙ…….. 242
СПИСОК ЛИТЕРАТУРЫ…… 244
ПРИЛОЖЕНИЯ …….. 280

ВВЕДЕНИЕ

Гнойно-воспалительные внутричерепные осложнения (ВЧО) острых и хронических заболеваний уха, носа и околоносовых пазух (ОНП) до настоящего времени являются сложной междисциплинарной проблемой (Щербук Ю. А. и соавт., 2002; Егоров В. И. и соавт., 2004, 2005, 2008, 2009; Гаджимирзаев Г. А., 2004, 2006, 2009, 2010; Бабияк В. И. и соавт., 2002, 2005, 2015; Пальчун В. Т. и соавт., 1977, 2009, 2015, 2016; Clayman G. L. et al., 1991; Hakan T., 2006, 2008; Brook I., 2009; Nicoli T. K. et al., 2016). Ввиду топографических и клинических особенностей данные заболевания являются предметом профессиональной деятельности оториноларингологов и нейрохирургов (Гринберг М. С., 2010; Рязанцев С. В. и соавт., 2014; Фраерман А. П. и соавт., 2015; Hall W. A. et al., 2008; Klein M., Pfister H.-W., 2014; Hansen M. et al., 2015).

Среди пациентов оториноларингологического профиля отогенные гнойно-воспалительные ВЧО встречаются с частотой от 1,0 до 6,39 % (Сергеева А. П., 2001; Волошина И. А., Хамзалиева Р. Б., 2009; Lin Y. S. et al., 2009; Palma S. et al., 2014), риносинусогенные – от 1,45 до 4,36 % (Oxfod L. E., McClay J., 2005; Hansen F. S. et al., 2012; Chaiyasate S. et al., 2015). Отогенные и риносинусогенные гнойно-воспалительные ВЧО сохраняют доминирующее положение среди причин неблагоприятных результатов лечения в оториноларингологических стационарах. Показатель госпитальной летальности при этих заболеваниях достигает 22,2–50,0 %, инвалидизации – 10,0–45,0 % (Янов Ю. К. и соавт., 2015, 2016; Kuczkowski J. et al., 2005; Dubey S.P. et al., 2010; Baysal E. et al., 2013).

Особенностью этиологии отогенных и риносинусогенных ВЧО является характер микрофлоры первичного очага инфекционного процесса и гнойно-воспалительных поражений головного мозга. Результаты бактериологических исследований, анализ которых представлен в отечественных и зарубежных публикациях, демонстрируют устойчивость выделенных патогенов к широкому спектру антибактериальных препаратов. Не существует единого мнения о наиболее эффективных

препаратах, рекомендуемых для стартовой и этиотропной противомикробной терапии (Миразизов К. Д., 2001; Крюков А. И., Жуховицкий В. Г., 2004; Сергеев М. М., Зинкин А. Н., 2010, 2012; Аринова С. П., 2012; Скрипченко Н. В. и соавт., 2011, 2014; Машкова Т. А. и соавт., 2014; Wanna G. B. et al., 2010; Nathoo N. et al., 2001, 2011, 2012; de Oliveira Penido N., 2005, 2007, 2015).

Клиническая картина отогенных и риносинусогенных гнойно-воспалительных ВЧО неспецифична, может одновременно сочетать симптомы поражения многих вовлеченных в патологический процесс органов и систем. К ведущим клиническим проявлениям заболевания относятся: общеинфекционный синдром, синдром системной воспалительной реакции (ССВР), синдром воспалительного поражения головного мозга (Сергеев М. М., Зинкин А. Н., 2002, 2004; Савельев В. С., Гельфанд Б. Р., 2011; Bone R. C. et al., 1992; Vincent J.-L et al., 1996; Hansen M. et al., 2012, 2015). Симптомокомплекс заболеваний уха, носа и околоносовых пазух – первичного очага инфекционного процесса в большинстве случаев маскируется клиникой развившихся внутричерепных осложнений – гнойно-воспалительных заболеваний головного мозга (Борзов А. В., 2002, 2003; Талалаев В. Н., 2005; Зинкин А. Н., Сергеев М. М., 2008, 2010). Этим обусловлены трудности в верификации клинического диагноза на всех этапах оказания медицинской помощи данной категории больных (Гаджимирзаев Г. А., 2004, 2006, 2009, 2010; Hakan T., 2006).

В структуре отогенных и риносинусогенных заболеваний головного мозга в настоящее время преобладают тяжелые гнойно-воспалительные формы. Доминируют менингоэнцефалиты, эпидуральные и субдуральные эмпиемы, абсцессы головного мозга, обусловливающие высокую частоту больничной летальности (Коновалов А. Н. и соавт., 2005; Гринберг М. С., 2010; Горожанин А. В., Басков А. В., 2013; Tseng J. H., Tseng M. Y., 2006; Cochrane D. D. et al., 2008; Kocherry X. G. et al., 2008; Nathoo N. et al., 2001, 2011, 2012; Brouwer M.C., 2014).

Все описанные выше факторы диктуют необходимость детального изучения современных этиологических, патогенетических, клинических характеристик, тактических вариантов диагностики и лечения сочетанной патологии уха, носа, околоносовых пазух и ассоциированных с ними заболеваний головного мозга, выявления

характерных признаков интракраниального распространения инфекционного процесса, предикторов неблагоприятных исходов лечения, разработки междисциплинарной концепции и единого алгоритма для повышения эффективности оказания специализированной медицинской помощи больным с отогенными и риносинусогенными гнойно-воспалительными ВЧО.

Степень разработанности темы исследования

Согласно представленным в отечественной и зарубежной литературе научным положениям отогенные и риносинусогенные гнойно-воспалительные ВЧО являются наиболее сложной в диагностическом и лечебном плане патологией, требующей оказания неотложной медицинской помощи (Крюков А. И., Жуховицкий В. Г., 2004; Бобров В. М., 2006; Пальчун В. Т. и соавт., 2009; Гюсан О. А. и соавт., 2010; Зинкин А. Н., Сергеев М. М. 2005, 2010, 2011; Савельев В. С., Гельфанд Б. Р., 2011; Савин И. А. и соавт., 2014; Древаль О. Н. и соавт., 2015; Bone R. C. et al., 1992; Hakan T., 2006; Arlotti A., et al. 2010; Klein M., Pfiser H.-W. 2014). Экспертные мнения о тактике ведения больных различаются в определении основных задач, характера и объемов оказания специализированной медицинской помощи. Отсутствует единая стратегия лечебно-диагностического процесса у специалистов разного профиля, что обусловливает сложности их взаимодействия, тактические трудности ведения больных и приводит к ухудшению результатов лечения.

Цель исследования

Обоснование концепции комплексного междисциплинарного подхода к диагностике и лечению больных с отогенными и риносинусогенными гнойно-воспалительными внутричерепными осложнениями и разработка единого тактического алгоритма, направленного на улучшение результатов лечения.

Задачи исследования

1. Систематизация и анализ характеристик клинической картины отогенных и риносинусогенных гнойно-воспалительных внутричерепных осложнений для выявления патогномоничных предикторов развития инфекционного повреждения головного мозга в современных условиях.

2. Выявление характерных признаков отогенных и риносинусогенных гнойно-воспалительных внутричерепных осложнений с использованием современных технологий лучевой диагностики.

3. Анализ этиологии отогенных и риносинусогенных гнойно-воспалительных внутричерепных осложнений по результатам бактериологических исследований и определение групп антибактериальных препаратов по принципу клинической эффективности.

4. Анализ клинических аспектов отогенных и риносинусогенных гнойно-воспалительных внутричерепных осложнений на различных этапах оказания медицинской помощи для выявления предикторов госпитальной летальности и инвалидизации этой категории больных с использованием методов статистического моделирования.

5. Формирование концепции комплексного междисциплинарного подхода к диагностике и лечению больных с отогенными и риносинусогенными гнойно-воспалительными внутричерепными осложнениями и разработка единого тактического алгоритма.

6. Статистическая оценка клинической эффективности предложенной концепции комплексного междисциплинарного подхода к диагностике и лечению больных с отогенными и риносинусогенными гнойно-воспалительными внутричерепными осложнениями и разработанного единого тактического алгоритма на показатели госпитальной летальности и инвалидизации пациентов.

Научная новизна

На основании проведенного многоцентрового исследования впервые систематизированы и проанализированы демографические, социальные и клинические характеристики пациентов с отогенными и риносинусогенными гнойно-воспалительными внутричерепными осложнениями, особенности оказания медицинской помощи и ее эффективность в современных условиях.

С использованием методов аналитической статистики определены качественные и количественные клинические предикторы отогенного и риносинусоген-

ного инфекционного повреждения головного мозга. На основе современных технологий лучевой диагностики получены новые сведения о интракраниальном распространении инфекционного процесса уха, носа и околоносовых пазух. На большом клиническом материале уточнен спектр вне- и внутрибольничных патогенов – этиологических факторов отогенных и риносинусогенных гнойно-воспалительных внутричерепных осложнений, отличающихся высокой резистентностью к наиболее часто используемым в современной общеклинической практике антибактериальным препаратам.

В ходе комплексного анализа, проведенного по результатам многоцентрового клинического исследования впервые определены пациент-ассоциированные и тактические предикторы, увеличивающие вероятность неблагоприятного исхода лечения и лечебно-диагностические предикторы, снижающие вероятность неблагоприятного исхода лечения больных с отогенными и риносинусогенными гнойно-воспалительными внутричерепными осложнениями.

Сформирована концепция комплексного междисциплинарного подхода к лечению больных с заболеваниями уха, носа и околоносовых пазух и их внутричерепных осложнений, предусматривающая совместную работу специалистов разного профиля, использование современных методов оценки состояния и прогностических характеристик больного, активную дифференцированную хирургическую тактику санации очагов инфекции ЛОР-органов и гнойно-воспалительных внутричерепных заболеваний, эффективные методы интенсивной терапии, раннее начало реабилитационных мероприятий.

Разработан единый тактический алгоритм, являющийся основой лечебно-диагностического процесса на всех этапах оказания медицинской помощи больным с отогенными и риносинусогенными гнойно-воспалительными ВЧО, дана статистическая оценка его клинической эффективности, подтверждающая обоснованность предложенной концепции.

Теоретическая значимость работы

Полученные в ходе настоящего исследования данные могут служить основой для формирования современных представлений о клинических, этиологических,

патогенетических особенностях интракраниального распространения инфекционного процесса при заболеваниях уха, носа и околоносовых пазух, а также об особенностях диагностического и лечебного процессов на всех этапах оказания медицинской помощи, эффективности применяемых в настоящее время методов хирургического и консервативного лечения, о современных концептуальных подходах и наиболее эффективной тактике ведения больных.

Практическая значимость работы

Разработан и результативно использован комплексный междисциплинарный подход к диагностике и лечению больных с отогенными и риносинусогенными гнойно-воспалительными внутричерепными осложнениями, определяющий основы взаимодействия специалистов разного профиля и главные стратегические направления ведения больного.

Разработана и успешно апробирована лечебно-диагностическая тактика, определяющая объем и характер медицинской помощи как до поступления, так и в условиях многопрофильного специализированного стационара. Оптимизирован процесс первичной дифференциальной диагностики и верификации диагноза отогенного и риносинусогенного гнойно-воспалительного внутричерепного осложнения. Разработана и апробирована раздельная специализированная тактика хирургической санации очагов инфекции ЛОР-органов и внутричерепных заболеваний.

Разработана и внедрена совместная тактика ведения больных в послеоперационном периоде: в условиях реанимационного отделения, в гнойно-септическом центре, в хирургическом отделении. С использованием современных методов статистического анализа обоснована клиническая эффективность разработанной стратегии. Практические результаты исследования могут быть рекомендованы для широкого применения в здравоохранении, при проведении научных исследований, в образовательном процессе для первичной профессиональной подготовки и переподготовки врачей-специалистов различного профиля.

Методология и методы исследования

Источниками для получения материала послужили отечественные и зарубежные (с проработкой на глубину 15 лет) научные публикации, электронные базы

данных (www.pubmed.com, www.scsml.rssi.ru, www.rsl.ru, www.medline.ru, www.elibrary.ru и другие интернет-ресурсы), информация Органа государственного опубликования РФ (www.ru.spinform.ru), Федеральной службы государственной статистики (www.gsk.ru), Министерства здравоохранения РФ (www.rosminzdrav.ru), статистическая отчетность медико-информационных центров региональных органов здравоохранения субъектов РФ, аналитические ежегодные отчеты и информация главных специалистов-оториноларингологов, данные амбулаторных карт и карт стационарного больного многопрофильных лечебно-профилактических учреждений (ЛПУ).

Проведенное исследование основывается на принципе комплексного методологического подхода к изучению данных общеклинического, специализированного, лучевого, лабораторного, бактериологического обследования больных, эффективности хирургического, интенсивного и медикаментозного лечения. Применялись общенаучные методы – описательный, сравнительный, а также частнонаучные методы – клинический, инструментальный, статистический. Объект исследования – 303 пациента с отогенными и риносинусогенными гнойно-воспалительными ВЧО.

Все полученные в процессе настоящего исследования как категориальные, так и количественные данные были проанализированы с применением методов описательной и аналитической статистики. Интерпретация результатов статистического анализа проведена в соответствии с поставленными задачами, что послужило основой для разработки научной концепции и тактического алгоритма оказания медицинской помощи больным с отогенными и риносинусогенными гнойно-воспалительными ВЧО.

Для верификации научных результатов были разработаны математические модели, выполнен множественный логистический регрессионный анализ с оценкой качества самих моделей и влияния всех изученных факторов, а также предложенной концепции и тактического алгоритма на результаты лечения больных с отогенными и риносинусогенными гнойно-воспалительными ВЧО.

Положения, выносимые на защиту

1. Выявление предикторов отогенного и риносинусогенного инфекционного повреждения головного мозга, раннее начало этиологически адекватной антибактериальной терапии препаратами с высокой противомикробной активностью, верификация диагноза с использованием современных технологий лучевой диагностики способствуют оптимизации первичного этапа оказания медицинской помощи, своевременному началу специализированного лечения и улучшению его результатов.

2. Предикторы неблагоприятных исходов лечения отогенных и риносинусогенных гнойно-воспалительных внутричерепных осложнений обосновывают необходимость комплексного междисциплинарного подхода к диагностике и лечению, что позволяет объединить профессиональные возможности специалистов разного профиля, комплексно использовать современные методы оценки состояния и прогностических характеристик пациента, применить эффективные методы интенсивной терапии и раздельной хирургической санации очагов инфекции, провести ранние реабилитационные мероприятия.

3. Статистически подтвержденная концепция комплексного междисциплинарного подхода к диагностике и лечению больных с отогенными и риносинусогенными гнойно-воспалительными внутричерепными осложнениями определяет стратегию, единый алгоритм регламентирует оптимальную тактику, объем и характер медицинской помощи на всех ее этапах.

Степень достоверности и апробация результатов исследования

Достоверность исследования определяется большим количеством материала – научных публикаций, информации из официальных источников, результатов многоцентрового клинического исследования, выполненного на представительной выборке – 303 пациента с острыми и хроническими инфекционными заболеваниями среднего уха, носа и околоносовых пазух, течение которых было осложнено наличием гнойно-воспалительных внутричерепных осложнений.

Основные положения работы доложены на ежегодных научно-практических конференциях Общества оториноларингологов Красноярского края (г. Красноярск,

18.04.2004 г., 04.06.2006 г, 20.05.2008 г., 30.09.2009 г.), Российской конференции «Повышение эффективности оториноларингологической помощи» (г. Красноярск, 03.10.2010 г.), XVIII съезде оториноларингологов России (СПб, 27.04.2011 г.), заседании Экспертного совета по оториноларингологии Минздравсоцразвития РФ (г. Красноярск, 27.06.2012 г.), заседаниях Санкт-Петербургского общества оториноларингологов (СПб, 04.02.2014 г., 03.02.2015 г., 13.10.2015 г., 25.06.2016 г.), III Петербургском международном форуме оториноларингологов России (СПб, 23.04.2014 г.), IV Петербургском международном форуме оториноларингологов России (СПб, 23.04.2015 г.), научно-практической конференции «Актуальные вопросы оториноларингологии» (г. Челябинск, 22.05.2015 г.), XIX съезде оториноларингологов России (г. Казань, 15.04.2016 г.), Санкт-Петербургском септическом форуме (СПб, 14.09.2016 г.); V Петербургском международном форуме оториноларингологов России (СПб, 23.09.2016 г.), VI Петербургском международном форуме оториноларингологов России (СПб, 26.04.2017 г.), V Междисциплинарном конгрессе по заболеваниям органов головы и шеи (Москва, 30.05.2017 г.).

Внедрение в практику

Результаты диссертационного исследования внедрены в клиническую практику в г. Красноярске (КГБУЗ «Краевая клиническая больница»), г. Иркутске (ГБУЗ «Иркутская ордена «Знак Почета» областная клиническая больница»), г. Курске (БМУ «Курская областная клиническая больница»), г. Челябинске (ГБУЗ «Челябинская областная клиническая больница»), Санкт-Петербурге (ГБУЗ «Городская Покровская больница», ГБУЗ «Городская больница № 26»). Материалы диссертации используются в научно-педагогическом процессе и учебно-методической работе на кафедрах: ЛОР-болезней с курсом ПО ФГБОУ ВО «Красноярский государственный медицинский университет имени профессора В. Ф. Войно-Ясенецкого», оториноларингологии ФГБОУ ВО «Курский государственный медицинский университет», оториноларингологии ФГБОУ ВО «Южно-Уральский государственный медицинский университет», оториноларингологии ФГБОУ ВО «Северо-Западный государственный медицинский университет имени И. И. Мечникова»,

нейрохирургии и неврологии, а также оториноларингологии и офтальмологии ФГБОУ ВО «Санкт-Петербургский государственный университет».

Публикации

По материалам диссертационного исследования опубликованы 64 печатные работы, в том числе 28 – в рецензируемых изданиях, рекомендованных ВАК Министерства образования и науки РФ.

Личный вклад автора

Автором разработан дизайн исследования, сформулированы цель и задачи работы, определены объем и методы исследований, выполнены планирование, организация и проведение исследований по всем разделам диссертации.

При непосредственном участии автора проведено лечение 229 пациентов с отогенными и риносинусогенными гнойно-воспалительными ВЧО. Осуществлена подготовка всей собранной информации к статистической обработке, разработана статистическая матрица, определен дизайн, конечные точки и модели для статистической и математической обработки полученных данных. Весь материал самостоятельно обобщен, проанализирован и изложен в публикациях.

Автор выражает благодарность руководителям и сотрудникам клинических и научно-педагогических коллективов, оказавших содействие в сборе клинического материала: кафедры ЛОР-болезней с курсом ПО ФГБОУ ВО «Красноярский государственный медицинский университет имени профессора В. Ф. Войно-Ясенецкого» Минздрава России, зав. кафедрой – проф. С. Г. Вахрушев; отделения оториноларингологии КГБУЗ «Краевая клиническая больница» г. Красноярска; отделения оториноларингологии МБУЗ «Городская клиническая больница № 20 имени И. С. Берзона» г. Красноярска, зав. отделением – Д. И. Михелашвили; отделения оториноларингологии ГБУЗ «Иркутская ордена «Знак Почета» областная клиническая больница», зав. отделением – канд. мед. наук Ш. Д. Исхаков; кафедры оториноларингологии ФГБОУ ВО «Курский государственный медицинский университет» Минздрава России, зав. кафедрой – проф. В. С. Пискунов; отделения оториноларингологии БМУ «Курская областная клиническая больница», зав. отделением –

И. В. Тарасов; кафедры лучевой диагностики и терапии ФГБОУ ВО «Курский государственный медицинский университет» Минздрава России, зав. кафедрой – проф. Н. С. Воротынцева; кафедры оториноларингологии ФГБОУ ВО «Южно-Уральский государственный медицинский университет» Минздрава России, зав. кафедрой – проф. М. Ю. Коркмазов, отделения оториноларингологии ГБУЗ «Челябинская областная клиническая больница», зав. отделением – И.Н. Скирпичников; кафедры оториноларингологии ФГБОУ ВО «Северо-Западный государственный медицинский университет имени И.И. Мечникова» Минздрава России, зав. кафедрой – докт. мед. наук доцент С. А. Артюшкин; отделения оториноларингологии СПб ГБУЗ «Городская Покровская больница», зав. отделением – канд. мед. наук В. К. Артюшкина; отделения оториноларингологии СПб ГБУЗ «Городская больница № 26», зав. отделением – канд. мед. наук М. А. Комаров; кафедры нейрохирургии и неврологии ФГБОУ ВО «Санкт-Петербургский государственный университет», зав. кафедрой – Засл. врач РФ, акад. РАН, проф. Ю. А. Щербук; кафедры оториноларингологии и офтальмологии ФГБОУ ВО «Санкт-Петербургский государственный университет», зав. кафедрой – проф. Я. А. Накатис.

Объем и структура работы

Диссертация изложена на 300 страницах машинописного текста и состоит из введения, главы, посвященной обзору литературы, методической главы с описанием материала и методов исследования, двух глав собственных исследований, заключения, выводов и практических рекомендаций, списка литературы, включающего 132 отечественных и 236 зарубежных источников. Результаты исследований представлены в 35 таблицах, из которых 11 приложений. Работа иллюстрирована 55 рисунками.

ГЛАВА 1. АКТУАЛЬНЫЕ ПРОБЛЕМЫ ДИАГНОСТИКИ И ЛЕЧЕНИЯ ОТОГЕННЫХ И РИНОСИНУСОГЕННЫХ ГНОЙНО-ВОСПАЛИТЕЛЬНЫХ ВНУТРИЧЕРЕПНЫХ ОСЛОЖНЕНИЙ (ОБЗОР ЛИТЕРАТУРЫ)

Гнойно-воспалительные ВЧО острых и хронических заболеваний уха, носа и ОНП являются наиболее тяжелой и опасной для жизни пациента патологией, научный интерес к которой сохраняется на высоком уровне с XIX в. до настоящего времени. Множество работ в отечественной и зарубежной литературе посвящено изучению данной проблемы, что связано со сложностью и полиморфизмом симптомокомплекса, сочетающего в себе множество органных поражений: уха, носа, ОНП, головного мозга, системного ответа организма пациента на диссеминированный инфекционный процесс. Особенности клинической картины заболевания, являющейся одновременно предметом профессиональной компетенции нескольких смежных специалистов, обусловливают сложность дифференциальной диагностики и организации лечебного процесса.

Несмотря на развитие современной медицинской науки, внедрение в практическое здравоохранение инновационных диагностических технологий, передовых методов хирургического и медикаментозного лечения, появление новых высокоэффективных противомикробных препаратов, распространенность ВЧО среди больных с очаговой патологией уха, носа и ОНП не имеет тенденции к снижению. Именно гнойные формы сочетанных поражений ЛОР-органов и головного мозга являются основными причинами развития неблагоприятных исходов при лечении пациентов и занимают доминирующее положение в структуре летальности оториноларингологических больных [14, 51, 59, 130 – 132, 237, 252, 259 – 260, 268, 279–283, 311, 318, 323, 325, 329, 337, 339, 356].

1.1 Определение и классификация внутричерепных осложнений воспалительных заболеваний ЛОР-органов

В. Т. Пальчун и соавт. (1977, 2016) определяют неврологические осложнения, являющиеся следствием острых или хронических очаговых процессов в ухе (отогенные), носу и придаточных пазухах носа (риногенные), реже в результате распространения инфекции из небных миндалин (тонзиллогенные), как:

- риногенный и отогенный менингит;
- внутричерепные абсцессы (эпидуральный, субдуральный, внутримозговой);
- тромбоз сигмовидного синуса;
- риногенный и отогенный сепсис;
- арахноидит;
- гидроцефалия.

Вместе с тем ни одной современной работы, в которой приводилось бы описание тонзиллогенного ВЧО, в литературе не представлено. Ни одного клинического наблюдения данного типа осложнения не было отмечено в субъектах Российской Федерации по информации главных специалистов-оториноларинголов.

Множество классификаций ВЧО, ассоциированных с воспалительной патологией ЛОР-органов, были предложены как отечественными, так и зарубежными оториноларингологами: Л. Т. Левиным (1928), М. М. Сергеевым, А. Н. Зинкиным (2002); В. И. Бабияком, Я. А. Накатисом (2005), J. L. Baldwin (1955), L. A. Harker (2003), I. Brook (2005), V. A. Epstein, R. C. Kern (2008), W. J. Fokkens et al. (2012), W. T. Anselmo-Lima, E. Sakano (2015). Все они имеют очень высокое сходство между собой, за исключением отдельных форм заболеваний головного мозга. Все исследователи разделяют осложнения на две основные группы: риногенные и отогенные. В то же время высокая частота развития гнойно-воспалительных ВЧО при сочетанном поражении уха и ОНП по данным клинических наблюдений не была учтена ни в одной из предложенных классификаций [130–132].

Вторичное ото- и риносинусогенное воспалительное поражение оболочек головного мозга – менингит – включен во все классификации, предложенные ЛОР-

специалистами. В. И. Бабияк и Я. А. Накатис (2005) различают пахименингит – поражение ТМО и лептоменингит – воспалительный процесс паутинной оболочки, по характеру воспаления – серозный и гнойный процессы. Некоторые авторы рассматривают серозную и гнойную формы менингита как стадии развития вторичного инфекционного поражения оболочек головного мозга [10, 15, 31, 58].

Ряд авторов относят к ВЧО атипичную форму мастоидита – петрозит с клинической картиной синдрома Градениго, а также опухоль Потта – субпериостальный абсцесс лобной кости, развивающийся вследствие остеомиелитического поражения стенок лобной пазухи и лобной кости [163, 277, 302, 361]. L. A. Harker (2003) включает в перечень отогенных ВЧО гидроцефалию.

Нейрохирурги выделяют гнойный энцефалит – воспаление вещества головного мозга, который сочетается с менингитом, по данным ряда авторов, в 25,0 % случаев и расценивается как менингоэнцефалит [22, 55–56, 79, 119]. Различают ограниченные и диффузные формы энцефалита со значительным преобладанием первых (до 95 %). По характеру изменения мозговой ткани – гнойные, гнойно-некротические, абсцедирующие, флегмонозные, гнойно-геморрагические и анаэробные формы [79, 119].

Как вид риносинусогенного ВЧО энцефалит был включен в классификацию, предложенную в согласительном меморандуме EPOS-2012, которая включает: эпидуральные или субдуральные абсцессы, абсцессы мозга, менингиты (как наиболее часто встречающиеся заболевания), энцефалиты, кавернозные синус-тромбозы [222, 305].

В отечественных источниках и иностранной литературе абсцесс головного мозга определяется как инкапсулированное полостное образование, в формировании которого выделяют стадию раннего энцефалита, позднего энцефалита, ранней капсулы и поздней капсулы [25, 47, 55–57, 79, 229].

А. Д. Кравчук и соавт. (2004) предложили следующую классификацию абсцессов головного мозга:

– по причине: гематогенные, травматические, оториногенные, ятрогенные;

– по локализации: лобной доли, теменной доли, височной доли, затылочной доли, мозжечка;

– по отношению к оболочкам и веществу мозга: эпидуральные, субдуральные, внутримозговые, перивентрикулярные;

– по типу: однокамерные, двухкамерные, многокамерные; одиночные, множественные;

– по объему: малые (до 20,0 мл), средние (21,0–40,0 мл), большие (41,0–60,0 мл), гигантские (61,0–120,0 мл и более);

– по клинической фазе: компенсация, субкомпенсация, умеренная декомпенсация, грубая декомпенсация, терминальная;

– по темпу течения: острые, подострые, хронические;

– по КТ-характеристикам содержимого: гипоинтенсивные, гиперинтенсивные, гетероинтенсивные, изоинтенсивные;

– по МРТ-характеристикам: режим Т1 гипоинтенсивный сигнал – полость абсцесса, гиперинтенсивный сигнал – капсула, режим Т2 изогиперинтенсивный сигнал – полость абсцесса, гиперинтенсивный сигнал – капсула.

Эпидуральная эмпиема – скопление гнойного отделяемого над наружным листком ТМО, в большинстве случаев ассоциированное с остеомиелитическим поражением костной ткани, находящееся в непосредственном контакте с ТМО и имеющее локализованный характер [22, 79].

Под субдуральной эмпиемой принято понимать гнойный процесс, локализованный в субдуральном пространстве между внутренним листком ТМО и внешней поверхностью паутинной оболочки головного мозга [22, 79, 133, 179, 182]. Отсутствие в субдуральном пространстве анатомических барьеров способствует быстрому диффузному распространению гнойно-воспалительного процесса, развитию масс-эффекта, прогрессирующей отрицательной динамике состояния больного [25, 39, 196, 237, 271, 320, 366].

Тромбозы венозных синусов головного мозга (синус-тромбозы) характеризуются как первичные, возникающие при гематологических расстройствах, вторичные – травматического или воспалительного характера и идиопатические. Среди причин вторичных поражений контактное распространение инфекции от гнойно-деструктивного очага поражения костной ткани ЛОР-органов к стенке мозгового синуса является основным [15, 22, 79, 176, 193].

В. И. Бабияк, Я. А. Накатис (2005), В. Т. Пальчун и соавт. (2016) ассоциируют ото- и риносинусогенные поражения мозговых синусов с сепсисом и выделяют следующие формы:

– отогенные: флебит сигмовидного синуса, яремной вены, отогенный сепсис;
– риногенные: тромбоз поверхностных вен головного мозга, тромбозы глубоких вен и большой вены головного мозга, тромбоз пещеристого синуса, тромбоз верхнего продольного синуса.

Таким образом, ни одна из существующих классификаций в полной мере не отражает всех клинических особенностей вторичных гнойно-воспалительных заболеваний головного мозга отогенной и риносинусогенной этиологии. Согласно Международной классификации болезней десятого пересмотра (МКБ-10), заболевания ЛОР-органов, являющиеся первичным очагом интракраниального инфицирования, относятся к классам VII – болезни уха и сосцевидного отростка, X – болезни органов дыхания:

– H66.0 острый гнойный средний отит;
– H66.1 хронический туботимпанальный гнойный средний отит;
– H66.2 хронический эпитимпано-антральный гнойный средний отит;
– H70.0 острый мастоидит;
– H70.1 хронический мастоидит;
– H70.2 петрозит;
– H70.8 другие мастоидиты и родственные состояния;
– H71 холестеатома среднего уха;
– J01 острый синусит;

– J32 хронический синусит;

– J34.0 абсцесс, фурункул и карбункул носа.

Гнойно-воспалительные внутричерепные отогенные и риносинусогенные внутричерепные заболевания относятся к классу VI – болезни нервной системы:

– G01 менингит при бактериальных болезнях, классифицированных в других рубриках;

– G06.2 экстрадуральный и субдуральный абсцесс неуточненный;

– G05 энцефалит, миелит и энцефаломиелит при болезнях, классифицированных в других рубриках;

– G07 внутричерепной и внутрипозвоночный абсцесс и гранулема при болезнях, классифицированных в других рубриках;

– G08 внутричерепной и внутрипозвоночный флебит и тромбофлебит.

Именно эта классификация, являющаяся универсальной для всех клинических центров, была использована в процессе проведения настоящего исследования.

1.2 Распространенность и структура инфекционно-воспалительных заболеваний ЛОР-органов и ассоциированных с ними внутричерепных осложнений

Распространенность гнойно-воспалительных отогенных и риносинусогенных ВЧО неразрывно связана с эпидемиологическими и клиническими особенностями заболеваний уха, носа и ОНП.

Проблеме роста заболеваемости взрослого и детского населения посвящено множество работ в отечественной и зарубежной литературе. Повсеместное ухудшение экологической обстановки, проживание большинства населения в городах и мегаполисах, эмоционально-стрессовый образ жизни, эпидемии острых респираторных вирусных инфекций (ОРВИ), повышение частоты вторичных иммунодефицитных состояний способствуют возникновению острых и обострению хронических заболеваний ЛОР-органов [14, 64, 70, 73, 86–87, 91, 93, 129, 151, 153, 193, 207, 232, 253, 317, 330, 354].

По данным Росстата зарегистрирован общий рост ЛОР-заболеваемости в нашей стране за период с 2000 по 2012 г. как по заболеваниям органов дыхания – с 46 170 тыс. до 46 281 тыс., так и по болезням уха – с 3191 тыс. до 3867 тыс. [44–45, 84].

1.2.1 Распространенность и структура средних отитов

Воспалительные заболевания среднего уха встречаются во всех возрастных группах. Наиболее высокие показатели заболеваемости наблюдаются среди пациентов возрастной группы от 1 до 4 лет (61,0 %) и в течение первого года жизни (45,3 %). Среди пациентов 35–44 лет заболеваемость составляет 1,5 %, старше 75 лет – 2,3 % [1, 50, 99, 101–102, 290]. Доля острого среднего отита в общей структуре ЛОР-заболеваний достигает 20,0–30,0 %. От 80,0 до 90,0 % дошкольников переносят острое воспаление среднего уха. У 40,0 % из них число этих эпизодов доходит до 6 [124, 129, 236, 298–299, 341–342, 344].

В 2014 г. J. G. Liese et al. по результатам эпидемиологического исследования медицинских карт 5776 детей моложе 6 лет в Германии, Италии, Испании, Швеции и Великобритании определили заболеваемость данной группы населения острым средним отитом. В среднем она составила 25 600 на 100 000 населения со значительным разбросом от 19 500 в Италии до 32 800 на 100 000 населения в Испании. Сходные цифры по заболеваемости детей моложе 5 лет в Новой Зеландии продемонстрировали B. Gribben et al. (2012) – 27 300 на 100 000 детей. При этом авторы подчеркивают, что заболеваемость среди детей коренных народов и других национальностей значимо не различалась.

Ежегодная заболеваемость острым средним отитом в странах Латинской Америки и Карибского бассейна среди детей в возрасте до 5 лет колебалась от 11 710 до 36 000 на 100 000 [221]. Центральный НИИ организации и информатизации здравоохранения Минздрава России приводит следующие данные по заболеваемости острым средним отитом в 2010, 2011, 2012 гг.: в группе детей от 0 до 14 лет –

2968; 2998,6; 3006,2 на 100 000 населения соответственно; среди взрослых – 4,63; 4,76; 4,87 на 100 000 населения [114].

Хронизации воспалительного процесса в полостях среднего уха способствует ряд факторов, среди которых основным является наличие сопутствующей патологии полости носа, носоглотки и околоносовых пазух [45, 80, 124]. Важное значение имеют диагностические, тактические и организационные погрешности при оказании медицинской помощи [135, 181, 226, 312–313].

По данным Y. S. Lin et al. (2009, 2011), в Тайване заболеваемость хроническим средним отитом в период с 1998 по 2007 г. снизилась с 407 до 145 случаев в год, средний возраст больных за этот период увеличился с 44,67 до 49,43 лет. При этом, как отмечают авторы, частота развития осложнений, в том числе внутричерепных, оставалась неизменной.

По данным Центрального НИИ организации и информатизации здравоохранения Минздрава России (www.rosminzdrav.ru), в целом по стране общая заболеваемость хроническим отитом в 2012 г. составила 257 на 100 000 населения. Наиболее часто хронические отиты были диагностированы в группе лиц старше трудоспособного возраста (394,5 на 100 000 населения). При этом наиболее неблагоприятная обстановка по хроническим отитам отмечалась в Чукотском (1659,2 на 100 000 населения) и Ненецком (742,3 на 100 000 населения) автономных округах. Самой низкой заболеваемость была в Еврейской автономной области (119,3 на 100 000 населения) [114]. По данным В. Т. Пальчуна и соавт. (2016), в Москве за период с 2009 по 2012 г. доля пациентов с хроническим отитом на амбулаторном приеме врачей-оториноларингологов увеличилась с 11,0 до 13,7 %.

Данные о заболеваемости хроническим отитом, ассоциированным с холестеатомой, в статистических отчетах региональных органов здравоохранения и Минздрава России отсутствуют. В то же время именно эта форма хронического гнойного среднего отита послужила одной из основных причин развития тяжелых внутричерепных заболеваний.

1.2.2 Распространенность и структура заболеваний околоносовых пазух

Термин «риносинусит» сравнительно молод, он был введен в научный оборот в середине 1990-х гг. специалистами из Американской академии хирургической отоларингологии головы и шеи; ими же были предложены определение, перечень основных и второстепенных симптомов, а также первая классификация [217, 231, 274, 297].

Риносинуситы являются наиболее распространенной нозологической формой среди заболеваний ЛОР-органов как у взрослых, так и у детей. При этом они не являются начальным звеном в цепи патологических изменений и чаще всего развиваются вследствие ОРВИ [51, 74, 85–86, 89, 93, 149, 222, 227]. Несмотря на то что риносинусит оказывает существенное влияние на качество жизни человека и наносит существенный ущерб национальным экономикам, точные данные по эпидемиологии этого заболевания крайне немногочисленны.

В 2005 г. Европейский союз запустил большой эпидемиологический проект – GA^2LEN study. Благодаря этому в 2011 г. были опубликованы результаты многоцентрового изучения заболеваемости хроническим риносинуситом в Европе. В исследование вошли 57 128 респондентов из 12 стран. Примечательно, что лишь у 5,0 % из них был уже установленный диагноз «хронический риносинусит», однако по результатам тестирования в соответствии с критериями EP^3OS [222, 227] оказалось, что хроническим риносинуситом в действительности страдали 10,9 % респондентов [238].

По результатам исследования в Голландии [187, 321], заболеваемость всеми формами риносинуситов составила 1880 на 100 000 населения. Среди женщин она была выше, чем среди мужчин, – 2310 против 1440 на 100 000 населения. У большинства пациентов, вошедших в исследование (69,0 %), был зарегистрирован один эпизод риносинусита, у 19,0 % был один рецидив, лишь у 12,0 % рецидивов было два и более.

В США заболеваемость риносинуситами за последние 20 лет выросла многократно. Об этом свидетельствует, в частности, динамика количества ежегодных посещений врача: если в 1995 г. оно составляло около 12 млн [231, 297, 333], то к 2004 г. возросло до 32 млн [327]. В исследование B. K.Tan et al. (2013) были включены данные о 307 381 пациенте, которые обратились за помощью в клинику первичной медицинской помощи Geisinger (Чикаго, США) за период 2007–2009 гг. Важно отметить, что все пациенты, включенные в исследование, наблюдались в клинике в среднем в течение 5 лет. Из них у 595 был диагностирован хронический риносинусит без полипов, у 7523 – хронический полипозный риносинусит, т. е. средняя заболеваемость составила 83 ± 13 и 1048 ± 78 на 100 000 населения соответственно. Заболеваемость была стабильной с некоторой тенденцией к снижению числа хронических риносинуситов без полипов. Среди больных преобладали лица мужского пола старших возрастных групп. По данным A. M. Halawi et al. (2015), распространенность хронического риносинусита в США охватывает от 2,0 до 16,0 % населения.

В 2003 г. были опубликованы результаты изучения распространенности хронического риносинусита в Канаде в 1996–1997 гг. [177]. Среди женщин она была выше и составляла 5,7 % (среди мужчин – 3,4 %). В 2013 г. заболеваемость острым риносинуситом в Канаде составила около 5000 на 100 000 населения [345].

По данным Бюро медицинской статистики Департамента здравоохранения Москвы, распространенность синуситов составляет 1420 случаев на 100 000 взрослого населения [59]. В то же время за период 2009–2012 гг. в Москве на амбулаторном приеме ЛОР-специалистов доля пациентов, страдающих хроническим риносинуситом, уменьшилась с 12,0 до 11,0 % [84, 97].

В 2015 г. опубликована обзорная статья L. Rudmik, в которой была изучена исследовательская активность за 45 лет по параметру «количество рецензированных статей». Для сравнения были выбраны хронические заболевания, схожие по распространенности, экономическим затратам и влиянию на качество жизни. Оказалось, что публикаций по проблемам хронического риносинусита было почти в 20

раз меньше, чем посвященных бронхиальной астме, и в 50 раз меньше работ, посвященных сахарному диабету. Автор полагает, что главная причина недооценки значения хронических риносинуситов заключается в том, что, за исключением оториноларингологов, мало кто осведомлен о значимости этой важной проблемы. Видимо, этим же объясняется и минимальная грантовая поддержка исследований в области хронических риносинуситов. По данным C. Hopkins, L. Rudmik (2015), за последние 10 лет грантовая поддержка исследований по хроническому риносинуситу в США, Канаде и Великобритании составила около 75 млн долларов, а на исследование астмы и сахарного диабета – 8,3 и 47,2 млрд долларов соответственно.

В качестве одной из причин недостаточного интереса к исследованиям, посвященным заболеваниям ЛО-Рорганов, – и, как следствие, недостаточной грантовой поддержки, а также слабого внимания к вопросам оториноларингологии в целом авторы называют тот факт, что эти заболевания несмертельны [84, 324]. Это справедливо в отношении риносинуситов и средних отитов, однако их ВЧО зачастую оказываются фатальными.

1.2.3 Распространенность и структура отогенных и риносинусогенных гнойно-воспалительных внутричерепных осложнений

Для изучения эпидемиологии отогенных и риносинусогенных ВЧО использованы отечественные и зарубежные публикации за период с 1964 по 2014 гг. Далеко не во всех из них эпидемиологическая составляющая представленной информации была полной. Однако, ее обобщение и анализ позволили составить объективную картину о частоте и структуре внутричерепных ЛОР-осложнений, при описании которой использованы географическая, социально-экономическая и хронологическая характеристики.

1.2.3.1 Распространенность и структура отогенных гнойно-воспалительных внутричерепных осложнений

Распространенность и структура отогенных гнойно-воспалительных ВЧО в различных странах мира отражены в таблице 1.1, приложениях 1, 2.

Таблица 1.1 – Распространенность и структура отогенных ВЧО

Территориально-экономическая характеристика клинических центров	Период изучения	n	Число ВЧО	Менингит, n (%)	Абсцессы головного мозга, n (%)	Тромбоз синусов ТМО, n (%)	Сочетанные ВЧО, n (%)
Развитые страны [139, 141, 156, 188, 262, 272, 276, 277, 285, 288, 302, 208, 249, 368]	1984–2010 гг.	263	332	139 (41,9)	113 (34)	80 (24,1)	69 (20,8)
Развивающиеся страны [143, 158, 183, 190-192, 203, 205, 225, 253, 254, 269, 281, 289, 291, 356, 358]	1987–2014 гг.	791	1098	260 (23,7)	577 (52,6)	261 (23,8)	307 (27,9)
Россия, СНГ [3, 9, 20, 102, 108]	1995–2010 гг.	526	683	290 (42,5)	228 (33,4)	165 (24,2)	157 (23,0)

Примечание – n – количество пациентов в группе исследований (источников).

Частота развития ВЧО при острых и хронических инфекциях уха, по достаточно разрозненным данным европейских и американских клинических центров 1984–2015 гг., находилась в диапазоне от 0,15 до 6,39 % [285, 288, 349]. Похожая ситуация за период 1995–2009 гг. имела место в некоторых регионах России: 1–5 % [14, 20, 108]. Согласно наблюдениям специалистов за период 1987–2014 гг. для развивающихся стран, за исключением Турции (0,6–0,8 %) [190], данный показатель был значительно выше и составлял 6,84–12,54 % [225, 254, 269, 291].

В структуре отогенных ВЧО развитых стран и России превалировали менингиты: 41,9 и 42,5 % соответственно (Таблица 1.1, Приложение 2), тогда как для пациентов из стран с развивающейся экономикой характерными были нозологические формы ВЧО, отличающиеся поражением вещества головного мозга, – внутричерепные абсцессы (52,6 %). Существенно чаще в сравнении с экономически развитыми регионами у этих больных наблюдалось сочетанное и множественное отогенное инфекционное повреждение внутричерепных структур: 27,9 % против 20,8 % соответственно. Частота же развития тромбозов венозных синусов ТМО в разных регионах была однородной: 23,8–24,2 % (Таблица 1.1).

1.2.3.2 Распространенность и структура риносинусогенных гнойно-воспалительных внутричерепных осложнений

Характеристика распространенности и структуры риносинусогенных гнойно-воспалительных ВЧО в различных странах представлена в таблице 1.2, приложениях 3, 4.

Таблица 1.2 – Распространенность и структура риносинусогенных ВЧО

Территориально-экономическая характеристика клинических центров	Период изучения	n	Число ВЧО	Менингит, n (%)	Абсцессы головного мозга, n (%)	Тромбоз синусов ТМО, n (%)	Сочетанные ВЧО, n (%)
Развитые страны [163, 186, 187, 230, 247, 252, 256–258, 261, 304, 338, 370, 361, 365]	1964–2013 гг.	246	312	68 (21,8)	228 (73,1)	15 (4,8)	66 (21,1)
Развивающиеся страны [185, 198, 203, 260, 283, 294, 346]	1996–2013 гг.	119	140	39 (27,8)	88 (62,9)	13 (9,3)	21 (15)
Россия, СНГ [40, 88]	1993–2007 гг.	82	74	10 (13,5)	46 (62,2)	18 (24,3)	Д. о.

Примечания
n – количество пациентов в группе исследований (источников)
Д. о. – данные отсутствуют

Частота развития ВЧО при острых и хронических инфекциях носа и околоносовых пазух (ОНП) в развитых странах за период 1995–2012 гг. по данным двух центров, составила 3,3 и 4,36 % [187, 304]. Имеется лишь два сообщения с описанием частоты риносинусогенных ВЧО в развивающихся странах – 1,45 и 12,1 % случаев [198, 346]. Среди отечественных публикаций сведений о данном показателе выявить не удалось.

В структуре риносинусогенных ВЧО однородно относительно регионов и периода изучения превалировали внутричерепные абсцессы: 62,2–73,1 %. Распределение же других нозологических форм ВЧО различалось между отечественными и зарубежными центрами. В странах Америки, Европы и Азии вторыми по частоте встречаемости являлись контактные менингиты: 21,8–27,8 %. В России же эту нишу занимали более тяжелые, комплексные осложнения риносинуситов – тромбозы синусов ТМО (24,3 %) (Таблица 1.2, Приложение 4). Сочетанные формы ВЧО, согласно анализу зарубежных источников 1978–2013 гг., имели место у 15–21,1 % пациентов (Таблица 1.2).

Однако, несмотря на дополнительное обобщение и анализ, изложенная в литературе информация не дает представления о конкретных медико-статистических показателях изучаемой нозологии: частоте встречаемости ВЧО среди воспалительных заболеваний уха, носа и ОНП, доле этих пациентов в структуре ЛОР-стационаров, первичной заболеваемости населения. В целях уточнения, конкретизации эпидемиологии отогенных и риносинусогенных ВЧО ранее нами было проведено собственное исследование, объединяющее в анализе данные Минздрава РФ, Росстата, сведения органов управления здравоохранением и главных специалистов-оториноларингологов 34 субъектов Российской Федерации (41,0 % населения РФ) за период с 2009 по 2014 г. [128, 130, 131]. Результаты данного исследования подробно представлены в приложениях 5–7. Согласно им частота встречаемости ВЧО при воспалительных заболеваниях уха, носа и ОНП в среднем по исследуемым регионам составила 1,86 ± 1,78 %, широко и неоднородно варьируя в диапазоне от 0,28 до 8,09 %. Отогенные гнойно-воспалительные внутричерепные поражения

осложняли течение основного заболевания в 1,58 ± 1,42 % случаев, риносинусогенные – в 1,13 ± 0,84 %. Смешанный генез имели в среднем 0,08 % (0–0,35 %) внутричерепных ЛОР-осложнений. В 0,15 % случаев ото- и риносинусогенные ВЧО сопровождались септическими состояниями (Приложение 5) [128, 130, 131].

В структуре внутричерепных ЛОР-осложнений у жителей РФ превалировали менингиты, составляя 44,43 ± 19,26 %. ВЧО, сопровождающиеся повреждением вещества головного мозга, т. е. энцефалит, внутричерепные абсцессы и тромбозы синусов ТМО, в среднем по регионам определяли 15,71; 23,58 и 9,37 % случаев соответственно. Среди всех вышеуказанных наблюдений доля сочетанных ВЧО в среднем составляла 1,55 % (Приложение 6) [128, 130, 131].

Комплексный анализ численности населения субъектов Российской Федерации, структуры ЛОР-патологии в их стационарах, частоты встречаемости интракраниального распространения инфекций уха, носа и ОНП позволил определить, что доля пациентов с ВЧО в ЛОР-клиниках в среднем по стране составляет 0,52 % (0,09–2,07 %), а первичная заболеваемость ими населения – 0,58 ± 0,45 на 100 000 человек в год (Приложение 7) [128, 130, 131].

Клинические особенности течения гнойно-воспалительных отогенных и риносинусогенных ВЧО, многочисленные диагностические и тактические проблемы их лечения определяли неблагоприятный исход для 23,21 ± 14,06 % пациентов (приложение 7) [128, 130, 131]. Требуется подробное изучения механизмов возникновения столь высокой летальности: этиопатогенетических, клинических, тактических и организационных факторов и их взаимодействия.

1.3 Этиопатогенетические и клинические особенности отогенных и риносинусогенных гнойно-воспалительных внутричерепных осложнений

В общей структуре гнойно-воспалительных внутричерепных заболеваний именно поражения отогенной и риносинусогенной этиологии являются доминирующими по частоте и распространенности. Предрасполагающие факторы в развитии

данного вида осложнений чрезвычайно изменчивы и многогранны, однако их можно отнести к следующим основным группам:

– климатогеографические;

– демографические и социально-экономические;

– медико-организационные (прежде всего доступность медицинской помощи);

– клинические (возраст, особенности первичного очага инфекции и развившихся осложнений, сопутствующей патологии) [128, 130, 131].

Возникновению ВЧО в первую очередь способствуют топографические особенности среднего уха и ОНП, а именно – непосредственный контакт анатомических границ ЛОР-органов с ТМО на большом протяжении. В связи с этим контактный путь распространения инфекции от очага деструктивного поражения костных структур ЛОР-органов к головному мозгу определяется как основной в большинстве работ, опубликованных как отечественными, так и зарубежными профильными специалистами (оториноларингологами и нейрохирургами) [5, 10, 15, 19, 23, 25, 28, 43, 52, 82, 90, 95, 126, 130, 137, 140, 144–145, 166, 169, 180, 191–192, 197, 200, 203, 261, 287, 289. 307, 359–360]. Это становится возможным за счет остеомиелитического (кариозного) процесса, сопровождающегося лизисом, истончением, порозностью костной ткани или полным разрушением до компактного слоя и ТМО.

Л. Т. Левин (1928), В. В. Дискаленко, К. Л. Никитин (2002), В. П. Шпотин, А. И. Проскурин (2005), В. И. Бабияк, Я. А. Накатис (2005) указывают несколько основных путей контактной интракраниальной передачи ЛОР-инфекции:

– разрушение крыши барабанной полости и сосцевидной пещеры с супратенториальным распространением гнойного процесса;

– проникновение инфекции супратенториально через врожденные дефекты (дегисценции) в области каменисто-чешуйчатой щели;

– остеомиелитический процесс в ячейках сосцевидного отростка, находящихся позади пещеры (так называемых угловых клетках, распространяющихся до намета мозжечка, окружающих верхний каменистый синус), способствующий передаче инфекции как супра-, так и субтенториально;

– деструкция клеток сосцевидного отростка через клетки, расположенные под пещерой («пороговые», граничащие с сигмовидным синусом), обеспечивающая распространение инфекции на крупные венозные синусы головного мозга и через «перибульбарные» клетки на яремную вену;

– разрушение «перилабиринтных» клеток, доходящих до лабиринтной капсулы, образование в ней фистулы, инфицирование лабиринта и переход инфекции через внутренний слуховой проход, водопровод улитки и водопровод преддверия в субарахноидальное пространство;

– кариозный процесс в «перитубарных» клетках, окружающих слуховую трубу, с распространением инфекции через венозное сплетение канала внутренней сонной артерии к кавернозному синусу.

Кроме того, важнейшим патогенетическим механизмом развития гнойно-воспалительного внутричерепного процесса является гематогенный путь, имеющий основное значение при риносинусогенном инфицировании. Венозная система ОНП не имеет обратных клапанов, поэтому ток крови возможен в любом направлении. При развитии тромбофлебита этих вен на фоне гнойного поражения мягких тканей наружного носа, острого либо хронического воспалительного процесса ОНП возможно ретроградное распространение инфекции через перфорантные вены к внутричерепным венозным сплетениям с развитием внутримозгового синус-тромбоза, менингита, менингоэнцефалита [4–5, 15, 28, 33, 43, 79–80, 110, 126, 204].

Патогенетический механизм развития осложнений при гнойно-некротическом поражении мягких тканей наружного носа (фурункул, карбункул) также основан на особенностях венозного оттока: через верхнюю и нижнюю лицевые вены в общую лицевую вену с развитием абсцедирующего тромбофлебита, флегмоны мягких тканей лица, через кавернозное сплетение с возникновением синус-тромбоза и базального менингита [13, 28, 39–41, 51, 86, 89, 100–101, 107].

В генезе риносинусогенных орбитальных осложнений, выявляемых у 6,6–12,4 % больных при риносинуситах и у 18,0–26,0 % пациентов с ВЧО, имеют

значение два основных направления распространения инфекции: гематогенный путь – при тромбофлебите вен глазницы, контактный – при остеомиелитическом поражении орбитальных стенок лобной, верхнечелюстной и решетчатых пазух [13, 27, 51, 86, 100–101, 175, 185–186].

I. R. Chandler et al. (1970) выделяют следующие орбитальные осложнения:

– воспалительный отек, или пресептальный целлюлит;
– орбитальный целлюлит;
– субпериостальный абсцесс;
– абсцесс (флегмона) орбиты.

А. О. Гюсан и соавт. (2010) сообщили о значительном увеличении частоты орбитальных осложнений (с 2,2 до 15,7 %) за период с 1992 г. по 2007 г. в общей структуре больных с риносинуситами ЛОР-отделения Карачаево-Черкесской республиканской клинической больницы.

Одной из характерных особенностей этиологии отогенных и риносинусогенных ВЧО является микрофлора первичного очага инфекционного процесса и гнойно-воспалительных поражений головного мозга. Бактериологические исследования, анализ которых представлен в отечественных и зарубежных публикациях, во всех случаях демонстрируют схожие результаты по характеру микробиоты ЛОР-органов, ликвора и внутричерепных абсцессов [3, 15, 38–39, 41, 51, 66, 72, 94, 123, 152, 167, 170, 173, 178, 195, 213, 284, 310, 328, 355]. Все выделенные микроорганизмы подразделяются на две группы:

– условно-патогенная флора (по данным большинства опубликованных результатов) – представители нормальной микробной флоры организма человека, способные проявлять свои вирулентные свойства только при нарушении способности макроорганизма к развитию специфических и неспецифических иммунологических реакций;
– представители госпитальной (нозокомиальной) микрофлоры, процесс инфицирования которой происходит только в условиях пребывания больного в хирургическом стационаре.

Бактерии рода Staphylococcus являются основными представителями условно-патогенной микрофлоры при гнойно-воспалительных ВЧО, в том числе коагулаза-положительный S. aureus, обладающий наибольшей вирулентностью, коагулаза-отрицательные S. epidermidis и S. saprophyticus. Высеваемость составляет от 25,0 до 54,1 % по данным всех бактериологических исследований [3, 72, 94, 123, 303].

Вторую по частоте группу условно-патогенных микроорганизмов составляют энтеробактерии: грамположительные кокки Enterococcus faecalis, Enterococcus faecium и Corynebacterii, грамотрицательные палочки Proteus mirabilis, Proteus vulgaris, Enterobacter, E. coli, Klebsiella pneumoniae. Высеваемость энтеробактерий – от 12,5 до 26,7 % случаев. Бета-гемолитические стрептококки St. pyogenes, St. pneumonia определяются в 3,6–8,7 % всех культуральных исследований. По результатам 13,7–18,4 % всех выполненных бактериологических исследований были определены внутрибольничные метициллин-резистентные штаммы коагулаза-положительных стафилококков (MRSA) и коагулаза-отрицательных эпидермальных стафилококков (MRSE). Частота выявления Ps. aeruginosa и Acinetobacter baumannii (Acinetobacter iwoffii) составляет от 3,7 до 7,8 %. Грибы рода Candida (C. albicans, C. tropicalis) были выделены в 2,7–3,5 % случаев как из патологического отделяемого ЛОР-органов, так и из спинномозговой жидкости [3, 38, 51, 133, 167, 193, 195, 253, 343].

Всеми авторами отмечается высокая устойчивость микрофлоры при отогенных и риносинусогенных ВЧО к широкому спектру антибактериальных препаратов, традиционно используемых в оториноларингологической практике. Резистентность к бета-лактамным антибиотикам обусловлена приобретенными бактериями механизмами инактивации антибактериального средства. Была определена резистентность к природным пенициллинам (бензилпенициллин), некоторым защищенным полусинтетическим аминопенициллинам (амоксициллин/клавулановая кислота), цефалоспоринам I–II поколения (цефалексин, цефуроксим). Абсолютная резистентность выделенной микрофлоры была к антибактериальным препаратам

групп фторхинолонов, макролидов и линкозамидов (линкомицин). К аминогликозидам III поколения (амикацин) были чувствительны большинство всех выделенных штаммов, кроме метицилин-резистентных стафилококков. Все микроорганизмы, не относящиеся к госпитальной флоре, были чувствительны к карбапенемам (меропенем, имипенем, эртапенем), цефалоспоринам IV поколения (цефепим) и V поколения (цефтаролин) и большинство штаммов – к цефалоспоринам III поколения (цефтриаксон) и нитромидазолам (метронидазол). Нозокомиальные штаммы MRSA и MRSE были чувствительны только к гетероциклическому гликозиду ванкомицину. Синегнойная палочка и бактерии рода Acinetobacter были чувствительны к карбапенемам и защищенному цефалоспорину III поколения (цефоперазон+сульбактам). На все штаммы грибов оказывали эффективное влияние препараты класса азолов (флуконазол) [161–162, 170–171, 194, 196, 206, 224, 237, 263–266, 287, 292, 310, 363].

К. Д. Миразизов (2001) сообщил о результатах бактериологического исследования содержимого отогенных и риносинусогенных абсцессов головного мозга у 48 больных, пролеченных в ЛОР-клинике Первого Ташкентского медицинского института за период с 1986 по 1999 г. При 100,0 % высеваемости были выделены 215 штаммов микроорганизмов (в среднем по 4,5 % штамма на 1 пациента), в том числе 89 (41,4 %) анаэробных микроорганизмов, являющихся представителями условно-патогенной флоры (классы Bacteroides, Fusobacterium, Peptococcus, Peptostreptococcus).

О. Н. Древаль и соавт. (2015) в «Клинических рекомендациях по диагностике и лечению абсцессов головного мозга» определяют микрофлору полости абсцесса как полностью зависимую от первичного инфекционного очага. При отогенной и риносинусогенной природе абсцессов головного мозга авторы указывают на преобладание бактерий рода Streptococcus, золотистого стафилококка, энтеробактерий, H. influenzae.

Результаты лечения и исход при гнойно-воспалительных ВЧО зависят не только от эффективности антибактериальной терапии, но и от состояния иммунного гомеостаза организма пациента [62, 79, 127]. Б. В. Мартынов (1997) на основании экспериментальных и клинических исследований установил, что важнейшим патогенетическим звеном в развитии вторичных иммунодефицитных состояний является образование противомозговых антител, обладающих цитотоксической активностью в отношении Т-лимфоцитов-хелперов. Автор доказал высокую эффективность комплексной терапии с использованием иммунокоррекции ронколейкином и проведением ликворосорбции.

В основе патогенеза осложненного течения очаговых заболеваний ЛОР-органов лежит распространение воспалительного процесса на соседние анатомические зоны (при локальных гнойных осложнениях) и системы органов (при глазничных и интракраниальных осложнениях) с развитием массивного очага инфекции. Ответом организма пациента на диссеминированное бактериальное повреждение является генерализованное (системное) избыточное воспаление с нарушением функций органов, отдаленных от основного очага инфекционно-воспалительного процесса. По мнению J.-L. Vincent et al. (1996), синдром системной воспалительной реакции (ССВР), диагностика которого базируется на традиционном клиническом обследовании и анализе крови, является клинико-физиологической основой заболеваний инфекционного и хирургического профиля. Сепсис, тяжелый сепсис, септический шок, являющиеся звеньями одной патогенетической цепи, определяют тяжесть и прогноз больного [41, 104–105, 107, 111–113, 116, 118, 147, 202, 351, 357].

По данным исследований отечественных и зарубежных авторов, в большинстве клинических случаев интракраниальному распространению инфекции способствуют сопутствующие и фоновые заболевания и состояния, вызывающие нарушение иммунного статуса организма пациента [62, 79, 134, 168, 251, 306, 333, 366]. Так, по данным литературы, ОРВИ способствовали развитию воспалительного процесса ЛОР-органов и возникновению осложнений у всех поступивших в стационар детей [27, 39, 40–42, 54, 134] и большинства взрослых пациентов [28, 54, 89, 90]. Отмечено большое значение в генезе ВЧО, а также в развитии неблагоприятных

исходов наличие у больного хронических инфекционных и соматических заболеваний, черепно-мозговых травм в анамнезе [8–9, 22, 47, 79, 96, 119, 153, 232].

Многие авторы отмечают связь частоты госпитализации больных с внутричерепными ЛОР-осложениями и уровнем социально-экономической обеспеченности населения [22, 47, 130–132, 134, 153, 193, 232, 254, 334]. N. Nathoo et al. (2001), T. Hakan (2008) отметили повышение ЛОР-заболеваемости с развитием ВЧО в районах с недостаточным уровнем доступности медицинской помощи населению.

1.4 Актуальные проблемы диагностики и лечения отогенных и риносинусогенных гнойно-воспалительных внутричерепных осложнений на современном этапе

1.4.1 Диагностика отогенных и риносинусогенных гнойно-воспалительных внутричерепных осложнений

Большинство авторов расценивают состояние больных с отогенными и риносинусогенными ВЧО как тяжелое, а само заболевание – как угрожающее жизни пациента. В то же время заболевания ЛОР-органов, послужившие непосредственной причиной воспалительного поражения головного мозга, в большинстве случаев были выявлены только при поступлении в специализированные клиники [5, 10, 14–15, 31, 51, 58–59, 130–132, 267, 277, 361].

По данным В. В. Пшеничниковой (2006), из 50 пациентов, поступивших с отогенными и риносинусогенными ВЧО, у 28 (56,0 %) больных в клинической картине преобладал общеинфекционный синдром, у 14 (28,0 %) человек – гипертензионный синдром, в 4 (8,0 %) случаях очаговая симптоматика заболевания послужила основанием для неверной диагностики острого нарушения мозгового кровообращения. У всех поступивших больных, по мнению автора, в клинической картине заболевания доминировали общемозговая симптоматика и генерализованная реакция организма на массивный инфекционный процесс. Диагностика заболеваний ЛОР-органов была крайне затруднена. В связи с атипичными клиническими проявлениями 25 (50,0 %) больных до момента госпитализации в специализированное

отделение находились от 7 до 26 дней на лечении в непрофильных стационарах. Летальный исход в процессе лечения больных наступил в 25 (50,0 %) случаях.

А. В. Борзов (2002) сообщил о 52 взрослых больных с отогенными и риносинусогенными гнойно-воспалительными ВЧО, проходивших лечение в Городской клинической больнице им. С. П. Боткина Москвы с 1995 по 2002 гг. До момента госпитализации по месту основного лечения все больные находились на койках инфекционных отделений в течение 3–30 дней. В структуре внутричерепных заболеваний менингоэнцефалиты составляли 69,0 %. Летальный исход наступил в 50,0 % случаев.

Г. А. Гаджимирзаев (2010) охарактеризовал больных с отогенными и риносинусогенными гнойно-воспалительными ВЧО как наиболее тяжелую клиническую группу, при оказании помощи которой отмечено наибольшее количество дифференциально-диагностических и тактических ошибок, приводящих к неблагоприятным исходам лечения в многопрофильных специализированных стационарах (МСС). Автор определяет основные причины, формирующие показатель летальности:

– неполное обследование больного;
– поздняя верификация клинического диагноза;
– несвоевременное хирургическое вмешательство;
– тяжесть состояния при поступлении, обусловленная ошибками догоспитального этапа;
– недостаточный для полной санации инфекционного очага объем хирургического вмешательства.

Автор рассматривает трудности в постановке диагноза и ошибки, ранжируя их по уровням медицинской помощи. При оказании первичной медицинской помощи, особенно в сельских поселениях, отмечено недостаточное знание специалистами клинических проявлений ВЧО, в связи с чем проводились консервативное лечение и тепловые процедуры. При оказании первичной оториноларингологической помощи была продолжена антибактериальная терапия, при выборе которой

симптомы поражения ЛОР-органов и внутричерепного заболевания были недооценены. Все это способствовало задержке эвакуации пациента в специализированное отделение, прогрессированию внутричерепного поражения, отрицательной динамике общего состояния.

В. И. Бабияк, Я. А. Накатис (2005), В. Т. Пальчун и соавт. (2009, 2015, 2016) при проведении дифференциальной диагностики ото- и риносинусогенных ВЧО рекомендуют использовать традиционные методы оториноларингологического и общеклинического обследования больных:

– оценку жалоб, характерных для заболеваний уха, носа и околоносовых пазух;
– сбор анамнеза, информации о динамике развития симптомов, проводимых ранее специальных методах лечения;
– оценку тяжести общего состояния больного на основании данных общего осмотра и лабораторных исследований;
– выполнение стандартного физикального и инструментального оториноларингологического обследования;
– использование лучевых методов обследования (рентгенографии, КТ и МРТ).

Клиническая картина отогенных и риносинусогенных гнойно-воспалительных ВЧО полиморфна и неспецифична, может одновременно сочетать в себе симптомы поражения многих вовлеченных в патологический процесс органов и систем. Симптомокомплекс заболеваний ЛОР-органов – первичного очага инфекционного процесса – в подавляющем большинстве случаев маскируется клиникой развившихся осложнений.

По мнению отечественных и зарубежных авторов, при ото- и риносинусогенных ВЧО доминирующим в клинической картине является симптомокомплекс инфекционного поражения головного мозга [15, 23, 27, 39–42, 47, 50–51, 59, 82–84, 98, 101, 106–107, 153, 168, 194, 202, 309]. Динамика развития симптомов может варьировать от латентного течения до молниеносной (лавинообразной) декомпенсации [47, 79]. По мнению В. И. Бабияка, Я. А. Накатиса (2005), В. Т. Пальчуна и

соавт. (2009, 2015, 2016), большинство клинических случаев имеет прогрессирующий характер развития неврологической симптоматики с ухудшением общего состояния больного.

Основным симптомом гнойно-воспалительных заболеваний головного мозга является интенсивная разлитая головная боль, которая может носить характер гемикрании и сопровождаться тошнотой и внезапной рвотой. Повышение внутричерепного давления вместе с масс-эффектом, вызванным абсцессом или эмпиемой, может приводить к нарушению уровня сознания: от умеренного оглушения до глубокой комы [52, 95, 119, 182, 256, 310, 366]. По данным литературы, очаговый неврологический дефицит был отмечен у 39,0–80,0 % больных и в зависимости от локализации патологического процесса включал гемипарез, афазии, изменения полей зрения, мозжечковые расстройства, нистагм, атаксию. Судорожный синдром наблюдался у 25,0–50,0 % больных [79, 165, 174]. Отек дисков зрительных нервов как отражение внутричерепной гипертензии был выявлен у 23,0–50,0 % пациентов. Для этих пациентов характерным было внезапное ухудшение состояния, связанное с дислокацией мозга или с генерализацией процесса [22, 79, 92].

Г. А. Гаджимирзаев (2010), В. И. Бабияк и соавт. (2015), В. Т. Пальчун и соавт. (2009, 2015, 2016) описывают наличие симптомов раздражения мозговых оболочек у 90,0–95,0 % больных с отогенными и риносинусогенными гнойно-воспалительными ВЧО. Всем этим пациентам проводилась люмбальная пункция с лабораторным исследованием ликвора. У 90,0 % больных был выявлен высокий нейтрофильный плеоцитоз, расцененный авторами как специфичный симптом для данного вида патологии.

Ю. А. Щербук и соавт. (2002), В. Е. Парфёнов и соавт. (2008), C.W. Hsu et al. (2011) выявили менингеальный синдром у пациентов с гнойно-воспалительными поражениями головного мозга в 25,0–70,0 %, а О. Н. Древаль и соавт. (2015) – в 5,0–41,0 % случаев. Выполнение при этом люмбальной пункции данной группой авторов не рекомендуется ввиду высокой опасности развития осложнений (ство-

лово-дислокационный синдром) и низкой специфичности полученных при этом лабораторных данных [47, 119]. По мнению К. М. Курбакова и соавт. (2007), М. С. Гринберга (2010), Н. В. Скрипченко и соавт. (2011), C. Zhang et al. (2015), критерием лабораторной диагностики вторичных менингоэнцефалитов является лишь содержание белка, увеличение которого прямо пропорционально выраженности воспалительного процесса в мозге. Характер же очаговой неврологической симптоматики находится в прямой зависимости от локализации инфекционного поражения вещества головного мозга [47, 79, 119].

По данным Ю. А. Щербука и соавт. (2002), Р. Н. Протаса и соавт. (2006), N. Adame et al. (2005), E. Tonon et al. (2006), M.C. Ferreyra et al. (2013), J. Carpenter et al. (2007), повышение температуры тела является непостоянным симптомом и может регистрироваться у 50,0 % больных. В «Руководстве по очаговой инфекции по оториноларингологии» В. Т. Пальчун и соавт. (2015) расценивают фебрильную лихорадку у больных с ВЧО, обусловленными заболеваниями ЛОР-органов, как наиболее патогномоничный симптом. Тяжесть общего состояния больных авторы объясняют выраженностью токсико-инфекционного синдрома.

Согласно клиническим рекомендациям J.-L. Vincent et al. (1996), В. С. Савельева, Б. Р. Гельфанда (2010), при ССВР оценку степени общей тяжести состояния больного с учетом основного заболевания, сопутствующей патологии, оценку функциональной органо-системной состоятельности, а также стратификацию риска хирургического лечения предложено осуществлять на основании интегральных шкал SOFA и APACHE II [41, 90, 104–07, 116, 118, 147, 202, 351, 357, 362]. Основой для определения этих показателей являются данные традиционного общего физикального обследования пациента, оценки сознания по шкале комы Глазго, данные типичных клинических и биохимических исследований крови, а также показатели кислотно-щелочного состояния крови. Бактериемия не является обязательным лабораторным маркером сепсиса. Наибольшую ценность для дифференциальной диагностики ССВР бактериального происхождения имеет определение содержания прокальцитонина в плазме крови [6, 75, 104–105, 202, 351, 357, 362].

М. М. Сергеев и соавт. (2001) у 93 детей в возрасте от 1 мес. до 15 лет, поступивших в течение 1993–2000 гг. на лечение в ЛОР-отделение Краевой детской больницы г. Краснодара с отогенными и риносинусогенными гнойно-воспалительными ВЧО, используя клинические рекомендации J.-L. Vincent et al. (1996), диагностировали тяжелый сепсис с полиорганной недостаточностью у 57,1 % детей и септический шок в 15,7 % случаев, при этом летальный исход при ВЧО и сепсисе составил 7,1 %.

Рекомендации по выполнению ЛОР-исследования в большинстве источников ограничены выполнением стандартного инструментального осмотра [4, 5, 23, 82, 83]. Информация же о применении метода отомикроскопии (отоэндоскопии) в процессе предоперационного обследования больных с отогенными гнойно-воспалительными ВЧО и при динамическом наблюдении за состоянием среднего уха в постоперационном периоде в отечественной и зарубежной литературе отсутствует.

Метод эндоскопического обследования полости носа и носоглотки был использован А. Н. Демиденко (2009) в процессе предоперационного обследования 41 пациента с риносинусогенными гнойно-воспалительными ВЧО для анализа архитектоники полости носа и составления плана предстоящего оперативного вмешательства. А .О. Гюсан и соавт. (2010) применяли эндоскопическое исследование полости носа и носоглотки при обследовании детей с риносинусогенными внутричерепными и орбитальными осложнениями для идентификации клинической формы синусита.

Лучевые методы исследования являются основой дополнительной инструментальной диагностики заболеваний ЛОР-органов и патологии головного мозга [13, 28, 32, 48, 60, 63, 68–69, 88, 120]. Метод рентгенографии височных костей, околоносовых пазух был использован в диагностике отогенных и риносинусогенных гнойно-воспалительных ВЧО в исследованиях А. П. Сергеевой (2001), А. В. Борзова (2003), А. В. Пшеничниковой (2006), А. Н. Демиденко (2009). По единодушному мнению авторов, информация таких рентгенографических исследований не может существенно повлиять на процесс верификации клинического диагноза. С

точки зрения нейрохирургов, рентгенографические методы исследований (краниография, каротидная ангиография) наряду с ЭХО-ЭС имеют на сегодняшний день второстепенное значение, а пневмоэнцефалография –историческое [22, 49, 57, 61, 71, 79].

В то же время выполнение стандартных методов КТ височных костей и околоносовых пазух позволяет в большинстве случаев получить исчерпывающую информацию о воспалительном процессе в ЛОР-органах. Наиболее характерными его признаками являются:

– снижение пневматизации воздухоносных полостей пазух, среднего уха;

– снижение плотности, истончение, фрагментация или тотальная деструкция анатомических структур ЛОР-органов [4–5, 23, 80, 82–84, 101, 112].

Однако, по данным А. В. Арабалинского (2012), Г. Е. Труфанова и соавт. (2012), при менингитах отогенного и риносинусогенного генеза КТ не выявляет структурных изменений головного мозга. Вместе с тем при абсцессах головного мозга выполнение КТ позволяет определить расположение, количество, размер, наличие и выраженность капсулы (при контрастировании), наличие эмпиемы, плотностную характеристику содержимого абсцесса, очаги остеомиелита (при исследовании в костном режиме), распространенность энцефалита, отек головного мозга, выраженность и варианты дислокационного синдрома, наличие гидроцефалии, косвенных признаков вентрикулита. КТ используют для динамической оценки адекватности проводимого лечения. Дополнительную ценную информацию предоставляют возможности реконструкции и компьютерного трехмерного моделирования. Использование контрастного усиления и одномоментно с исследованием головного мозга выполнение КТ околоносовых пазух и височных костей являются обязательными при лучевой диагностике гнойно-воспалительных внутричерепных заболеваний [2, 60, 88, 120, 138, 167, 199, 201].

МРТ является важнейшим методом нейровизуализации в диагностике гнойно-воспалительных поражений головного мозга [2, 48, 60, 79, 120, 209–210, 315, 322]. И. С. Пискунов, А. Н. Демиденко (2008), K. Nath et al. (2009) считают

МРТ наиболее информативным методом в диагностике данной патологии. При проведении МРТ в Т1-режиме отображаются зона гипоинтенсивности, обусловленная центральным некрозом, окруженная тонким изо- или гиперинтенсивным слоем (капсула), и внешняя гипоинтенсивная зона отека при абсцессах головного мозга. В Т2-режиме эти же данные воспроизводятся как гиперинтенсивный сигнал в центральной части очага, хорошо дифференцируемая гипоинтенсивная капсула и окружающий ее гиперинтенсивный отек. FLAIR-режим демонстрирует гипоинтенсивный сигнал с перифокальным сигналом высокой интенсивности от вазогенного отека. При использовании диффузионно-взвешенных изображений гной внутри абсцесса имеет типично высокий МР-сигнал [48, 60, 148, 209–210, 350]. Для дифференциальной диагностики с туберкулемами и мультиформной глиобластомой возможно применение протонной МР-спектроскопии, при которой удается определить специфические для абсцессов изменения в спектре метаболитов: появление пиков сукцината, лактата и аминокислот [21, 48, 60, 71, 211, 315, 322].

Информативность и специфичность МРТ-исследования в диагностике гнойно-воспалительных внутричерепных заболеваний может достигать 100 %. Применение метода ограничено в ряде случаев недостаточным техническим уровнем оборудования, удлиняющего экспозицию исследования и создающего трудности для выполнения процедуры больным, находящимся в крайне тяжелом состоянии. Ограничения в условиях нашей страны определяются недостаточным оснащением МР-томографами многопрофильных стационаров.

1.4.2 Лечение отогенных и риносинусогенных гнойно-воспалительных внутричерепных осложнений

1.4.2.1 Антибактериальная терапия

Антибактериальная терапия – основа медикаментозного лечения пациентов с отогенными и риносинусогенными внутричерепными сложнениями. Особенностью данной категории больных является необходимость сочетания противомикробного эффекта, направленного на подавление жизнедеятельности возбудителей как очага инфекции ЛОР-органов, так и внутричерепного процесса. Сложность подбора эмпирической антимикробной терапии заключается не только в крайне широком спектре возможных возбудителей, но и в необходимости проникновения антибактериального препарата через гематоэнцефалический барьер в очаг воспалительного процесса вещества головного мозга, через капсулу в зону энцефалитического поражения с кислой средой внутри полости абсцесса [15, 19, 22, 25, 27, 38–39, 41–42, 47, 50, 53–54, 65, 72, 83–84, 108, 123, 133, 150, 153, 215, 229, 232, 256, 266–267, 317, 336, 360].

В. И. Бабияк и соавт. (2015) для противомикробного лечения рекомендуют как наиболее эффективную группу препараты сульфаниламидного ряда (сульфален, сульфален-меглюмин), пенициллина, оксациллина и левомицетина. При инфицировании синегнойной палочкой – карбенициллин, полимиксин и гентамицин. При грамположительной (стафилококки, стрептококки), а также грамотрицательной флоре (энтеробактерии) рекомендовано применение макролидов (сумамед). В.Т. Пальчун и соавт. (2014, 2016) при тяжелом течении заболевания предлагают использовать одновременно до 3–4 антибактериальных препаратов с учетом их фармакологической совместимости. В качестве эмпирической терапии авторы рекомендуют применять защищенные полусинтетические пенициллины (амоксициллин/клавулановая кислота, ампициллин/сульбактам), цефалоспорины II поколения в сочетании с метронидазолом. При неэффективности стартовой схемы лечения показано использование цефалоспоринов III поколения в комбинации с аминогликозидами, при лечении пациентов с иммунодефицитом – цефепима (цефалоспорина

IV поколения). В качестве наиболее эффективного пути доставки антибактериального препарата предложено внутриартериальное и эндолюмбальное введение.

О. Н. Древаль и соавт. (2015) при абсцессах ото- и риносинусогенного генеза рекомендуют использование цефтриаксона, метронидазола, ванкомицина. А. П. Фраерман и соавт. (2015) наряду с указанными препаратами применяли кларитромици и азитромицин. А. Н. Зинкин, М. М. Сергеев (2005, 2010, 2011), A. K. Jansson et al. (2004), A. K. Sullins, S. M. Abdel-Rahman (2013), M. Klein et al. (2014) описывают эффективность следующей схемы антибактериального лечения: цефтриаксон + метронидазол + аминогликозиды. М. С. Гринберг и соавт. (2010) отмечают высокую эффективность карбапенемов и ванкомицина в сочетании с его интратекальным введением. D. D. Cochrane et al. (2008), S. J. Gaskill, A. E. Marlin (2008), B. J. Hartman, D. C. Helfgott (2014) предлагают подбирать эмпирическую антибактериальную терапию в зависимости от предполагаемого источника инфекции, отмечая высокую эффективность ампициллина, хлорамфеникола и сульбактама при синусогенных и гематогенных гнойно-воспалительных заболеваниях головного мозга. Отмечена высокая эффективность линезолида у взрослых при лечении интракраниальной инфекции, вызванной MRSE [278, 293].

При тяжелом течении интракраниальной инфекции целесообразно проведение внутриартериальной антибактериальной терапии. Введение антибиотиков осуществляется инфузионно с помощью перфузора со смесью гепарина через катетеризированную общую сонную артерию. Катетеризация проводится, как правило, через поверхностную височную артерию [28, 55–57, 89]. Высокоэффективным методом медикаментозного лечения гнойной интракраниальной патологии является интратекальное введение антибиотиков. Препараты вводятся пункционно эндолюмбально или через установленный люмбальный дренаж 1–2 раза в сутки. Вводить раствор антибиотика следует дробно по 2-3 мл, разбавляя его в процессе введения ликвором. В случае вентрикулита показано проведение наружного вентрикулярного дренирования с интравентрикулярным введением антибиотиков. Высокую эф-

фективность при этом показало применение аминогликозидов, гликопептидных антибиотиков, полимиксина и колицина [53, 55–57, 79, 224, 263–264, 317, 336]. Длительность антибактериальной терапии составляет от 4 до 6 недель, однако при иммуносупрессивных состояниях она может продолжаться до 1 года [22, 194].

1.4.2.2 Хирургическое лечение

Сочетанный гнойно-воспалительный процесс является показанием для комплексной санации очагов инфекции ЛОР-органов и головного мозга. Большинство авторов считают необходимым выполнение экстренного хирургического лечения заболеваний среднего уха, носа и ОНП [4–5, 10, 15, 43, 52, 126, 130, 145, 166, 203, 261, 287, 307, 359].

Эффективность хирургической санации очага инфекции среднего уха при ВЧО, по мнению большинства авторов, базируется на обязательном соблюдении следующих основных принципов:

– вскрытие и санация всех полостей среднего уха, тщательное удаление всех пораженных остеомиелитическим процессом ячеек сосцевидной системы и очагов деструкции костной ткани височной кости;

– снесение крыши пещеры сосцевидного отростка, барабанной полости до кортикального слоя и широкое обнажение ТМО, стенок сигмовидного синуса, контактирующих с сосцевидной системой, задней черепной ямки в целях декомпрессии и эвакуации гнойного содержимого контактного эпидурального абсцесса, выполнение тромбэктомии при инфекционном поражении сигмовидного синуса;

– открытое ведение полостей среднего уха и раны в постоперационном периоде, контроль эффективности репаративных процессов, наложение вторичных отсроченных швов или выполнение пластического закрытия раны [4–5, 25, 58, 80, 122, 136, 139, 143, 157–158, 214, 245].

В. И. Бабияк и соавт. (2015) рекомендуют проведение тимпанотомии больным с острым гнойным средним отитом, осложненным отогенным менингитом,

при сроках развития симптомов до 7 дней. B. Barry et al. (1999) рекомендуют придерживаться выжидательной тактики в течение 24–48 ч для проведения дифференциально-диагностических мероприятий, антибактериальной терапии и оценки эффективности консервативного лечения. При хирургическом лечении осложненного среднего отита также предлагается использовать расширенный доступ для выполнения антромастоидотомии (при остром среднем гнойном отите) и радикальной операции на ухе (при хроническом гнойном среднем отите).

C. Page at al. (2012), E. Baysal et al. (2013) при абсцессах головного мозга отогенной этиологии считают необходимым выполнение симультанного оперативного вмешательства нейрохирургической и оториноларингологической бригадами.

При ВЧО острых и хронических заболеваний околоносовых пазух используют несколько хирургических подходов. Большинством авторов рекомендуется применение экстраназального радикального доступа для санации пораженных синусов, предусматривающего широкое вскрытие пазух, удаление патологического содержимого и всей слизистой оболочки пазух, наложением искусственного сообщения (соустья) с полостью носа [4–5, 23, 80, 83–84, 101, 110, 146, 154, 170–171, 212, 228, 242, 244].

А. Н. Демиденко (2009) применял метод пункции и дренирования верхнечелюстных, лобных пазух, а также использовал технику эндоскопической функциональной риносинусохирургии по W. Messerklinger (1994) при выполнении этмоидотомии, фенестрации верхнечелюстных пазух, вскрытии лобных карманов и сфеноидотомии. Автор отметил, что применение эндоскопической технологии хирургического лечения было ограничено в случаях выявления у больного эмпиемы лобной пазухи и рентгенологических признаков остеомиелитического поражения стенок синуса. В данных клинических случаях был использован сочетанный хирургический доступ: выполнение радикальной операции на лобной пазухе, эндоскопическая санация решетчатых, верхнечелюстных и клиновидных синусов, хирургическая эндоскопическая коррекция внутриносовых структур и перегородки носа (при наличии показаний). На эффективность использования эндоскопического эндоназального доступа при риносинусогенных ВЧО также указывали М. Э. Виганд, Х.

Иро (2010), E. Deutsch et al. (2000), R. T. Younis et al. (2001), P. J. Wormald et al. (2003), Glisckstein et al. (2006), P. Strek et al. (2007), J. M. DelGaudio et al. (2010), N. Kohli et al. (2016).

При гнойном процессе наружного носа используют широкое вскрытие самого гнойника, абсцесса перегородки носа, абсцедирующего тромбофлебита лицевых вен, флегмоны лица с тщательным удалением всех некротизированных тканей и дополнительной обработкой раны пульсирующей струей антибиотиков, ультразвуком [38, 51]. Для вскрытия и дренирования абсцесса (флегмоны) орбиты используют как наружный доступ [101], так и технику эндоназальной эндоскопической ринохирургии [11, 28, 208, 220, 258, 286, 312, 364].

В отечественной и зарубежной специальной литературе описывается и предлагается к практическому применению множество различных методов хирургического лечения гнойно-воспалительных внутричерепных заболеваний [15–32, 55, 58, 67, 79–84, 92, 95, 142, 145, 148, 153, 159–160, 164–174, 194, 201, 209–211, 216, 218, 229, 232, 300–301, 320, 353]. В то же время число публикаций, освещающих проблему применения рамного и безрамного стереотаксиса, а также эндоскопии в хирургии внутричерепных гнойно-воспалительных заболеваний, в первую очередь абсцессов головного мозга, не столь велико [25, 47, 57, 119, 127, 216, 219, 239–241, 270, 335]. По данным J. E. J. King (1954), первое успешное удаление абсцесса головного мозга с эндоскопической ассистенцией выполнено в 1922 г. В 1988 г. немецкие нейрохирурги L. M.Auer с соавт. представили результаты успешного удаления абсцесса правой затылочной доли через фрезевое отверстие с использованием ригидных эндоскопов «Karl Storz» диаметром 4 мм с различными углами направления наблюдения (0, 30 и 70°), ирригационно-аспирационной системы и неодимового АИГ-лазера. В 1992 г. L. Zamorano с соавт. описали серию успешных клинических наблюдений, включающую 5 стереотаксических эндоскопических вмешательств по поводу абсцессов головного мозга. Благодаря стереотаксической навигации достигались точное попадание в полость абсцесса и полноценная аспирация его содержимого с эндоскопическим контролем и эффективным гемостазом

с помощью неодимового АИГ-лазера. В серии работ, представленных D. Hellwig с соавт. (1994), D. Hellwig, B. L. Bauer (1991, 1992, 1997), дано детальное описание техники стереотаксического эндоскопического удаления абсцессов головного мозга супра- и субтенториальной локализации. В диссертационном исследовании Ю. А. Щербука (2000) обобщен опыт лечения 15 больных с супратенториальными абсцессами головного мозга. Интраоперационная видеоэндоскопия со стереотаксическим наведением успешно применялась автором при удалении абсцессов головного мозга у 5 мужчин в возрасте от 19 до 59 лет.

В 2016 г. в Санкт-Петербурге на пленуме правления Ассоциации нейрохирургов России были утверждены «Клинические рекомендации по диагностике и лечению абсцессов головного мозга, внутричерепных и субдуральных эмпием», эффективность которых подтверждена рандомизированными исследованиями, мета-анализами и когортными клиническими исследованиями [47]. Утверждая обязательную лечебную тактику, данный документ предусматривает два основных вида хирургического лечения абсцессов головного мозга.

Открытое экстракапсулярное удаление абсцессов головного мозга рекомендовано только при наличии следующих показаний:

– субтенториальная локализация абсцесса;
– субкортикальное расположение абсцесса, имеющего сформированную капсулу;
– абсцессы, содержащие включения газа;
– большие и многокамерные абсцессы;
– посттравматические абсцессы;
– неэффективность повторного применения пункционного метода.

Пункционная аспирация (свободная, стереотаксическая, эндоскопическая, с применением ультразвукового наведения) является методом выбора у большинства пациентов и имеет только одно противопоказание – неконтролируемую коагулопатию. В зависимости от размера и локализации абсцесса стереотаксическая аспира-

ция показана при размерах образования от 1,5 до 3,0 см и его расположении в функционально значимой зоне головного мозга. Авторы рекомендаций указывают на преимущества метода эндоскопической аспирации и дренирования абсцессов, обеспечивающего прямой визуальный контроль, возможность эффективно эвакуировать гной и некротические массы, вскрыть многокамерные абсцессы, точно установить дренаж в полость абсцесса.

Способ открытого дренирования абсцессов головного мозга не рекомендован к клиническому применению как метод, имеющий самый низкий уровень доказательности (мнение отдельных экспертов и эффективность в отдельных клинических случаях).

Внутричерепная эмпиема (эпидуральная, субдуральная) расценивается авторами клинических рекомендаций как заболевание, требующее экстренного оперативного вмешательства, основной целью которого является адекватная декомпрессия и эвакуация гнойника. При выборе наиболее оптимального способа хирургического лечения внутричерепных эмпием объем вмешательства должен базироваться на следующих клинических данных:

– общее состояние пациента и уровень сознания по шкале Глазго;
– возраст пациента, сопутствующие заболевания, наличие иммунодефицита;
– этиологический фактор;
– наличие масс-эффекта и смещения срединных структур головного мозга.

Применение мини-инвазивного подхода – закрытого наружного дренирования эмпиемы показано пациентам в состоянии крайней степени тяжести, при септическом шоке и при межполушарной локализации субдуральной эмпиемы. Методом выбора является открытая широкая декомпрессия для визуализации границ эмпиемы и адекватное дренирование [21–24, 47, 79, 133–135, 140, 179, 182, 199, 237, 295–296, 320, 366].

Обязательным условием при хирургическом лечении гнойно-воспалительных внутричерепных заболеваний является забор биологического материала из по-

лости абсцесса (эмпиемы) для бактериологического исследования, имеющего определяющее значение в выборе этиотропной антибактериальной терапии. Основой профилактики рецидивов заболеваний являются длительная (до 3 мес.) антибактериальная терапия, наблюдение нейрохирурга, оториноларинголога с выполнением динамических КТ- и МРТ-исследований [47, 79, 119, 179, 314, 320].

1.4.2.3. Тактика лечения

Обязательным условием специализированного стационарного лечения данной категории больных является наличие в составе многопрофильного ЛПУ отделений оториноларингологии, нейрохирургии, интенсивной терапии и реанимации, лучевой диагностики с возможностью проведения КТ- и МРТ-исследований в режиме оказания неотложной помощи [20, 23].

Анализируя лечебно-диагностическую помощь в условиях специализированного многопрофильного стационара, Г. А. Гаджимирзаев (2004, 2006, 2009, 2010) также указал на необходимость принятия коллегиальных решений (путем организации консилиума в составе профильных и смежных специалистов) при определении тактики лечения больного, организации совместного ведения на этапе предоперационной подготовки, интенсивной терапии и реабилитации. В своих работах Г. А. Гаджимирзаев (2004, 2006, 2009, 2010) на основании анализа литературных данных и более чем 40-летнего опыта работы ЛОР-клиник г. Махачкалы рекомендовал мероприятия по улучшению качества медицинской помощи больным с отогенными и риносинусогенными гнойно-воспалительными ВЧО, направленные на снижение заболеваемости и летальности:

– организация диспансерного наблюдения больных с хроническими заболеваниями ЛОР-органов, направление их на плановое стационарное лечение в областное (краевое) оториноларингологическое отделение два раза в год;

– при возникновении показаний к проведению санирующих хирургических операций незамедлительно направлять больного как в плановом, так и в экстренном порядке в областное (краевое) оториноларингологическое отделение;

– проведение плановой организационно-методической работы с организацией выездов специализированных многопрофильных бригад во все центральные районные больницы субъектов РФ с проведением консультаций больных, лекций, семинаров и занятий с медицинскими специалистами района;

– при поступлении больного в многопрофильный стационар применять: принцип коллегиального принятия решений, организацию ведения больного в составе комплексной бригады, а также современные технологии диагностики, хирургического и медикаментозного лечения;

– необходимым условием для верификации диагноза, обоснования и утверждения тактики ведения больного является организация консилиума специалистов междисциплинарной бригады.

Хирургическое лечение первичного очага инфекции ЛОР-органов выполняется в экстренном порядке, цель оперативного вмешательства – тщательная санация первичного очага инфекции, обеспечение условий для эффективной репарации, отсутствия рецидива воспалительного процесса, наилучшего функционального результата. Решение о хирургическом лечении гнойно-воспалительного ото- и риносинусогенного внутричерепного заболевания основывается на дифференцированном подходе и обосновывается легитимными клиническими рекомендациями [15, 28, 41, 47, 89, 125].

Основой тактики оториноларинголога в послеоперационном периоде, по мнению большинства авторов, является проведение антибактериальной терапии препаратами широкого спектра действия, тщательной санации оперированных полостей среднего уха и ОНП. При этом тактика нейрохирурга обосновывается результатами исследования чувствительности микроорганизмов, выделенных из абсцесса головного мозга, сроками антибактериального лечения, уровнем сознания больного, данными динамических КТ- и МРТ-исследований [47]. При наличии у пациента сепсиса авторы рекомендуют продолжение лечения в условиях реанимационного отделения при непосредственном участии реаниматолога [4, 5, 20, 23, 82, 83].

Ряд авторов рекомендуют для наиболее эффективного лечения и динамического наблюдения за основной патологией пребывание больных в условиях оториноларингологического отделения [15, 28, 41, 89, 125]. В зарубежных изданиях опубликованы результаты и анализ лечения больных с указанной патологией в ведущих нейрохирургических центрах [133–135, 140, 169, 173]. М. М. Сергеев, А. Н. Зинкин (2002, 2010) в рамках разработанного алгоритма лечебной программы для больных с отогенными и риносинусогенными ВЧО рекомендуют осуществлять их экстренную госпитализацию в реанимационное отделение.

1.4.3 Результаты лечения отогенных и риносинусогенных гнойно-воспалительных внутричерепных осложнений

Результаты лечения отогенных ВЧО, по данным имеющейся литературы, представлены в таблице 1.3, приложении 8. После обобщения литературных источников видно, что тактические подходы, применяемые в лечении пациентов с отогенными ВЧО, существенно различались в зависимости от территориальной и социальной-экономической принадлежности клинических центров. В стационарах развитых стран и РФ предпочтение отдавалось стратегии, основанной на превалирующей роли в лечении данных пациентов оториноларингологической службы и ЛОР-хирургических методов (в том числе при дренировании внутричерепных абсцессов и тромбэктомии из синусов ТМО): 56,2 и 97,2 % соответственно. В развивающихся странах основой для принятия клинических решений являлась тактика междисциплинарного подхода (57,9 %) с непосредственным и обязательным участием в лечебно-диагностическом процессе оториноларингологов, нейрохирургов, реаниматологов, специалистов лучевой и лабораторной диагностики и др. Изолированному применению консервативной терапии и нейрохирургической стратегии во всех стационарах отводилась незначительная роль: 2,4–7,6 %. Уровень госпитальной летальности был неоднородным и варьировал в широких пределах между клиническими центрами с максимальными значениями на территории РФ – до 50,0

%. В странах с развитой экономикой он достигал 22,2 %, с развивающейся – 31,3 % (Таблица 1.3, Приложение 8).

Таблица 1.3 – Результаты лечения отогенных гнойно-воспалительных ВЧО в различных клиниках мира за период 1984–2014 гг.

Территориально-экономическая характеристика клинических центров	n	Консер. терапия, n (%)	ЛОР, n (%)	Нейро-хирургия, n (%)	Междис-ципли-нарный подход, n (%)	Летальность, n (%)	Инвалиди-зация, n (%)
Развитые страны [139, 141, 156, 188, 262, 272, 276, 277, 285, 288, 302, 208, 249, 368]	255*	13 (5,8)	127 (56,2)	4 (1,8)	82 (36,2)	7 (0–22,2)*	4 (0–10,0)*
Развивающиеся страны [143, 158, 183, 190–192, 203, 205, 225, 253, 254, 269, 281, 289, 291, 356, 358]	679*	59 (7,6)	267 (34,5)	0	448 (57,9)	43 (0–31,3)*	49 (0–29,4)*
Россия, СНГ [3, 9, 20, 102, 108]	531	13 (2,4)	516 (97,2)	2 (0,4)	0	86 (0–50,0)*	8 (0–5,3)*

Примечание – n – количество пациентов в группах исследования.

* – без учета исследований, в которых необходимые данные отсутствуют.

Отражением неблагоприятных результатов лечения внутричерепных ЛОР-осложнений в отдаленном периоде служила стойкая потеря трудоспобности – инвалидизация пациентов. Ее уровень также имел неоднородную структуру относительно территориального и социально-экономических факторов и достигал 29,4 % в развивающихся странах, 10,0 и 5,3 % – в развитых странах и России соответственно (Таблица 1.3, Приложение 8).

Результаты лечения риносинусогенных ВЧО согласно данным литературы представлены в таблице 1.4, приложении 9. Они демонстрируют однородность тактических подходов в лечении данной категории пациентов с абсолютным превалированием междисциплинарной стратегии как в развитых (84,0 %), так и в развива-

ющихся (79,0 %) странах. В течение исследуемого периода (1964–2013 гг.) изолированным консервативному, ЛОР и нейрохирургическому методам отводилась незначительная роль – от 2,7 до 14, 7%.

Таблица 1.4 – Результаты лечения риносинусогенных гнойно-воспалительных ВЧО в различных клиниках мира за период 1964–2013 гг.

Территориально-экономическая характеристика клинических центров	n	Консер. терапия, n (%)	ЛОР, n (%)	Нейро-хирургия, n (%)	Междисциплинарный подход, n (%)	Летальность, n (%)	Инвалидизация, n (%)
Развитые страны [163, 186, 187, 230, 247, 252, 256–258, 261, 304, 338, 370, 361, 365]	204*	14 (6,2)	16 (7,1)	6 (2,7)	189 (84,0)	11 (0–33,3)*	14 (0–45,5)*
Развивающиеся страны [185, 198, 203, 260, 283, 294, 346]	119	14 (14,7)	6 (6,3)	0	75 (79,0)	14 (0–29,2)*	7 (0–25)*
Россия, СНГ [40, 88]	82	Д.о.	Д.о.	Д.о.	Д.о.	4 (2,9–6,4)*	Д.о.

Примечания
n – количество пациентов в группах исследования.
Д.о. – данные отсутствуют.
* – без учета исследований, в которых необходимые данные отсутствуют

Показатели неблагоприятного исхода лечения пациентов с риносинусогенными ВЧО – госпитальная летальность и инвалидизация, как и в случае с таковыми отогенного генеза, являлись высокими и имели неоднородную структуру, достигая 33,3 и 45,5 % соответственно в развитых странах, 29,2 и 25 % – в развивающихся (Таблица 1.4, Приложение 9).

Результаты ранее проведенного собственного исследования, основанного на клинико-организационных данных из 34 субъектов РФ за период 2009–2014 гг., продемонстрировали госпитальную летальность вследствие всех видов внутричерепных ЛОР-осложнений на уровне 23,21 ± 14,96 %. Она существенно варьировала (0–65 %) между регионами и определила соответствующую смертность населения

от изучаемой патологии – 0,16 ± 0,11 на 100 000 человек в год (Приложение 7) [128, 130, 131].

На основании анализа изученной литературы как при отогенных, так и при риносинусогенных ВЧО следует отметить тенденцию улучшения непосредственных результатов лечения данных пациентов в центрах, практикующих междисциплинарный тактический подход вне зависимости от территориального и социально-экономического признаков (Приложения 8, 9). Это является перспективным направлением дальнейших исследований.

Таким образом, несмотря на большие успехи в развитии лечебно-диагностических технологий, внутричерепные гнойно-воспалительные отогенные и риносинусогенные ВЧО до настоящего времени представляют серьезную угрозу жизни пациента на всех этапах оказания медицинской помощи. Летальность даже в условиях специализированного многопрофильного стационара остается крайне высокой. Это требует подробного изучения механизмов реализации неблагоприятных исходов: этиопатогенетических, клинических, тактических, организационных факторов и их взаимодействия.

В настоящее время не разработан тактический алгоритм, способствующий ранней диагностике ВЧО и скорейшей эвакуации больного в многопрофильный стационар. Отсутствует единая стратегия первичной оценки клинического диагноза, прогноза, риска хирургического лечения, показаний и объема предоперационной подготовки. Не решен вопрос о наиболее информативных методах лучевой диагностики, методах выполнения исследований и показаниях в зависимости от клинической патологии. Вопрос о наиболее целесообразной технике выполнения санирующих оперативных вмешательств на среднем ухе при ВЧО и технике постоперационного ведения также остается открытым. Не определены наиболее эффективная хирургическая технология санации очага инфекции околоносовых пазух и наиболее целесообразные методы послеоперационного ведения. Не разработана

наиболее эффективная тактика интенсивного лечения больных с ото- и риносинусогенными гнойно-воспалительными ВЧО в сочетании с ССВР и сепсисом, учитывающая особенности интенсивной терапии после нейрохирургических вмешательств. Не определена оптимальная совместная тактика лечения и динамического наблюдения оториноларингологом и нейрохирургом с привлечением смежных специалистов. Отсутствует информация о методах послеоперационной реабилитации данной категории больных.

Таким образом, данные литературы свидетельствуют об отсутствии единой концепции междисциплинарного подхода к оказанию помощи больным с ото-, риносинусогенными гнойно-воспалительными ВЧО на всех ее этапах. Это обусловливает сложность взаимодействия различных специалистов, ошибки диагностики, тактики ведения этих больных, ухудшение непосредственных и отдаленных результатов лечения. Указанные обстоятельства определяют актуальность столь важной для практического здравоохранения проблемы и являются убедительным поводом для проведения данного диссертационного исследования.

ГЛАВА 2. МАТЕРИАЛЫ И МЕТОДЫ ИССЛЕДОВАНИЯ

2.1 Характеристика пациентов

В клиническое исследование были включены 303 законченных случая лечения пациентов, 199 мужского и 104 женского пола, в возрасте от 2 до 80 лет (39,2 ± 17,2 лет в среднем) с отогенными и риносинусогенными гнойно-воспалительными внутричерепными осложнениями в МСС Красноярского края, г. Красноярска (КГБУЗ «Краевая клиническая больница», МБУЗ «Городская больница № 20 им. И. С. Берзона»), Иркутской области (ГБУЗ «Иркутская ордена «Знак Почета» областная клиническая больница»), Курской области (БМУ «Курская областная клиническая больница»), Челябинской области (ГБУЗ «Челябинская областная клиническая больница») и Санкт-Петербурга (СПб ГБУЗ «Городская больница № 26», СПб ГБУЗ «Городская Покровская больница») за период с 2000 по 2014 г. Жителями города были 94 (31,0 %) человека, сельской местности – 209 (69,0 %) пациентов. Группа из числа трудоспособного населения составляла 180 (59,4 %) пациентов. Среднее расстояние от места жительства последних до ближайшего многопрофильного стационара составляло 205,2 ± 156,5 км. Низкую социальную защищенность и уровень жизни (инвалиды, пенсионеры, неработающие) имели 213 (70,3 %) человек, асоциальный образ жизни вели 44 (15,5 %) пациента (Таблица 2.1).

Таблица 2.1 – Характеристика пациентов

Характеристика пациентов	Количество пациентов	Доля, (%)
	M ± SD	
Всего	303	100
Возрастная, демографическая, гендерная и социальная характеристики		
Средний возраст	39,2 ± 17,2 лет	
Возраст 1–3 года	2	0,7
Возраст 10–17 лет	24	7,9
Возраст 18–44 года	162	53,5
Возраст 45–59 лет	69	22,8
Возраст 60–74 года	39	12,9
Возраст 75–89 лет	7	2,3
Мужской пол	199	65,7
Женский пол	104	34,3

Характеристика пациентов	Количество пациентов	Доля, (%)
	M ± SD	
Жители города	94	31,0
Жители сельской местности	209	69,0
Расстояние от места жительства пациента до МСС, км	205,2 ± 156,5	
Лица с низкой социальной защищенностью	213	70,3
Лица, ведущие асоциальный образ жизни	44	14,5
Заболевания ЛОР-органов		
Острый средний отит	95	31,4
Перфоративный острый отит	33	10,9
Хронический средний отит	108	35,6
Хронический отит с холестеатомой	78	25,7
Острый синусит	80	26,4
Хронический синусит	42	13,9
Сочетанное поражение уха и ОНП	26	8,6
Гнойно-воспалительные заболевания наружного носа	7	2,3
Сочетанное поражение уха или ОНП с заболеваниями наружного носа	3	0,1
Гнойно-деструктивный мастоидит	203	66,7
ЛОР-операции в анамнезе	28	9,2
Диспансерное наблюдение у ЛОР-врача	69	22,8
Объем поражения околоносовых пазух		
Полисинусит	83	27,3
Пансинусит	39	12,9
Генез ВЧО		
Отогенные ВЧО	176	58,1
Риносинусогенные ВЧО	101	33,3
ВЧО сочетанного генеза	26	8,6
Характеристика ВЧО		
ВЧО без инфекционной деструкции ЛОР-органов, распространяющейся до ТМО	70	23,1
ВЧО с инфекционной деструкцией ЛОР-органов, распространяющейся до ТМО	233	76,9
Менингит	141	46,5
ВЧО с инфекционным поражением вещества головного мозга, абсцедированием	162	53,5
Эпи-, субдуральные абсцессы	69	22,8
Энцефалит	64	21,1
Внутримозговые абсцессы и перивентрикулярные	62	20,5
Кровоизлияние в зоне инфекционного повреждения	10	3,3
Тромбоз венозных синусов ТМО	38	12,5
Множественное поражение головного мозга	77	25,4
Сочетанное поражение головного мозга	54	17,8
Нейротопография ВЧО		
Супратенториальные	118	38,9
Субтенториальные	39	9,6
Смешанные	15	5,0

Характеристика пациентов	Количество пациентов	Доля, (%)
	M ± SD	
Другие осложнения		
Глазничные осложнения: • периорбитальный отек • орбитальный целлюлит • субпериостальный абсцесс орбиты • абсцесс (флегмона) орбиты	46 18 13 3 12	15,2 6,0 4,2 1,0 4,0
Локальные гнойные осложнения (отек, инфильтрация, периостит, поднадкостничный абсцесс, флегмона, тромбофлебит)	205	67,6
Сепсис	113	37,3
Тяжелый сепсис	63	20,8
Септический шок	6	2,0
Критическое состояние, потребовавшие сердечно-легочной реанимации[1]	62	20,5
Длительность заболевания		
Длительность заболевания до первичного врачебного осмотра (сут)	11,75 ± 11,6	
Длительность заболевания до поступления в МСС, сут	14,65 ± 13,7	
Сопутствующая / фоновая патология		
Сопутствующая патология[2]	203	67,0
Фоновые инфекции[3]	106	35,0
Нейротравма	35	11,6
Психические расстройства	33	10,9
Сочетанная коморбидность	34	11,2
Интегральная оценка тяжести состояния пациентов и стратификация риска		
Шкала SOFA	3,2 ± 3,0	
Шкала APACHE II	8,8 ± 7,9	

[1]Острая тяжелая сердечная недостаточность: закрытый массаж сердца, дефибрилляция, инотропная, вазопрессорная поддержка; острая дыхательная недостаточность: ИВЛ; острая почечная недостаточность: анурия, олигурия < 10 мл/ч.
[2]Заболевания сердечно-сосудистой системы (ССС), органов дыхания, желудочно-кишечного тракта (ЖКТ), соединительной ткани; анемии; сахарный диабет (СД); состояния, связанные с беременностью; фоновые инфекции.
[2]ОРВИ, вирусные гепатиты, ВИЧ-инфекция, туберкулез легких.

У 303 пациентов имело место 346 ЛОР-заболеваний. Среди них превалировало инфекционное поражение среднего уха (217 заболеваний у 203 больных): острый средний отит наблюдался у 95 (31,4 %) пациентов, хронический – у 108 (35,6 %), билатеральный воспалительный процесс – у 14 (3,7 %). Все больные с хроническим отитом страдали эпитимпанитом. По данным анамнеза, длительность течения хронического отита более 10 лет была отмечена у 58 (19,3 %) пациентов, от 5 до 10 лет – у 14 (4,5 %) человек, от 3 до 5 лет – у 22 (7,4 %) больных, 1–2 года

– в 9 (2,8 %) случаях. Перфорация барабанной перепонки характеризовала течение острых отитов в 33 (10,9 %) случаях, холестеатомный процесс – в 78 (25,7 %) случаях хронического отита. Гнойно-деструктивный мастоидит был выявлен у 203 (66,7 %) больных: у 108 (35,6 %) пациентов, страдающих эпитимпанитом, и у 95 (31,3 %) человек с острым гнойным средним отитом. Разрушение кортикального слоя наружной поверхности сосцевидного отростка с прорывом гноя под надкостницу и образованием абсцесса произошло у 19 (6,3 %) больных. Гнойный лабиринтит был диагностирован в 2 (0,7 %) случаях. Были выявлены следующие атипичные формы мастоидита: петрозит с характерной клинической картиной синдрома Градениго – 4 человек (1,3 %), верхушечно-шейный мастоидит Бецольда – 4 человека (1,3 %), зигоматицит – 2 человека (0,7 %), сквамит – 1 (0,3 %) больной (Таблицы 2.1, 2.2).

Инфекционное поражение ОНП во всех случаях ВЧО имело множественный характер: в виде полисинусита у 83 (27,3 %) больных, пансинусита – у 39 (12,9 %). При этом острое течение гнойно-воспалительного процесса наблюдалось в 80 (26,4 %) случаях, хроническое – в 42 (13,9 %). Сочетание гнойной инфекции среднего уха и ОНП было выявлено у 26 (8,6 %) больных, острого и хронического процесса различных ЛОР-органов – в 25 (7,2%) случаях. Острое гнойное воспаление наружного носа имело место у 7 (2,3 %) пациентов и в 3 (0,1 %) случаях сопровождало заболевания уха и ОНП (Таблицы 2.1, 2.2).

Таблица 2.2 – Структура заболеваний ЛОР-органов у пациентов с ВЧО

Заболевания ЛОР-органов	Количество пациентов, n (%)	Количество заболеваний, n (%)
Острый средний отит	95 (31,4)	100 (28,9)
Хронический гнойный средний отит	108 (35,6)	117 (33,8)
Билатеральный отит	14 (4,6)	14 (4,0)
Острый синусит	80 (26,4)	80 (23,1)
Хронический синусит	42 (13,9)	42 (12,1)
Инфекция наружного носа	7 (2,3)	7 (2,0)
Острый инфекционный процесс	175 (57,75)	187 (54,0)
Хронический инфекционный процесс	150 (49,5)	159 (46,0)
Сочетание острого и хронического процессов	22 (7,3)	26 (7,5)
Всего	303 (100,0)	346 (100,0)

На диспансерном наблюдении по поводу хронического ЛОР-заболевания на момент развития ВЧО состояли 69 (22,8 %) пациентов. У 28 (9,2 %) из них ранее были проведены ЛОР-операции (Таблица 2.1).

У 303 изучаемых пациентов с указанными ЛОР-заболеваниями было диагностировано 384 гнойно-воспалительных внутричерепных, 46 орбитальных и 205 локальных инфекционных осложнений со стороны мягких тканей лица, заушной, теменно-височной, затылочной областей и / или шеи (отек, инфильтрация, периостит, поднадкостничный абсцесс, флегмона, тромбофлебит). У 176 (58,1 %) больных к этому привели заболевания уха (отогенные осложнения), у 101 (33,3 %) – носа и ОНП (риносинусогенные осложнения). В 26 (8,6 %) случаях развитию указанных осложнений способствовало сочетанное поражение ЛОР-органов (Таблица 2.1).

Структура внутричерепных гнойно-воспалительных ЛОР-осложнений в настоящем исследовании характеризована по топографическому признаку (отношение ВЧО к ТМО и намету мозжечка), характеру поражения ТМО, внутричерепных структур и распространенности процесса. Существенно превалировали ВЧО, сопровождающиеся распространением инфекционной деструкции ЛОР-органов к ТМО, – 233 (76,9 %) пациента, что в 69 (22,8 %) случаях привело к формированию абсцессов головного мозга. ВЧО без остеомиелитического поражения костной ткани ЛОР-органов наблюдались лишь у 70 (23,1 %) пациентов. Менингит ото- и риносинусогенной этиологии был выявлен у 141 (46,5 %) пациента. Сочетание менингита с гнойным поражением вещества и венозных синусов головного мозга (менингоэнцефалит) было диагностировано у 162 (53,5 %) больных и включало следующие нозологические формы: энцефалит (64 пациента), мозговые абсцессы (62 пациента), кровоизлияние в зоне инфекционной деструкции (10 пациентов), тромбоз венозных синусов (38 пациентов). С большой частотой выявлялись множественные (77 пациентов) и сочетанные (54 пациента) поражения головного мозга. По отношению к намету мозжечка супратенториальными были 158 ВЧО у 118 пациентов, субтенториальными – 39 случаев, смешанными – 35 ВЧО у 15 больных (Таблица

2.1). Более подробно структура внутричерепных ЛОР-ассоциированных осложнений с инфекционным повреждением головного мозга и абсцедированием представлена в таблице 2.3.

Таблица 2.3 – Структура ВЧО с инфекционным повреждением вещества и венозных синусов головного мозга

ВЧО	Супратен-ториальные поражения, n (%)	Субтенто-риальные поражения, n (%)	Смешанные поражения, n (%)	Всего ВЧО, n (%)
Эпидуральные абсцессы	39 (16,7)	12 (5,2)	6 (2,6)	57 (24,5)
Субдуральные абсцессы	10 (4,3)	0	2 (0,9)	12 (5,2)
Энцефалит	51 (21,9)	4 (1,7)	9 (3,9)	64 (27,5)
Абсцессы вещества головного мозга	46 (19,7)	10 (4,7)	5 (2,1)	62 (26,6)
Синус-тромбозы	12 (5,2)	13 (5,6)	13 (5,6)	38 (16,3)
Всего заболеваний	158 (67,8)	39 (17,2)	35 (15,0)	233 (100,0)

Примечание – n – количество пациентов.

Глазничные осложнения, диагностированные у 46 (15,2 %) больных, включали: периорбитальный отек – 18 (6,0 %) больных, орбитальный целлюлит – 13 (4,2 %), субпериостальный абсцесс орбиты – 3 (1,0 %), абсцесс (флегмона) орбиты – 12 (4,0 %).

Локальные инфекционные осложнения мягких тканей лица, заушной, теменно-височной, затылочной областей и / или шеи (отек, инфильтрация, периостит, поднадкостничный абсцесс, флегмона, тромбофлебит) выявлены у 205 (67,6 %) больных.

С момента появления клинических симптомов ВЧО до первичного врачебного осмотра средняя длительность заболевания у обследованных пациентов составляла 11,75 ± 11,6 сут, до поступления в МСС – 14,65 ± 13,7 сут (Таблица 2.1).

Коморбидный фон в виде 237 нозологий имел место у 203 (67,0 %) больных с ото- и риносинусогенными ВЧО. В структуре данной патологии первое место занимали фоновые инфекции – 106 (35,0 %) пациентов, из них ОРВИ –у 82 (27,1 %) человек. У 61 (20,1 %) больного развитию ОРВИ, а впоследствии и ВЧО, предшествовало переохлаждение. Наиболее часто (41 пациент) респираторные вирусные

инфекции возникали за 5–10 сут до начала развития развернутой клинической картины ВЧО. В ходе клинического обследования вирусные гепатиты были выявлены у 16 (5,3 %) больных, ВИЧ-инфекция – у 15 (4,9 %), туберкулез легких – у 8 (2,6 %) (Таблицы 2.1, 2.4).

Таблица 2.4 – Структура сопутствующей и фоновой патологии пациентов с отогенными и риносинусогенными гнойно-воспалительными ВЧО

Сопутствующие и фоновые заболевания		Все больные, n = 303	
		n	%
Инфекционные заболевания, в том числе:		106	35,0
– острые респираторные вирусные инфекции		82	27,1
– сроки от начала ОРВИ до появления симптомов ВЧО, сут	2–4	17	5,6
	5–7	21	6,9
	8–10	30	9,9
	11–14	14	4,6
– вирусные гепатиты		5	1,6
– ВИЧ-инфекция в сочетании с вирусным гепатитом		11	3,6
– ВИЧ-инфекция в сочетании с туберкулезом легких		4	1,3
– туберкулез легких		4	1,3
Последствия травмы головы, в том числе:		35	11,5
– ЗЧМТ в анамнезе	от 2 до 12 мес.	13	4,3
	от 1 до 3 лет	7	2,3
	от 3 лет и более	15	4,9
– ОЧМТ		10	1,6
Психические расстройства, в том числе:		33	10,9
– алкогольная болезнь		16	5,3
– алкогольный делирий		2	0,7
– наркомания		9	3,0
– когнитивные нарушения различной этиологии		6	2,0
Заболевания системы кровообращения, в том числе:		27	8,9
– гипертоническая болезнь		17	5,6
– ишемическая болезнь сердца		7	2,3
– церебральный атеросклероз		3	1,0
Сахарный диабет		17	5,6
Заболевания соединительной ткани		7	2,3
Анемии различного генеза		5	1,6
Заболевания органов дыхания (бронхиальная астма, ХОБЛ)		4	1,3
Состояния, связанные с беременностью		3	1,0
Всего сопутствующих и фоновых заболеваний		237	78,2

На втором месте по частоте фоновой патологии находились последствия травм головы – 35 (11,5 %) пациентов, в том числе: ранее перенесенная ЗЧМТ – у 30 (9,9 %) больных, ОЧМТ и связанные с ними хирургические операции в анамнезе – у 5 (1,6 %) пациентов (Таблицы 2.1, 2.4).

В структуре сопутствующей патологии имелись также психические расстройства (33 пациента), характеризующиеся ярко выраженной социальной взаимосвязью: алкоголизм – у 18 (5,9 %) больных, наркомания – у 9 (3,0 %) пациентов. Когнитивные нарушения различной этиологии наблюдались у 6 (2,0 %) человек (Таблицы 2.1, 2.4).

Соматические заболевания различных органов и систем были выявлены у 63 (20,8 %) больных (Таблица 2.4). У 34 (11,2 %) больных было отмечено сочетание двух коморбидных нозологических форм и более (Таблица 2.1).

В целях интегральной количественной оценки тяжести состояния пациентов и стратификации риска оперативных вмешательств в настоящем исследовании были использованы шкалы SOFA [351] и APACHE II [362].

Значение по шкале APACHE II определяли суммой цифровых значений трех блоков [362] (Приложение 10):

1. оценка острых физиологических изменений (включая оценку уровня сознания по шкале комы Глазго);
2. оценка возраста;
3. оценка хронических заболеваний.

Для стратификации риска хирургического вмешательства и определения дальнейшего прогноза пациента, используя значение шкалы APACHE II, рассчитывали предположительный риск летального исхода по формуле:

Предположительный риск смерти = $e^{Logit} / (1 + e^{Logit})$, где

logit = – 3,517 + (Apache II) x 0,146 [362].

Методика определения значения шкалы органо-системных нарушений SOFA представлена в приложении 11 [351]. Нулевое значение шкалы SOFA расценивалось как отсутствие органной дисфункции.

Наличие нарушений по двум и более системам позволяло диагностировать полиорганную недостаточность, являющуюся патогномоничным признаком тяжелого сепсиса (Таблица 2.5) [104, 117, 200, 343, 351, 362]. При подразделении пациентов на группы в зависимости от выраженности различных видов септических реакций в группу пациентов с тяжелым сепсисом вошли пациенты с показателями

шкал количественной оценки состояния больного APACHE II ≥ 13 и SOFA ≥4, как наиболее тяжелую категорию больных, которую было предложено выделять отдельно специалистами РАСХИ и Санкт-Петербургским обществом специалистов по сепсису [75–77, 113].

Таким образом, среди исследуемых случаев лечения пациентов с ВЧО наблюдались следующие клинические формы ССВР: сепсис – у 113 (37,3 %) больных, тяжелый сепсис – у 63 (20,8 %), септический шок – у 6 (2,0 %) (Таблица 2.5). У 62 (20,5 %) больных на момент поступления в МСС диагностировано критическое состояние, требующее проведения реанимационного пособия (Таблица 2.1).

Таблица 2.5 – Интерпретация показателей шкал количественной оценки состояния больного и стратификации риска APACHE II [362], SOFA [351]

Шкалы интегральной оценки общего состояния больного		Клинические формы ССВР		
		Сепсис	Тяжелый сепсис	Септический шок
Значения шкал интегральной оценки состояния больного	APACHE II, баллы	2–12	13–38	> 38
	Риск летального исхода (%) по шкале APACHE II	3–12	13–80	> 80
	SOFA, баллы	1,1–4	4,1–20	> 20
Всего больных, n (%)		113 (37,3 %)	63 (20,8 %)	6 (2,0 %)

2.2. Характеристика медицинской помощи, оказанной пациентам с отогенными и риносинусогенными гнойно-воспалительными внутричерепными осложнениями

2.2.1 Медицинская помощь на этапе до поступления в многопрофильный специализированный стационар

Этап оказания медицинской помощи пациентам с отогенными и риносинусогенными ВЧО вне МСС имел место у 165 пациентов (54,4 %). Его длительность в среднем составляла 3,7 ± 2,8 сут. На амбулаторном лечении по месту жительства в связи с основным ЛОР-заболеванием на момент развития ВЧО находились 99 (32,7 %) больных. Стационарное лечение на оториноларингологических койках

районных ЛПУ получали 39 (12,9 %) пациентов, на непрофильных неврологических, хирургических, терапевтических и инфекционных койках – 126 (41,6 %). При этом лечебно-консультативной помощью ЛОР-врача были охвачены 134 (44,2 %) пациента, невролога – 126 (41,6 %) (Таблица 2.6).

Таблица 2.6 – Характеристика медицинской помощи, оказанной пациентам с ЛОР-ассоциированными гнойно-воспалительными внутричерепными осложнениями до поступления в МСС

Характеристика	Количество пациентов	Доля, (%)
	M ± SD	
Лечебно-организационные мероприятия		
Длительность лечения до поступления в МСС, сут	3,7 ± 2,8	
Амбулаторное лечение у ЛОР-врача	99	32,7
Экстренная эвакуация из непрофильных стационаров	138	45,5
Стационарное лечение в районных и городских непрофильных стационарах	165	54,45
– на ЛОР-койках	39	12,9
– на койках иного профиля[1]	126	41,6
Хирургическое лечение (ЛОР) в городских и районных стационарах	41	13,5
Антибактериальная терапия до поступления в МСС	139	45,8
Длительность антибактериальной терапии, сут	3,7 ± 2,3	
Диагностические мероприятия		
Рентгенография околоносовых пазух	90[2]	29,7
Рентгенография височных костей	28[2]	9,2
Обзорная рентгенография черепа	16[2]	5,3
Осмотр ЛОР-врачом	134	44,2
Осмотр неврологом	126	41,6
Диагностическая люмбальная пункция	73[2]	24,1
Результат лечебно-диагностических мероприятий		
Установление ЛОР-диагноза до перевода пациента в МСС	145	47,9
Установление нейрохирургического диагноза до перевода пациента в МСС	0	0

[1]Неврологические, хирургические, терапевтические койки, койки инфекционных стационаров.
[2]Количество выполненных исследований соответствовало количеству пациентов.

Основу диагностического поиска данного этапа оказания медицинской помощи составляли общеклинические лабораторные и рентгенологические исследования: рентгенография ОНП была выполнена 90 (29,7 %) пациентам, височных костей по Шюллеру – 28 (9,2 %), обзорная рентгенография черепа в двух проекциях (прямой и боковой) – 16 (5,3 %). Инвазивное обследование включало в люмбальные

пункции с цитологическим и биохимическим исследованиями ликвора, которые были выполнены 73 (24,1 %) пациентам. Основу же лечебных мероприятий составляла эмпирическая антибактериальная терапия, средней длительностью 3,7 ± 2,3 сут, которой были охвачены 139 (45,8 %) пациентов (Таблица 2.6). Подробная характеристика ее состава и сроков применения представлена в таблице 2.7.

Таблица 2.7 – Характеристика антибактериальной терапии, проводимой пациентам с отогенными и риносинусогенными ВЧО до поступления в МСС

Группы антибактериальных препаратов	Препарат	n	%	Средняя длительность терапии, сут
Монотерапия				
Незащищенные пенициллины	Ампициллин, амоксициллин	12	4,0	4,1 ± 3,2
Защищенные пенициллины	Амоксициллин/ клавулановая кислота	15	4,9	5,3 ± 2,8
Цефалоспорины II	Цефуроксим	10	3,3	3,8 ± 1,8
Цефалоспорины III	Цефтриаксон	16	5,3	5,4 ± 3,9
Карбапенемы	Меропенем	3	1,0	6,1 ± 3,2
Аминогликозиды	Амикацин	12	4,0	3,6 ± 2,1
Фторхинолоны	Ципрофлоксацин	7	2,3	2,8 ± 1,4
Линкозамиды	Линкомицин	3	1,0	2,3 ± 1,5
Всего пациентов, получавших антибактериальную монотерапию		78	25,8	4,8 ± 3,7
Комбинированная терапия				
Ампициллин, метронидазол		8	2,6	3,4 ± 2,1
Амоксициллин/клавулановая кислота, метронидазол		5	1,6	2,8 ± 1,2
Цефуроксим, метронидазол		3	1,0	1,7 ± 1,2
Цефтриаксон, метронидазол		16	5,3	4,9 ± 3,5
Цефтриаксон, метронидазол, амикацин		11	3,6	3,9 ± 2,7
Ципрофлоксацин, линкомицин		2	0,6	2,1 ± 0,8
Меропенем, метронидазол		4	1,3	1,9 ± 0,2
Амикацин, метронидазол		6	2,0	3,2 ± 1,9
Ципрофлоксацин, метронидазол		3	1,0	4,5 ± 2,1
Ванкомицин, метронидазол		3	1,0	5,3 ± 3,8
Всего пациентов, получавших комбинированную антибактериальную терапию		61	20,1	5,2 ± 4,6

Примечание – n – количество пациентов.

У 39 (13,5 %) больных в районных и городских ЛПУ по поводу основного ЛОР-заболевания в неотложном порядке были выполнены санирующие очаг инфекции хирургические вмешательства, характеристика которых представлена в

таблице 2.8. У 2 (0,6 %) пациентов в целях оптимизации газообмена на фоне имеющегося осложнения проведено наложение трахеостомы (Таблица 2.8).

Таблица 2.8 – ЛОР-операции, выполненные пациентам с отоегнными и риносуногенными ВЧО в районных и городских ЛПУ до поступления в МСС

Оперативное вмешательство	Количество операций[1]
Радикальная операция на ухе	6
Антромастоидотомия	1
Парацентез барабанной перепонки	3
Полипотомия уха	1
Вскрытие субпериостального абсцесса заушной области	2
Радикальная операция по Колдуэллу – Люку	2
Трепанопункция лобной пазухи	4
Пункция и дренирование верхнечелюстной пазухи	11
Вскрытие фурункула носа	5
Экстракция зуба	3
Трахеостомия	2
Вскрытие флегмоны шеи	1
Всего	41

[1] Количество выполненных операций соответствовало количеству пациентов.

Результаты данного этапа оказания медицинской помощи пациентам с внутричерепными гнойно-воспалительными ЛОР-осложнеми оценивались по следующему принципу: были ли установлены оториноларингологический и нейрохирургический диагнозы эвакуации пациента в специализированный МСС. Таким образом, было выявлено, что с подтвержденными заболеваниями ЛОР-органов в МСС переведены 145 (47,9 %) пациентов. Нейрохирургический же диагноз и его характеристики ни у одного из исследуемых пациентов определены не были (Таблица 2.6). Остальные 138 (45,5 %) из включенных в исследование 303 пациентов при выявлении симптомов угрожающих жизни состояний на различных этапах эвакуации (скорая помощь, районные и городские больницы) были незамедлительно транспортированы в МСС (Таблица 2.6).

2.2.2 Медицинская помощь в многопрофильном специализированном стационаре

Конечным пунктом эвакуации для всех обследованных пациентов с гнойно-воспалительными внутричерепными и орбитальными осложнениями являлись МСС. Длительность лечения для них в среднем составляла 24,2 ± 11,0 сут. Первичный профиль койки зависел от входящего диагноза при поступлении: ЛОР- – для

145 (47,9 %) пациентов, неврологический – для 85 (28,0 %), общехирургический или общетерапевтический – для оставшихся 73 (24,1 %) больных. Для 62 (20,5 %) больных ввиду исходной тяжести их состояния при поступлении в МСС потребовалось незамедлительное реанимационное пособие (Таблица 2.9).

Таблица 2.9. Характеристика медицинской помощи, оказанной пациентам с гнойно-воспалительными внутричерепными ЛОР-осложнениями в МСС

Характеристика	Количество пациентов (количество леч.-диаг. мероприятий)	Доля от общего количества пациентов, %
	M ± SD	
Диагностические мероприятия		
Входящий ЛОР-диагноз	145	47,9
Входящий диагноз – ОНМК	38	12,5
Входящий диагноз – инфекционный менингит	47	15,5
КТ околоносовых пазух	98 (158)	32,3
КТ височных костей	193 (251)	63,7
КТ головного мозга	296 (524)	97,7
МРТ головного мозга	37[1]	12,2
Рентгенография грудной клетки	156 (205)	51,5
Эндоскопия полости носа и носоглотки, отомикроскопия / отоэндоскопия	106	35,0
Офтальмоскопия	287	94,7
Определение прокальцитонина плазмы крови	75[1]	24,7
Бактериологические исследования	283 (377)	93,4
Лабораторное исследование ликвора	287 (518)	94,7
Лечебные мероприятия		
Срок лечения в МСС, сут	24,2 ± 11,0	
Реанимационные пособия при поступлении в МСС[2]	62	20,5
Хирургическое лечение в МСС	297	97,4
Количество операций в МСС: • 1 операция • 2 операции • более 2 операций	 165 93 45	 54,45 30,7 14,85
ЛОР-операции	283 (520[3])	93,4
Операции на ухе	173 (264)	57,1
Операции на ОНП: • хирургия ОНП экстраназальным доступом • санация ОНП эндоскопически • санация комбинированным способом	115[1] 78 26 11	37,95 25,7 8,6 3,6
Операции на мягких тканях лица, шее, зубочелюстной системе	24[1]	7,9
Санирующие операции в области глазницы	14[1]	4,6

Характеристика	Количество пациентов (количество леч.-диаг. мероприятий)	Доля от общего количества пациентов, %
	M ± SD	
• Внутричерепные вмешательства и манипуляции при выполнении ЛОР-операции • Поисковая пункция головного мозга	91[1] 64[1]	30,0 21,1
Нейрохирургические операции: • в том числе с использованием нейронавигации и стереотаксиса	53[1] 28[1]	11,9 9,2
Антибактериальная терапия в МСС	303	100,0
Длительность антибактериальной терапии, сут	24,05 ± 6,55	
Внутриартериальная перфузия антибиотиков	65	21,5
Эндолюмбальное введение антибиотиков	38	12,5
Срок пребывания в ОРИТ, сут	5,7 ± 5,3	
Лечение в ОРИТ гнойно-септического центра	56	18,5
Лечение в ОРИТ общего профиля	101	33,3
Проведение ИВЛ	182	60,1
Длительность ИВЛ, сут	2,45 ± 4,1	
Реабилитационные мероприятия	120	39,6
Результат лечебно-диагностических мероприятий в МСС – исход заболевания по расширенной шкале исходов Глазго [47]		
1 балл	4	1,3
2 балла	42	13,9
3 балла	1	0,3
4 балла	12	4,0
5 баллов	18	5,9
6 баллов	26	8,6
7 баллов	3	1,0
8 баллов	2	0,7
9 баллов	195	64,4

[1] Количество выполненных исследований соответствовало количеству пациентов.
[2] Инотропная, вазопрессорная поддержка; ИВЛ; экстракорпоральная гемокоррекция.
[3] Включая хирургические операции на ЛОР-органах, на зубочелюстной, орбитальной системах, органах зрения; внутричерепные манипуляции, нейрохирургические вмешательства.

Верификация и топографическое уточнение оториноларингологического и нейрохирургического диагнозов на данном этапе медицинской помощи осуществлялись за счет методов лучевой диагностики: КТ околоносовых пазух была выполнена 98 (32,3 %) пациентам, КТ височных костей – 193 (63,7 %), КТ головного мозга – 296 (97,7 %), МРТ головного мозга – 37 (12,2 %), в том числе с контрастным уси-

лением – 66 (21,8 %). Этой же цели, наряду с классическими методами объективного и функционального исследования ЛОР-органов (внешний осмотр, пальпация, передняя, задняя риноскопия, фарингоскопия, отоскопия, непрямая ларингоскопия, акуметрия, вестибулометрия), служили эндоскопическое исследование полости носа и носоглотки, отомикроскопия / отоэндоскопия, выполненные 106 (35,0 %) пациентам (Таблица 2.9).

КТ проводили на рентгеновских компьютерных томографах моделей NX/I (2-срезовый) и VCT (64-срезовый) фирмы GE. КТ полости носа и околоносовых пазух выполняли с толщиной срезов 0,5–5,0 мм, шагом 0,25–5,0 мм, шириной окна – до 4000 ед, уровнем окна – 10–400 ед. Н. в костном и мягкотканном режимах, коронарной и аксиальной проекциях. Сагиттальная проекция являлась дополнительной и выполнялась путем реконструкции коронарных и аксиальных срезов. КТ же височных костей выполняли в аксиальной проекции с вторичной реконструкцией в коронарной проекции. Зона исследования включала область от нижней стенки наружного слухового прохода до окончания верхней грани пирамиды. Основной осью была орбитомеатальная линия. При увеличении угла томографирования на 10° также использовалась косая орбитомеатальная линия. Толщина среза при сканировании – не более 2 мм, с шагом стола 1 мм для лучшей визуализации мелких костных структур.

КТ головы выполняли в виде поперечных срезов, параллельных орбитомеатальной линии, с шагом стола для супратенториальных отделов 5–8 мм, для субтенториальных – 1–2 мм. Проводили оценку рентгеновской плотности анатомических структур головного мозга в сравнении с нормальными денситометрическими показателями в единицах Хаунсфилда (ед. Н) [2, 32, 48, 60–61, 67–68, 87, 136, 165, 197, 199]. КТ-ангиографию в паренхиматозную фазу использовали для выявления объемных процессов головного мозга, очагов патологического усиления кровообращения при визуализации увеличения рентгеновской плотности. Болюсное внутривенное контрастирование осуществляли с помощью препаратов Омнипак или Ультравист в концентрациях от 240 до 379 мг/мл.

МРТ головного мозга выполняли на томографах моделей SIGNA PROFILE 0,2 Тл и SIGNA OVATION 0,35 Тл фирмы GE в аксиальной, сагиттальной и коронарной проекциях. В зависимости от целей исследования получали изображения с преимущественной зависимостью контрастности от T1, T2 релаксационного времени (томограммы, взвешенные по T1 и T2) или от протонной плотности. Для улучшенной визуализации применяли следующие режимы (импульсные последовательности): «насыщение-восстановление» (SR), спиновое эхо (SE) и «инверсия – восстановление» (IR), STIR – Turbo-IR (режим подавления жировой ткани), «Dark Fluid» (темная жидкость), FLAIR (режим подавления сигнала от ликвора), режим величины турбоинверсионного восстановления (TIRM), режим с турбоспиновым эхо-сигналом (TSE) и инверсионной восстановительной пульсацией (IR) в комбинации с расчетом магнитуды интенсивности сигнала (M), Flash (Fast Low Angle Shot) и еще более быстрая Turbo Flash. При МР-ангиографии для дифференциальных объемных поражений головного мозга использовали парамагнитный контрастный препарат Магневист [2, 32, 48, 60–61, 67–68, 87, 207–209, 308, 315].

Эндоскопические исследования полости носа, носоглотки, гортаноглотки, полости гортани, уха выполняли с использованием ригидных эндоскопов фирмы «Karl Storz» с углами направления наблюдения 0°, 30°, 70° и углом обзора 90°, а также с применением гибкого назофаринголарингоскопа (всего выполнено 266 исследований 42 больным). Перед введением эндоскопа проводили аппликации на слизистую оболочку полости носа 10,0 % раствора лидокаина и 0,1 % раствора адреналина гидрохлорида. При эндоскопии полости носа изучали ее архитектонику, состояние перегородки носа, носовых ходов, строение носовых раковин, состояние среднего носового хода и области естественных соустий околоносовых пазух, наличие признаков воспалительного процесса: отек и гиперемию слизистой оболочки, наличие патологического (гнойного) отделяемого в области общего и среднего носовых ходов, полипозных образований. При эндоскопии задних отделов полости носа обращали внимание на наличие гнойного отделяемого в сфено-этмоидальном кармане, стекающего в носоглотку из-под средней носовой раковины, при

исследовании носоглотки – на признаки воспалительного процесса и дополнительные патологические образования (антрохоанальный полип, натечный абсцесс).

При отомикроскопии / отоэндоскопии изучали дополнительные клинические признаки заболевания уха, исследование которых недоступно при рутинной отоскопии. Определяли состояние барабанной перепонки: наличие и локализацию в ней дефекта, его размер, характер краев (эпидермизированные, спаянные со структурами барабанной полости), наличие, характер и глубину ретракционных карманов. Также исследовали состояние слизистой оболочки барабанной полости: на предмет наличия признаков воспалительного процесса (отек, гиперемия, гнойное отделяемое), полипозных изменений, грануляций; состояние латеральной стенки аттика, адитуса – на предмет наличия признаков деструкции, выявления холестеатомного процесса и определения его активности.

Офтальмоскопия была выполнена 287 (94,7 %) больным. В ходе процедуры внимание обращали на патологические изменения глазного дна, симптомы внутричерепной гипертензии (отек либо застойные явления диска зрительного нерва, расширение вен, сужение артерий).

В целях объективной интерпретации тяжести состояния пациентов с ЛОР-ассоциированными ВЧО, степени выраженности органной дисфункции и ССВР, а также стратификации риска оперативных вмешательств, как уже было сказано ранее, использовали шкалы SOFA [351] и APACHE II [362] (см. Таблицы 2.1, 2.5). Эти шкалы позволяли интегрировать данные общеклинического и неврологического осмотров, лабораторные показатели, ключевые признаки ССВР (сепсиса, тяжелого сепсиса) [202], создавая комплексное количественное отражение степени выраженности органной дисфункции и прогноза течения заболевания (Приложения 10, 11) [351. 362].

Верификации ССВР на этапе лечения в МСС также способствовало определение сывороточной концентрации прокальцитонина, выполненное 75 (24,7 %) пациентам (Таблица 2.9). Наличие ССВР отражали ее показатели в 0,5–2,0 нг/мл, тяжелого сепсиса – 2,0–10,0 нг/мл и более [6].

В целях выявления возбудителя заболевания и подбора этиотропной антибактериальной терапии в 283 (94,7 %) случаях выполняли бактериологическое исследование (Таблица 2.9). Материалом для исследования послужили:

– патологическое содержимое (гной), полученное в ходе проведения оперативных вмешательств на ЛОР-органах;
– содержимое внутричерепных абсцессов;
– аспираты и смывы околоносовых пазух, мазки из уха, лаважная жидкость из верхних дыхательных путей;
– кровь;
– спинномозговая жидкость.

Забор крови для бактериологического исследования проводили в виде трех проб крови из разных вен верхних конечностей с интервалом 30 мин. Ликвор же с данной целью доставляли в лабораторию незамедлительно после забора в количестве 2–5 мл.

При бактериологическом исследовании биологических материалов использовали микроскопию мазков, окрашенных по Граму, посев проб на питательные среды для выделения чистых культур, их идентификации и определения количественной обсемененности материала в колониеобразующих единицах (КОЕ) в 1 мл испытуемого образца. Чувствительности микроорганизмов к антибиотикам определяли с помощью диско-диффузионного метода и Е-теста. На основании полученных количественных данных (диаметр зоны подавления роста антибиотиком) микроорганизмы подразделяли на чувствительные, умеренно резистентные и резистентные. При выявлении коагулазоотрицательных стафилококков штаммы тестировали для выявления резистентности к оксациллину с использованием диско-диффузного скрининг-метода с оксациллином и цефокситином. Таким образом, было выполнено 377 культуральных исследований. Рост микрофлоры был констатирован в 159 (42,2 %) образцах (Таблица 2.9).

Лабораторный анализ 518 образцов ликвора на различных этапах лечения в МСС был выполнен 287 (94,7 %) пациентам (Таблица 2.9). Исследование включало:

– определение физических свойств (цвет, прозрачность, наличие осадка и фибринозной пленки);

– подсчет количества клеток на 1 мкл, дифференциацию клеточных элементов в счетной камере;

– цитологическое исследование окрашенных мазков;

– биохимическое исследование – реакции Нонне –Апельта и Панди (методы определения глобулинов с использованием химических реактивов, свидетельствующие о наличии патологического содержания глобулинов в ликворе) с оценкой результатов в виде 4 плюсов: 1+ – слабая опалесценция, 2+ – заметная опалесценция, 3+ – умеренная, 4+ – значительное помутнение.

Хирургическое лечение изучаемой патологии в условиях МСС ставило своей целью санацию очагов гнойной инфекции в ЛОР-органах и интракраниально. Им было охвачено 295 (97,4 %) пациентов с ЛОР-ассоциированными ВЧО. В 137 (45,2 %) случаях было проведено два оперативных вмешательства и более. Операции на ЛОР-органах в количестве 520 были выполнены 283 (93,4 %) пациентам: операции на ухе – 173 (57,1 %) пациентам, на ОНП – 115 (37,9 %), на мягких тканях лица – 7 (2,3 %). Санацию ОНП в 78 (25,7 %) случаях проводили посредством экстраназального хирургического доступа, а в 26 (8,6 %) случаях– эндоскопически. Комбинированную хирургию ОНП применяли у 11 (3,6 %) больных (Таблица 2.9).

Для удобства описания и дальнейшей интерпретации результатов типы санации внутричерепного гнойного очага в настоящем исследовании выделяли в зависимости от характера оперативного доступа и профиля специалиста, ее выполняющего. Так, в 91 (30,0 %) случае она была проведена ЛОР-специалистом и дополняла санирующие операции на ухе или ОНП, т. е. с использованием ЛОР-доступа. У 64 (21,1 %) пациентов осуществляли поисковые пункции вещества головного мозга. У 53 (11,9 %) больных санацию внутричерепного гнойного очага проводила нейрохирургическая бригада с применением транскраниального оперативного доступа. В 28 (9,2 %) случаях для этого были использованы технологии нейронавигации и

стереотаксиса (Таблица 2.9). Дренирование орбитальных и периорбитальных гнойных очагов с участием офтальмолога производили у 14 пациентов (4,6 %). Санирующие операции на мягких тканях лица, шеи и зубочелюстной системе, в том числе с участием челюстно-лицевого хирурга, выполняли 24 (7,9 %) больным (Таблица 2.9). Подробная характеристика всех операций, выполненных в условиях МСС, представлена в таблице 2.10.

Таблица 2.10 – Характеристика операций, выполненных пациентам с отогенными, риносинусогенными внутричерепными и орбитальными осложнениями в условиях МСС

Оперативное вмешательство		Количество операций	
		n	%
Хирургические вмешательства на ЛОР-органах			
Парацентез барабанной перепонки		8	1,4
Антромастоидотомия		8	1,4
Расширенная антромастоидотомия		109	19,0
Радикальная операция на ухе		16	2,8
Расширенная радикальная операция на ухе		123	21,5
Внутричерепные вмешательства, выполненные при операциях на среднем ухе (ЛОР-доступом):	– вскрытие эпидуральных эмпием	29	5,1
	– вскрытие и дренирование абсцесса средней черепной ямки	25	4,4
	– вскрытие и дренирование абсцесса задней черепной ямки	7	1,2
	– вскрытие сигмовидного синуса с тромбэктомией	11	1,9
	– вскрытие сигмовидного синуса и яремной вены с тромбэктомией	2	0,3
Пункция и дренирование верхнечелюстной пазухи		15	2,6
Трепанопункция лобной пазухи		15	2,6
Гайморотомия по Колдуэллу – Люку с этмоидотомией, экстраназальной фронтотомией		48	8,4
Эндоскопическая эндоназальная полисинусотомия		26	4,5
Сочетанное вмешательство: эндоскопическая эндоназальная полисинусотомия + экстраназальная фронтотомия		11	1,9
Подслизистая резекция перегородки носа		7	1,2
Оперативное вмешательство с участием ЧЛХ	– верхнечелюстная синусотомия, экстракция зубов	8	1,4
	– вскрытие абсцедирующего тромбофлебита лицевых вен	2	0,3
	– вскрытие флегмоны мягких тканей лица	1	0,2
Внутричерепные вмешательства при операциях на ОНП (ЛОР-доступом):	опорожнение эпидуральной эмпиемы передней черепной ямки	17	3,0

Оперативное вмешательство		Количество операций	
		n	%
Вскрытие фурункула, карбункула носа		6	1,0
Операции с участием офтальмолога:	– вскрытие и дренирование абсцесса орбиты	12	2,1
	– вскрытие и дренирование субпериостального абсцесса орбиты	2	0,3
	– эндоназальное эндоскопическое вскрытие и дренирование субпериостального абсцесса орбиты	1	0,2
Трахеостомия		11	1,9
Всего оперативных вмешательств на ЛОР-органах, включая сочетанные процедуры		520	90,8
Нейрохирургические операции			
Пункция и дренирование абсцессов:	– лобной области	5	0,9
	– височной области	2	0,3
	– затылочной области	3	0,5
Резекционная трепанация черепа с удалением абсцессов:	– лобной области	4	0,7
	– лобно-теменной области	3	0,5
	– височно-теменной области	6	1,0
	– теменно-затылочной области	3	0,5
	– затылочной области	8	1,4
Декомпрессивная трепанация черепа со вскрытием субдуральной эмпиемы и удалением абсцесса		4	0,71
Трефинация черепа со вскрытием эпи- и субдуральных эмпием:	– лобной области	5	0,9
	– лобно-теменной области	4	0,7
	– теменно-височной области	3	0,5
	– теменно-затылочной области	3	0,5
Всего нейрохирургических операций		53	9,2
Общее количество выполненных операций		573	100,0

Антибактериальную терапию (эмпирически и этиотропно) в условиях МСС проводили всем пациентам с ото- и риносинусогенными гнойно-воспалительными ВЧО. Длительность ее в среднем составляла 24,05 ± 6,55 сут (Таблица 2.9). Монотерапию применяли в 62 (20,5 %) случаях, а комбинированное лечение – в 241 (79,5 %). Противогрибковый компонент с использованием препарата флуконазол дополнял терапию у 80 (26,4 %) пациентов. Подробная характеристика состава антибактериальной терапии в МСС и ее сроков представлена в таблице 2.11.

Таблица 2.11 – Характеристика антибактериальной терапии, проводимой пациентам с отогенными и риносинусогенными ВЧО в МСС

Группы антибактериальных препаратов	Препарат	n	%	Средняя длительность терапии, сут
Монотерапия				
Незащищенные пенициллины	Ампициллин, амоксициллин	5	1,65	10,56 ± 1,68
Защищенные пенициллины	Амоксициллин/ клавулановая кислота	6	2,0	10,29 ± 1,72
Цефалоспорины III	Цефтриаксон	23	7,6	14,35 ± 2,17
Защищенные цефалоспорины	Цефоперазон+сульбактам	2	0,7	10,21 ± 2,98
Карбапенемы	Меропенем или имипинем	10	3,3	14,85 ± 3,91
Аминогликозиды	Амикацин	11	3,6	11,78 ± 2,31
Фторхинолоны	Ципрофлоксацин	3	1,0	10,51 ± 1,78
Линкозамиды	Линкомицин	2	0,7	13,0 ± 2,82
Всего пациентов, получавших антибактериальную монотерапию		62	20,55	14,71 ± 3,87
Комбинированная терапия				
Ампициллин, метронидазол		8	2,6	12,31 ±1,98
Амоксициллин/клавулановая кислота, метронидазол		14	4,6	11,91 ± 2,76
Цефуроксим, метронидазол		10	3,3	10,71 ± 1,96
Цефтриаксон, метронидазол		59	19,5	18,85 ± 4,61
Цефтриаксон, метронидазол, линкомицин		18	5,9	13,71 ± 4,24
Цефтриаксон, метронидазол, амикацин		22	7,3	16, 31 ± 4,85
Цефтриаксон, ципрофлоксацин, линкомицин		7	2,3	12,28 ± 2,86
Меропенем, имипинем, метронидазол		38	12,5	18, 21± 4,86
Амикацин, метронидазол		34	11,2	16, 21 ± 4,31
Ципрофлоксацин, метронидазол		13	4,3	13,44 ± 2,98
Ванкомицин, метронидазол		18	5,9	19, 43 ± 5,88
Флуконазол		80	26,4	13,21 ± 3,72
Всего пациентов, получавших комбинированную антибактериальную терапию		241	79,5	18,71 ± 5,31

Примечание – n – количество пациентов.

В 50 (16,5 %) клинических случаях осуществляли внутриартериальное введение антибиотиков средней длительностью 5,67 ± 1,28 сут (Таблица 2.9). При этом выполняли катетеризацию бедренной или поверхностной височной артерии с установкой сосудистого катетера в устье общей сонной артерии на стороне поражения. Использовали бета-лактамные антибиотики: цефалоспорины III поколения и карбапенемы. Инфузию антибактериального препарата проводили поточным методом

при помощи инфузомата: основа инфузата – раствор Рингера – Локка, 0,9 % раствор хлорида натрия с добавлением гепарина, спазмолитиков. Продолжительность инфузии в среднем составляла 5,7 ± 1,2 дня.

Эндолюмбальное введение антибактериального препарата осуществляли 38 (12,5 %) пациентам (Таблица 2.9). Методика заключалась в интратекальном введении цефтриаксона или ванкомицина по 10–20 мг/сут при люмбальной пункции. Частота выполнения процедуры составляла 2,16 ± 1,16 раза.

Инфузионно-трансфузионную терапию в условиях МСС проводили в соответствии с базовыми принципами интенсивной терапии [75, 104–105]. Объем вводимых препаратов и продолжительность лечения определялись клиническими особенностями пациента: степенью гиповолемии и нарушения гемодинамики, фазой синдрома ДВС, наличием периферических отеков, уровнем альбумина крови, легочными повреждениями, степенью почечной недостаточности. В составе инфузионной терапии преобладали кристаллоидные растворы. Для профилактики гипонатриемии не назначали растворы с низким содержанием натрия (калия и магния аспарагинат, нормофундин) и растворы глюкозы. Использовали стерофундин, мафусол, физиологический раствор, раствор Рингера с темпом введения не более 1 ммоль/л/ч. Каждые 6 ч контролировали уровень натрия плазмы, не допуская гипернатриемии.

В качестве антимедиаторной терапии использовали нестероидные противовоспалительные препараты (ксефокам до 32 мг в сутки, перфолган до 4 г в сут), ингибиторы протеолиза (контрикал 100–200 мг в сут). Для матаболической терапии применяли антиоксиданты (аскорбиновая кислота до 1000 мг в сут, эссенциале 15 мл в сут, церулоплазмин 500 мг в сут, амтизол 5–8 мг/кг в сут, мексидол 600 мг в сут, актовегин 2–4 г в сут), субстратные антигипоксанты (инфузионно неотон 4–8 г в сут, реамберин 1,5 % – 400 мл в сут, ГОМК 200–300 мг/кг в сут), регуляторы обмена (цитофлавин, олифен, милдронат по 2 г в сут). Для коррекции нарушений гемостаза применяли клексан (фраксипарин, кливарин, фрагмин в сопоставимых дозах) 0,2–0,4 мл подкожно 1–2 раза в сут, пентоксифиллин 100–200 мг 2 раза в

сут. При гиперкоагуляции для профилактики тромбоэмболических осложнений ориентировались на целевые показатели времени свертывания крови – в 2 раза больше нормы. При коагулопатии потребления вводили свежезамороженную плазму 250–500 мл внутривенно капельно до нормализации показателей свертывающей системы крови. Для иммунозаместительной внутривенной инфузионной терапии применяли пентаглобин 3–5 мг/кг в сут в течение 3 дней, а также иммуноглобулин G.

При угрозе дислокационного синдрома проводили дегидратацию: маннитол в дозе 1,0–1,5 г/кг. При судорожном синдроме вводили антиконвульсанты: диазепам 0,15–0,4 мг/кг или мидазолам 0,1–0,3 мг/кг внутривенно; осуществляли поддерживающую терапию – вальпроевая кислота 15 мг/кг внутривенно через перфузор со скоростью 1 мг/ч/кг. Для седации вводили фентанил через шприцевой перфузор 2,5 мг в 50 мл – разовая доза 1–2 мкг/кг. Для продленной седации / аналгезии доза фентанила составляла – 1–4 мкг/кг/ч. Дозировку увеличивали до 10 мкг/кг/ч у пациентов на ИВЛ. Использовали мидазолам – болюсное введение 0,2–2 мг; для продленной седации скорость инфузии составляла 0,4–1,5 мкг/кг/мин. У пожилых пациентов мидазолам вводили медленно: по 0,5 мг (0,1 мл), не более 1,5 мг за 2 мин, инфузия – не более 1 мкг/кг/мин. Пропофол: индукция 1,5–2,5 мг/кг, вводили в течение 20–30 сек. Продленную седацию применяли у пациентов с проводимой ИВЛ 0,3–4,8 мг/кг/ч. Для коррекции артериальной гипотензии (при снижении АД более чем на 20 % от исходного, или АД систолического < 90 мм рт. ст., или АД среднего < 60 мм рт. ст.) применяли адреномиметики: адреналин, норадреналин, дофамин, добутамин. При гипертензии использовали нимодипин 0,5–2,0 мг/ час, бревиблок 150–300 мкг/кг/мин, урапидил 25–50 мг внутривенно медленно.

Аппаратной респираторной поддержки потребовали 182 (60,1 %) пациента с ЛОР-ассоциированными ВЧО. Основные параметры, используемые при проведении ИВЛ: целевой объем вдоха 6–8 мл/кг массы тела, давление плато ≤ 30 мм вод. ст., использование ПДКВ, применение протокола «рекрутирования альвеол» в ком-

плексе с небулайзерной терапией с будесонидом в дозе до 1000 мг/сут и флуимуцилом до 1200 мг/сут. Длительность ИВЛ среди нуждающихся в ней пациентов в среднем составила 2,45 ± 4,1 сут (Таблица 2.9).

Нутритивную поддержку применяли в течение первых 48 ч. Энтеральное питание начинали с первой недели в низких дозах (от 500 калорий в сут) и повышали дозу при хорошей переносимости. Обязательно применяли профилактику образования стресс-язв ЖКТ: лосек внутривенно до 120 мг в сут.

Методы экстракорпоральной детоксикации использовали при лечении пациентов в условиях ОРИТ гнойно-септического центра:

– плазмообмен (плазмаферез, плазмафильтрация) применяли в лечении 29 (9,6 %) пациентов, количество сеансов – 2,57 ± 0,83;

– гемофильтрацию / гемодиафильтрацию использовали в 6 (2,0 %) клинических случаях, количество сеансов – 1,66 ± 0,81.

Лечение в условиях ОРИТ ввиду тяжести состояния потребовалось 157 (51,8 %) пациентам. Из них 56 (18,5 %) больных находились в специализированных ОРИТ гнойно-септических центров, 101 (33,3 %) – в реанимационных отделениях общего профиля. Средний срок пребывания указанных пациентов в ОРИТ составил 5,7 ± 5,3 сут (Таблица 2.9). Остальные пациенты (146 – 48,2 %) после выполнения хирургического лечения и экстубации в кратчайшие сроки были переведены из ОРИТ в профильные отделения с продолжением антибактериальной, противовоспалительной, дезинтоксикационной и симптоматической терапии.

Реабилитационные мероприятия в виде лечебного массажа, пассивной и активной гимнастики, физиотерапии, рефлексотерапии, мануальной терапии в условиях МСС проводились 120 (39,6 %) пациентам (Таблица 2.9).

Результаты лечения на данном этапе оказания медицинской помощи пациентам с внутричерепными гнойно-воспалительными ЛОР-осложнениями соответствовали непосредственным результатам их лечения и оценивались на основании расширенной шкалы исходов Глазго [47]. Данная шкала позволяет оценить состояние больного при выписке с учетом психоневрологического состояния, социальной активности и включает в себя следующие градации:

– 1 балл – смерть больного в первые 24 ч;

– 2 балла – смерть больного более чем через 24 ч;

– 3 балла – вегетативное состояние больного с сохранением витальных функций; нейромышечные и коммуникативные функции глубоко нарушены; сохранены фазы сна и бодрствования; пациент может находиться в условиях специального ухода реанимационного отделения;

– 4 балла – нейромышечная несостоятельность больного: психический статус в пределах нормы, однако имеются глубокий двигательный дефицит и бульбарные нарушения, что является показанием для лечения в специализированном реанимационном отделении;

– 5 баллов – тяжелая физическая и психическая несостоятельность больного, исключающая самообслуживание; больной может сидеть, самостоятельно питаться, но нуждается в сестринском уходе;

– 6 баллов – умеренная несамостоятельность больного: психический статус в пределах нормы, но есть коммуникативные проблемы; может передвигаться с посторонней помощью или со специальными приспособлениями, в связи с чем нуждается в амбулаторном наблюдении;

– 7 баллов – легкая несамостоятельность больного: психический статус в пределах нормы и пациент сам себя обслуживает, может ходить сам или с посторонней поддержкой, но нуждается в специальном трудоустройстве;

– 8 баллов – хорошее восстановление: полная самостоятельность больного, хотя возможны резидуальные неврологические нарушения;

– 9 баллов – полное восстановление больного без резидуальных явлений в соматическом и неврологическом статусе.

Выздоровление с отсутствием остаточных явлений в соматическом и неврологическом статусе (9 баллов по расширенной шкале Глазго) отмечено у 195 (64,4 %) пациентов. С легкими и умеренными остаточными явлениями перенесенного заболевания (6–8 баллов) закончилось лечение 31 (10,2 %) пациента. Все они нуждались в перевязках, продолжении амбулаторного восстановительного лечения

у оториноларинголога, офтальмолога, невролога, специальном трудоустройстве в связи с двигательными нарушениями (парезы), нарушениями движений мимических мышц, головокружением, нейросенсорной тугоухостью, астеническим синдромом (Таблица 2.9).

Группа пациентов в количестве 31 (10,2 %) человека с тяжелыми остаточными проявлениями заболевания (3–5 баллов) в виде выраженного неврологического дефицита, двигательных расстройств, нарушений психического статуса была переведена для долечивания в специализированные стационары, в том числе одна пациентка в вегетативном состоянии была переведена в ОРИТ по месту жительства (Таблица 2.9).

Госпитальная летальность (1–2 балла) составила 15,2 % (46 пациентов), в том числе 4 (1,3 %) случая наблюдали в течение первых 24 часов от момента поступления (Таблица 2.9).

2.3 Характеристика исследования

Дизайн исследования – многоцентровое ретроспективное случай – контроль.

Первичной конечной точкой исследования являлась госпитальная летальность, которую определяли как достижение 1–2 баллов по расширенной шкале исходов Глазго. Вторичной конечной точкой послужила инвалидизация пациентов с ЛОР-ассоциированными ВЧО за счет постоянного неврологического дефицита (ПНД), под которой понимали исходы лечения, соответствующие 3–8 баллам по расширенной шкале исходов Глазго [47]. Промежуточной конечной точкой при анализе клинических проявлений ото- и риносинусогенных гнойно-воспалительных ВЧО являлось наличие у пациентов инфекционного повреждения головного мозга, включая сочетанные и комбинированные поражения.

В целях выявления предикторов реализации конечных точек был проанализирован комплекс клинических факторов, характеризующих статус пациента, нозологические формы, технологии, средства и тактику оказания медицинской по-

мощи пациентам с ото- и риносинусогенными ВЧО на всех ее этапах с тонким учетом специфики материально-технического, кадрового обеспечения и лечебно-диагностических возможностей каждого из них.

Анализируемые факторы включали (Таблицы 3.2, 3.6, 3.8, 3.11, 3.13).

1. Клиническую картину ото- и риносинусогенных ВЧО.
   - 1.1 Наличие болевого синдрома в ухе и / или лице.
   - 1.2 Ото- и / или ринорея, наличие холестеатомного процессаэ
   - 1.3 Локальные гнойные поражения тканей лица, головы, шеи.
   - 1.4 Общемозговая симптоматика.
   - 1.5 Менингеальная симптоматика.
   - 1.6 Очаговая мозговая симптоматика.
   - 1.7 Признаки глазничных осложнений.
   - 1.8 Нарушение сознания в баллах по шкале комы Глазго [47].
2. Характеристики пациента и его объективного статуса.
   - 2.1 Возраст.
   - 2.2 Пол.
   - 2.3 Социальный статус.
   - 2.4 Основное ЛОР-заболевание, его топог.афические характеристики и распространенность процесса;
   - 2.5 Характер течения инфекционного процесса.
   - 2.6 Генез ВЧО (ото- / риносинусогенный / смешанный).
   - 2.7 Длительность заболевания или обострения на момент развития ВЧО.
   - 2.8 Предшествующие операции по поводу ЛОР-заболеваний.
   - 2.9 Фоновая и сопутствующая патология (Таблицы 2.1, 2.4).
   - 2.10 Наличие в анамнезе нейротравмы.
   - 2.11 Тяжесть состояния пациентов в баллах по шкалам SOFA и APACHE II.
3. Медицинскую помощь на этапах эвакуации в МСС.
   - 3.1 Проведение диспансерного наблюдения ЛОР-специалиста.
   - 3.2 Амбулаторное лечение у ЛОР-врача на момент развития ВЧО.

3.3 Проведение стационарного лечения в непрофильных районных и городских ЛПУ или экстренная эвакуация в МСС.

3.4 Длительность стационарного лечения в непрофильных районных и городских ЛПУ до эвакуации в МСС.

3.5 Оказание лечебно-консультативной помощи ЛОР-врачом, неврологом на этапе лечения в районных и городских ЛПУ.

3.6 Наличие установленного ЛОР- и нейрохирургического диагноза при эвакуации в МСС.

3.7 Выполнение диагностической люмбальной пункции с лабораторным исследованием ликвора.

3.8 Хирургическое лечение до поступления в МСС (Таблица 2.8).

3.9 Антибактериальная терапия, ее длительность и состав (Таблица 2.7).

4. Медицинскую помощь в МСС.

4.1 Топографическая характеристика ВЧО.

4.2 Наличие и характер инфекционного поражения вещества головного мозга и его сосудистой системы.

4.3 Наличие комбинированного и / или сочетанного инфекционного поражения внутричерепных структур.

4.4 Уровень прокальцитонина плазмы крови.

4.5 Оказание реанимационного пособия при поступлении в МСС.

4.6 Проведение эндоскопического ЛОР-обследования.

4.7 Хирургическое лечение в МСС и его состав (Таблицы 2.9, 2.10).

4.8 Количество выполненных пациенту операций в условиях МСС.

4.9 Выполнение санирующих ЛОР-операций.

4.10 Характеристика хирургии ОНП (эндоскопическая, открытая или смешанная).

4.11 Способ хирургической санации внутричерепных очагов инфекции:

- санация внутричерепного очага инфекции ЛОР-врачом из ЛОР-доступа;
- выполнение ЛОР-специалистом поисковой пункции вещества головного мозга;

- нейрохирургическая санация внутричерепного очага инфекции;
- нейрохирургическая санация с применением технологий нейронавигации и стереотаксиса.

4.12 Характеристика, состав и длительность антибактериальной терапии в условиях МСС (Таблица 2.11).

4.13 Способ доставки антибиотиков.

4.14 Длительность пребывания пациента в ОРИТ.

4.15 Характеристика ОРИТ (гнойно-септический центр или общий профиль).

4.16 Длительность ИВЛ.

4.17 Проведение реабилитационных мероприятий в условиях МСС.

4.18 Длительность стационарного лечения.

Каждый из указанных факторов были подвержени индивидуальной и комплексной статистической оценке в аспекте наличия, степени и направления их влияния на конечные точки исследования и прогностической значимости.

Формирование клинического алгоритма оказания помощи пациентам с ЛОР-ассоциированными ВЧО основывали на результатах предшествующих этапов исследования и дополняли его собственной статистической оценкой в аспекте влияния на конечные точки исследования. С целью наглядной демонстрации результатов применения разработанного алгоритма приведены клинические примеры пациентов, получивших лечение с использованием его принципов.

2.4 Характеристика методов статистического анализа

В качестве потенциальных предикторов реализации конечных точек исследования рассматривались как категориальные (наличие или отсутствие изучаемого фактора / исхода), так и количественные (возраст пациентов, длительность заболевания, лечения и т. д.) данные. Анализируемые параметры категориальных данных представлены в виде долей и частот от общего числа исследуемых (%), а количественных (непрерывных) данных – в виде групповых средних (M) и стандартного отклонения (SD).

Каждый из признаков (предикторов) был подвергнут индивидуальной и комплексной (совместной) статистической оценке. Индивидуальную статистическую оценку возможности влияния каждого из изучаемых признаков (предикторов) на конечные точки проводили с помощью χ^2 – теста Pearson. В последующем изучаемые признаки (предикторы) включали во множественный логистический регрессионный анализ, позволяющий подтвердить наличие, направление и степень воздействия предикторов на конечные точки в совокупности.

Множественный логистический регрессионный анализ проводили по методике прямого пошагового включения (forward LR) каждого из отобранных параметров. Данная методика регрессионного анализа заключается в ранжировании признаков в соответствии со степенью их вклада в модель, определяя тем самым наиболее значимые предикторы. В соответствии с планом и задачами исследования были построены 7 логистических регрессионных моделей:

1. для выявления предикторов наличия у пациентов с ЛОР-ассоциированными ВЧО инфекционного повреждения головного мозга (промежуточной конечной точки);
2. для выявления предикторов первичной конечной точки (госпитальной летальности) на этапах оказания медицинской помощи вне МСС;
3. для выявления предикторов первичной конечной точки на этапе лечения в МСС;
4. для выявления предикторов реализации вторичной конечной точки – постоянного неврологического дефицита (ПНД) и инвалидизации больных на этапах оказания медицинской помощи вне МСС;
5. для выявления предикторов вторичной конечной точки на этапе лечения в МСС;
6. для оценки влияния на первичную конечную точку разработанного в результате настоящего исследования комплексного алгоритма оказания медицинской помощи пациентам с ЛОР-ассоциированными ВЧО на всех ее этапах;
7. для оценки влияния данного алгоритма на вторичную конечную точку.

Состав предикторов, включенных во множественный регрессионный анализ, для первичной и вторичной конечных точек не различался и содержал весь перечень указанных ранее анализируемых факторов.

Для промежуточной конечной точки состав включенных во множественный регрессионный анализ потенциальных предикторов ограничивался характеристиками клинических, рентгенологических проявлений внутричерепных ЛОР-осложнений и анамнестическими данными.

В целях оценки качества и калибровки логистических регрессионных моделей в аспекте их согласия с реальными данными использовался критерий Hosmer – Lemeshow. Он позволяет определить степень различий между наблюдаемыми и прогнозируемыми исходами лечения. Достижение критического уровня значимости (P) для критерия Hosmer – Lemeshow > 0,05 определяет хорошо откалиброванную, согласованную с реальными клиническими данными прогностическую модель.

Результаты множественного логистического регрессионного анализа представлены в виде названия подтвержденного предиктора, а также отношения шансов (ОШ) реализации конечной точки в зависимости от его наличия (для категориальных данных) или увеличения (для количественных данных). ОШ выражает как степень, так и направление воздействия предиктора на вероятность развития события (конечной точки). Так, если ОШ > 1, это значит, что наличие предиктора или же его увеличение на 1 количественную единицу повышает вероятность развития события в количество раз, равное самому ОШ. Если же ОШ < 1, то наличие предиктора или его увеличение на 1 количественную единицу уменьшает вероятность развития события в соответствующее ОШ раз. Кроме того, в результатах множественной логистической регрессии приведены значения 95 %-ного доверительного интервала (95 %-ный ДИ) и критического уровня значимости (P) для ОШ, показатели чувствительности и специфичности каждой из построенных моделей.

В целях оценки прогностической силы каждой модели и каждого из подтвержденных в ходе множественного регрессионного анализа предикторов проводился

повторный индивидуальный статистический анализ посредством операционной характеристической кривой (ROC-curve). Понятие «ROC» можно объяснить как отношение частоты истинноположительных результатов (чувствительности, %) к частоте ложноположительных результатов (специфичности, %). Таким образом, ROC-анализ предусматривает сравнение операционных характеристик модели (чувствительности и специфичности) относительно каждого из предикторов. В качестве интегральной оценки данного анализа используется площадь под ROC-кривой. Можно считать, что чем больше площадь под ROC-кривой, тем большей прогностической ценностью обладает модель. Существует экспертная шкала для интерпретации значений площади под ROC-кривой (Таблица 2.12), по которой можно судить о качестве модели с использованием конкретного предиктора.

Таблица 2.12 – Экспертная оценка для значений площади под ROC-кривой

Интервал площади под ROC-кривой	Прогностическая ценность
0,9–1,0	Отличная
0,8–0,9	Очень хорошая
0,7–0,8	Хорошая
0,6–0,7	Удовлетворительная
0,5–0,6	Неудовлетворительная

Из таблицы 2.12 видно, что действительной прогностической значимостью относительно реализации конечных точек обладают только факторы, отличающиеся площадью под ROC-кривой более 0,59.

При обработке данных использовали программный пакет IBM SPSS Statistics 22 (Armonk, NY, USA).

ГЛАВА 3. РЕЗУЛЬТАТЫ ИССЛЕДОВАНИЯ

3.1 Характеристика клинических проявлений отогенных и риносинусогенных гнойно-воспалительных внутричерепных осложнений. Предикторы инфекционного повреждения головного мозга

При первичном врачебном осмотре продуктивному контакту были доступны 186 (64,1 %) пациентов, 56 (17,1 %) из них находились в состоянии легкого оглушения. Каждый из этих пациентов предъявлял жалобы на различного типа и локализации болевой синдром. На боли в ухе жаловались 122 (40,3 %) человека, в том числе: на боли ноющего характера – 18 (5,9 %), интенсивные боли в глубине уха (пульсирующие, стреляющие с иррадиацией в зубы, височную область соответствующей половины головы) – 104 (34,3 %), боли в заушной области – 34 (11,2 %). Жалобы на лицевые боли (в области переносицы, в местах проекций лобных и верхнечелюстных пазух, в области боковых скатов носа в проекции клеток решетчатой кости, в области корня носа, надбровных областях, подглазничных областях, иррадиирущие в соответствующую половину лица, зубы, затылочную область) высказывали 63 (20,8 %) пациента. Об интенсивных распирающих болях в области преддверия и кончика носа, крыльев носа, кожной части перегородки носа, которые усиливаются при движении мимических мышц, сообщили 7 (2,3 %) больных. Боль в глазу и в глубине орбиты, усиливающуюся при движениях глазного яблока, отмечали 14 (4,6 %) пациентов (Таблица 3.1).

Все из доступных контакту пациентов (186 – 61,4 %) жаловались также на наличие патологического отделяемого гнойного характера из уха и / или носа (Таблица 3.1). Снижение слуха II степени было отмечено у 21 (6,9 %) больного, III степени – у 101 (33,3 %). Во всех случаях имел место смешанный характер тугоухости. На резкое затруднение носового дыхания, ринорею, стекание патологического отделяемого в носоглотку, снижение или отсутствие обоняния жаловались 58 (19,1 %) обследуемых. Жалобы на нарушения со стороны органа зрения (двоение в глазах, снижение или отсутствие зрения) высказывали 14 (4,6 %) пациентов (Таблица 3.1).

Таблица 3.1 – Клинические проявления гнойно-воспалительных заболеваний ЛОР-органов и их внутричерепных осложнений среди исследуемых пациентов

Характеристика	Количество пациентов	Доля, %
	M ± SD	
Всего	303	100
Жалобы, симптомы		
Боль в ухе и / или лице	186	61,4
Ринорея и / или оторея	186	61,4
Снижение слуха	123	40,6
Затруднение носового дыхания	58	19,1
Нарушение зрения, боль в глазу	14	4,6
Диффузные головные боли	171	56,4
Тошнота, рвота	48	15,8
Головокружение, шум в ушах	27	8,9
Светобоязнь	12	4,0
Нарушение речи	23	7,6
Слабость в конечностях, нарушение движения ими	16	5,3
Лихорадка: • субфебрильная • фебрильная • более 40 °C	298 30 266 2	98,3 9,9 87,8 0,7
Данные объективного осмотра и инструментального обследования		
Наличие гноя, полипов в носовых ходах	76	25,1
Перфорация барабанной перепонки	33	10,9
Холестеатома	78	25,7
Гнойные заболевания наружного носа	7	2,3
Локальные гнойные осложнения (отек, инфильтрация, периостит, поднадкостничный абсцесс, флегмона, тромбофлебит)	205	67,7
Рентгенологические признаки поражения ЛОР-органов	122	40,3
Гнойное поражение глазницы	46	15,2
Психомоторное возбуждение	52	17,2
Судорожный синдром	34	11,2
Менингеальная симптоматика	299	98,7
Очаговая мозговая симптоматика	23	7,6
Патологические изменения глазного дна при офтальмоскопии	279	92,1
Уровень сознания по шкале комы Глазго, баллы:	12,0 ± 3,4	
• продуктивный контакт • оглушение • тяжелые расстройства сознания	186 56 117	61,4 17,1 38,6
Шкала SOFA, баллы	3,2 ± 3,0	
Шкала APACHE II, баллы	8,8 ± 7,9	

На интенсивную диффузную головную боль жаловался 171 (56,4 %) больной. На головокружение несистемного характера, сопровождающееся шумом в голове,

расстройствами равновесия, жаловались 27 (8,9 %) пациентов. Тошнота с внезапной и повторной рвотой, не связанной с приемом пищи, отмечена у 48 (15,8 %) больных, светобоязнь, фонофобия – у 12 (4,0 %) человек (Таблица 3.1).

Фебрильную температуру тела отмечали 266 (87,8 %) пациентов, в том числе ремитирующий характер лихорадки с ознобами – 12 (4,0 %). Гипертермия до 41 °С и выше наблюдалась в 2 (0,7 %) случаях. Субфебрильная температура тела была зарегистрирована у 30 (9,9 %) больных, нормальная – в 5 (1,6 %) случаях (Таблица 3.1).

У остальных 117 (38,6 %) пациентов были диагностированы тяжелые формы нарушения сознания, определяющие невозможность выяснения жалоб и анамнеза. Уровень сознания пациентов в количественной его интерпретации оценивался по шкале комы Глазго [47] (Таблица 3.1).

При клиническом обследовании отиты были диагностированы у 213 (67,0 %) больных. Острый средний гнойный отит был выявлен у 95 (31,4 %) пациентов, в том числе билатеральное поражение среднего уха – у 6 (2,6 %) человек. Более половины пациентов (55 – 18,1 %) с острым гнойным средним отитом поступили в доперфоративной стадии заболевания. У 34 (11,2 %) больных при отоскопическом исследовании барабанная перепонка была розового цвета, утолщена, мутная, опознавательные пункты сглажены. У 18 (5,9 %) пациентов отметили гиперемию и выбухание барабанной перепонки, у 3 (1,0 %) – яркую гиперемию с буллезными высыпаниями. Перфорацию барабанной перепонки с острым гнойным средним отитом выявили у 33 (10,9 %) пациентов. У 4 (1,3 %) из них при отоскопическом исследовании были обнаружены отек и инфильтрация (нависание) кожи костного отдела наружного слухового прохода, сопровождающиеся сужением его просвета, ограничением обзора барабанной перепонки (Таблица 3.1).

Все поступившие с обострением хронического гнойного среднего отита пациенты (108 – 35,6 %) страдали эпитимпанитом, в том числе билатеральное поражение среднего уха было диагностировано у 8 (3,5 %) больных. При отомикроскопии / отоэндоскопии были выявлены следующие симптомы: гнойное отделяемое,

гиперемия барабанной перепонки и слизистой оболочки барабанной полости, субтотальный дефект барабанной перепонки – у 48 (15,8 %) больных, краевая перфорация в задневерхнем квадранте – у 32 (10,6 %) пациентов, в передневерхнем – у 21 (6,9 %), в задненижнем – в 16 (5,3 %) случаях. Определялись грануляции в барабанной полости у 13 (4,3 %) больных. Холестеатомный процесс выявили у 78 (25,7 %) пациентов с хроническим отитом. У 16 (5,3 %) больных были выявлены отек и нависание задневерхних отделов наружного слухового прохода, в 13 (4,3 %) случаях – обтурирующий полип, у 9 (3,0 %) пациентов определялись полости после ранее проведенных санирующих оперативных вмешательств с гнойным отделяемым и грануляциями (Таблица 3.1).

Гнойно-воспалительные заболевания носа и околоносовых пазух были диагностированы у 129 (42,6 %) больных. При физикальном исследовании определялись болезненный отек и инфильтрация мягких тканей в местах проекций околоносовых пазух. При эндоскопическом исследовании полости носа ведущими симптомами были: резко выраженный отек и гиперемия слизистой оболочки полости носа, сужение просвета носовых ходов, наличие полипов и гноя в области среднего носового хода, стекающего в направлении хоан, – у 76 (25,1 %) больных. У 11 (3,6 %) больных гной в среднем носовом ходе был обнаружен только после смещения средней носовой раковины медиально и эндоскопического осмотра среднего носового хода. Также при эндоскопии патологическое отделяемое было выявлено у 8 (2,6 %) больных в зоне сфено-этмоидального кармана (Таблица 3.1)

Острый гнойный синусит был диагностирован у 80 (26,4 %) пациентов, хронические гнойные синуситы – у 42 (1,9 %) больных, в том числе хронический гнойно-полипозный – у 11 (3,6 %) больных. Синуситы одонтогенной этиологии были выявлены у 7 (2,3 %) пациентов.

Распределение больных по распространенности острого и хронического воспалительного процесса околоносовых пазух: тотальное поражение всех околоносовых пазух (пансинусит) было выявлено у 39 (12,9 %) больных, полисинусит – в 83 (27,3 %) случаях (Таблица 3.1). Сочетанное поражение среднего уха и околоносовых пазух было обнаружено у 26 (8,6 %) больных.

Карбункул носа был диагностирован у 5 (1,7 %) поступивших больных. У 2 (0,3 %) пациентов диагностирован тромбофлебит лицевых вен, у 1 (0,3 %) – флегмона мягких тканей лица (Таблица 3.1).

Локальные гнойные осложнения лица, заушной, височно-теменной областей и / или шеи (отек, инфильтрация, периостит, поднадкостничный абсцесс, флегмона, тромбофлебит лицевых вен) были диагностированы у 205 (67,7 %) пациентов. Глазничные осложнения (периорбитальный отек, орбитальный целлюлит, субпериостальный абсцесс орбиты, абсцесс, флегмона орбиты) отметили у 46 (15,2 %) больных (Таблица 3.1).

Клиническим проявлениям заболеваний ЛОР-органов у пациентов с ото- и риносинусогенными ВЧО сопутствовала общемозговая и очаговая симптоматика. В состоянии психомоторного возбуждения при первичном осмотре находились 52 (17,2 %) больных. Судорожный синдром имел место у 34 (11,2 %) поступивших. Симптомы раздражения оболочек головного мозга (симптом Кернига, ригидность мышц затылка, симптомы Брудзинского – верхний, средний и нижний) были выявлены у 299 (98,7 %) пациентов (Таблица 3.1).

Очаговая мозговая симптоматика наблюдалась у 23 (7,6 %) больных (Таблица 3.1) и включала следующие проявления:

– парезы мышц, иннервируемых черепными нервами:

○ парез латеральной прямой мышцы, иннервируемой отводящим нервом, с расходящимся косоглазием – 2 (0,7 %) пациента;

○ центральный паралич мимической мускулатуры, иннервируемой лицевым нервом, – 2 (0,7 %);

○ периферическое поражение мимической мускулатуры, иннервируемой лицевым нервом, – 17 (5,6 %);

– афатические расстройства – у 23 (7,6 %) человек:

○ моторная афазия – 16 (5,3 %);

○ амнестическая афазия – 4 (1,3 %);

○ сенсорная афазия – 3 (1,0 %);

– мозжечковая атаксия с нарушением координации движений, шаткостью походки – 6 (2,0 %) случаев;

– психические расстройства («лобная психика»): расторможенность, дурашливость, отсутствие критики к своему состоянию и поведению – 6 (2,0 %) случаев;

– нарушения двигательной сферы: слабость в конечностях – 6 (2,0 %) человек; гемипарез – 6 (2,0 %); парапарез – 4 (1,3 %).

При офтальмоскопии, выполненной 287 (94,7 %) пациентам, в 279 (92,1 %) случаях наблюдались симптомы внутричерепной гипертензии: отек либо застойные явления диска зрительного нерва, расширение вен, сужение артерий сетчатки (Таблица 3.1).

Общую тяжесть состояния пациентов с ЛОР-ассоциированными ВЧО, как уже было сказано ранее, оценивали с использованием шкал SOFA [351] и APACHE II [362] (см. Таблицы 2.1, 2.5). На их основе среди исследуемых пациентов наличие органной дисфункции было определено у 113 (37,3 %) больных, тяжелая степень ее выраженности – у 63 (20,8 %), критическое состояние – у 6 (2,0 %) пациентов (Таблицы 2.1, 2.5).

В целях выявления среди рассмотренных клинических проявлений и инструментальных данных предвестников (предикторов) состоявшихся или угрожающих форм ЛОР-ассоциированного инфекционного повреждения головного мозга и его сосудистой системы, множественных комбинированных и сочетанных поражений проведена индивидуальная и комплексная статистическая оценка наличия, степени, направления влияния каждого из них на данную конечную точку исследования.

С целью повышения репрезентативности статистического анализа клинические признаки ЛОР-патологии и связанных с ней ВЧО были объединены с анамнестическими данными, а также гендерными, возрастными, нозологическими и коморбидными характеристиками исследуемой когорты пациентов.

Для реализации возможности универсального практического использования подтвержденных предикторов ЛОР-ассоциированного повреждения головного мозга на любом уровне оказания помощи проведен отбор в анализ только тех факторов, определение которых отвечало условиям простоты интерпретации и широкой доступности методов их выявления.

Построенная в этой связи логистическая регрессионная модель по результатам ROC-анализа отличалась хорошей прогностической значимостью, была хорошо откалиброванной и согласовывалась с реальными данными по критерию Hosmer – Lemeshow. Детальная информация о включенных в анализ клинико-анамнестических факторах, подтвержденных предикторах промежуточной конечной точки исследования и их прогностической значимости представлена в таблицах 3.2–3.4.

Таблица 3.2 – Результаты индивидуальной статистической оценки клинико-анамнестических предикторов инфекционного повреждения головного мозга у пациентов с отогенными и риносинусогенными гнойно-воспалительными ВЧО

Фактор (параметр)	Общее количество пациентов, % / M ± SD	Количество пациентов с повреждением головного мозга, % / M ± SD	Количество пациентов без повреждения головного мозга, % / M ± SD	P[1]
Всего пациентов	303 (100)	162 (53,5)	141 (46,5)	
Жалобы				
Боль в ухе и / или лице	186 (61,4)	101 (33,3)	85 (28,1)	0,662
Ринорея и / или оторея	186 (61,4)	106 (35,0)	80 (26,4)	0,105
Диффузные головные боли	171 (56,4)	91 (30,0)	80 (26,4)	0,970
Тошнота, рвота	48 (15,8)	28 (9,2)	20 (6,6)	0,447
Данные объективного осмотра				
Возраст, лет	39,2 ± 17,2	38,6 ± 16,8	40,0 ± 17,65	0,514
Мужчины	199 (65,7)	122 (40,3)	77 (25,4)	< 0,001
Женщины	104 (34,3)	40	64	
Локальные гнойные осложнения	205 (67,7)	129 (42,6)	76 (25,1)	< 0,001
Перфорация барабанной перепонки	33 (10,9)	12 (4,0)	21 (6,9)	< 0,001
Холестеатома	78 (25,7)	58 (19,1)	20 (6,6)	0,001
Гнойное поражения глазницы	46 (15,2)	38 (12,8)	8 (2,6)	< 0,001
Психомоторное возбуждение	52 (17,2)	23 (7,6)	29 (9,6)	0,149
Судорожный синдром	34 (11,2)	22 (7,3)	12 (4,0)	0,157
Менингеальная симптоматика	299 (98,7)	161 (53,1)	138 (45,5)	0,253

Фактор (параметр)	Общее количество пациентов, % / M ± SD	Количество пациентов с повреждением головного мозга, % / M ± SD	Количество пациентов без повреждения головного мозга, % / M ± SD	P[1]
Очаговая мозговая симптоматика	23 (7,6)	17 (5,6)	6 (2,0)	0,039
Признаки внутричерепной гипертензии	181 (59,7)	111 (36,6)	51 (16,8)	0,001
Шкала Глазго, баллы	12,0 ± 3,4	11,4 ± 3,4	12,0 ± 3,4	0,782
Шкала SOFA, баллы	3,0 (2,9)	3,3 ± 3,2	2,7 ± 3,0	0,192
Шкала APACHE II, баллы	8,8 (7,4)	9,1 ± 8,0	8,5 ± 7,9	0,561
Нозологические формы				
Острый средний отит	95 (31,4)	64 (21,1)	31 (10,2)	< 0,001
Хронический средний отит	108 (35,6)	69 (22,8)	39 (12,9)	0,006
Острый синусит	80 (26,4)	49 (16,2)	31 (10,2)	0,097
Хронический синусит	42 (13,9)	23 (7,6)	19 (6,3)	0,962
Сочетанное поражение уха и ОНП	26 (8,6)	14 (4,6)	12 (4,0)	0,954
Множественное поражение ОНП (поли- или пансинусит)	122 (40,3)	72 (23,8)	50 (16,5)	0,017
Гнойные заболевания наружного носа	7 (2,3)	7 (2,3)	0	0,012
Данные анамнеза				
Длительность заболевания до врачебного осмотра, сут	11,75 ± 11,6	17,1 ± 16,0	11,8 ± 9,8	0,001
ЛОР-заболевания в анамнезе	151 (49,8)	90 (29,7)	61 (20,1)	0,028
ЛОР-операции в анамнезе	28 (9,2)	17 (5,6)	11 (3,6)	0,420
Наличие сопутствующей патологии[2]	203 (67,0)	103 (34,0)	100 (33,0)	0,175
Фоновые инфекции[3]	106 (35,0)	53 (17,5)	53 (17,5)	0,396
Нейротравма в анамнезе	35 (11,6)	21 (6,9)	14 (4,6)	0,410

[1]Критический уровень значимости для критерия χ^2 Pearson (95 %-ный ДИ).
[2]Заболевания ССС, органов дыхания, ЖКТ, соединительной ткани; анемии; СД; состояния, связанные с беременностью; фоновые инфекции.
[3]ОРВИ, вирусные гепатиты, ВИЧ-инфекция, туберкулез легких.

Таблица 3.3 – Результаты множественного логистического регрессионного анализа клинико-анамнестических предикторов ЛОР-ассоциированного инфекционного повреждения головного мозга

Фактор (признак, параметр)	ОШ	95 %-ный ДИ		P
Качественные предикторы				
Острый отит	2,58	1,24	5,37	0,028
Хронический отит с холестеатомой	3,24	1,49	7,02	0,005
Гнойные заболевания наружного носа	3,83	1,49	9,82	0,022
Множественное поражение ОНП (поли- или пансинусит)	2,53	1,59	4,02	< 0,001

Фактор (признак, параметр)	ОШ	95 %-ный ДИ		Р
Локальные гнойные осложнения	3,44	1,98	6,66	< 0,001
Гнойное поражение глазницы	3,35	1,27	8,80	0,001
Очаговая мозговая симптоматика	9,53	1,72	52,90	0,005
Признаки внутричерепной гипертензии при офтальмоскопии	1,78	1,015	3,135	0,044
Количественные предикторы				
Шкала SOFA, баллы	1,22	1,11	1,33	< 0,001
Шкала APACHE II, баллы	1,04	1,02	1,07	0,030
Длительность болезни, сут	1,05	1,02	1,07	< 0,001
Оценка качества модели				
Критерий Hosmer-Lemeshow	χ^2 = 6,19; df – 8			0,546
Чувствительность	90,4 %			
Специфичность	80,2 %			
Модель предсказывает правильно	89,6 %			

Статистически подтвержденными клинико-анамнестическими предикторами ЛОР-ассоциированного инфекционного повреждения головного мозга по результатам множественного регрессионного анализа являлись:

- наличие клинических проявлений острого среднего отита, статистически значимо увеличивающее вероятность инфекционного повреждения головного мозга в 2,58 раза (Р = 0,028);
- выявление хронического среднего отита с холестеатомой, статистически значимо повышающее вероятность инфекционного повреждения головного мозга в 3,24 раза (Р = 0,005);
- наличие гнойных заболеваний наружного носа, статистически значимо увеличивающее вероятность гнойно-деструктивного внутричерепного процесса в 3,83 раза (Р = 0,022);
- множественное гнойное поражение ОНП (поли- или пансинусит), легко выявляемое рентгенологически, наличие которого увеличивало вероятность ассоциированного с ним повреждения головного мозга в 2,53 раза (Р = 0,031);
- наличие признаков локальных гнойных осложнений со стороны мягких тканей лица, заушной, теменно-височной областей и / или шеи статистически значимо увеличивало вероятность повреждения головного в 3,44 раза (Р < 0,001);

- наличие гнойных глазничных осложнений статистически значимо увеличивало вероятность ВЧО в 3,35 раза (P < 0,001);
- увеличение значения шкалы SOFA на каждый 1 балл статистически значимо увеличивало вероятность наличия гнойно-деструктивного внутричерепного процесса при ЛОР ВЧО на 22 % (ОШ = 1,22; P < 0,001);
- увеличение значения шкалы APACHE II на каждый 1 балл статистически значимо увеличивало вероятность инфекционного повреждения головного мозга на 4 % (ОШ = 1,04; P = 0,03);
- длительность заболевания с каждым днем увеличивала вероятность развития ЛОР-ассоциированного гнойно-деструктивного ВЧО на 5 % (ОШ = 1,05; P < 0,001) (Таблица 3.3).

Анализ ROC-кривых (Таблица 3.4) продемонстрировал удовлетворительную прогностическую ценность всех клинико-анамнестических предикторов ЛОР-ассоциированного гнойно-воспалительного повреждения головного мозга.

Таблица 3.4 – Результаты ROC-анализа клинико-анамнестических предикторов ЛОР-ассоциированного повреждения головного мозга

Фактор (признак, параметр)	Интервал площади под ROC-кривой	95 %-ный ДИ		P
Качественные предикторы				
Острый отит	0,631	0,568	0,695	< 0,001
Хронический отит с холестеатомой	0,608	0,545	0671	0,001
Гнойные заболевания наружного носа	0,522	0,457	0,587	0,517
Множественное поражение ОНП (поли- или пансинусит)	0,561	0,497	0,625	0,067
Локальные инфекционные осложнения (отек, инфильтрация, периостит, поднадкостничный абсцесс, флегмона, тромбофлебит)	0,629	0,565	0,692	< 0,001
Гнойное поражение глазницы	0,589	0,525	0,653	0,008
Очаговая мозговая симптоматика	0,531	0,466	0,596	0,349
Признаки внутричерепной гипертензии при офтальмоскопии	0,594	0,530	0,659	0,005
Количественные предикторы				
Шкала SOFA	0,550	0,485	0,615	0,133
Шкала APACHE II	0,520	0,454	0,585	0,558
Длительность болезни	0,591	0,527	0,655	0,006

Качественные предикторы в виде клинических проявлений острого отита (P < 0,001), хронического отита с холестеатомой (P = 0,001), наличия локальных гнойных осложнений со стороны мягких тканей лица, заушной, теменно-височной областей и / или шеи (P < 0,001), признаков внутричерепной гипертензии при офтальмоскопии (P = 0,005), а также количественный предиктор в виде длительности основного заболевания (P = 0,006) по результатам ROC-анализа отличались наибольшей прогностической способностью относительно выявления внутричерепного отогенного и риносинусогенного гнойно-воспалительного процесса (Таблица 3.4).

Таким образом, в результате проведенного этапа исследования дана подробная характеристика симптомокомплекса ото- и риносинусогенных гнойно-воспалительных ВЧО. В совокупности с анамнестическими и нозологическими данными посредством множественного логистического регрессионного анализа из него были выделены признаки, являющиеся предикторами наиболее тяжелых ЛОР-ассоциированных инфекционных повреждений головного мозга, включая множественные, комбинированные и сочетанные формы. С учетом хороших операционных характеристик построенной регрессионной модели (чувствительности и специфичности) справедливыми являются следующие заключения:

- выявление при первичном врачебном осмотре двух и более подтвержденных в результате настоящего исследования качественных предикторов (Таблица 3.3) ото- и риносинусогенного инфекционного повреждения внутричерепных структур с высокой вероятностью позволяет заподозрить у пациента наличие или угрозу возникновения этого тяжелого осложнения;
- количественные же предикторы (Таблица 3.3), интегрируя качественные признаки по времени и общему клиническому статусу пациента, позволяют уточнить вероятность наличия распространенных и множественных (комбинированных и сочетанных) форм внутричерепного ЛОР-ассоциированного гнойно-деструктивного процесса.

Простота и широкая доступность методов выявления данных предикторов определяют возможность их учета и быстрой интерпретации на любом этапе диагностики и лечения изучаемой категории.

Использование настоящих предикторов в реальной клинической практике позволяет ускорить процесс постановки правильного диагноза и своевременного оказания специализированной медицинской помощи пациентам с ото- и риносинусогенными гнойно-воспалительными ВЧО, а значит – способствует улучшению непосредственных результатов их лечения.

3.2 Результаты лучевой диагностики заболеваний ЛОР-органов и ассоциированных с ними гнойно-воспалительных внутричерепных заболеваний. Инструменты верификации диагноза

При средних отитах рентгенография височных костей по Шюллеру была выполнена в 28 (9,2 %) случаях. При остром отите, мастоидите было выявлено тотальное снижение воздушности ячеек сосцевидного отростка с истончением и частичным разрушением межклеточных перегородок, образованием полостей деструкции, костных секвестров. Характерными КТ-признаками патологии височных костей при остром мастоидите были: заполнение (тотальное или с наличием горизонтальных уровней жидкости) воздухоносных полостей височной кости (барабанной полости, антрума, ячеек сосцевидного отростка) жидкостным содержимым (26–28 ед. Н), наличие истончения и дефектов в области верхней грани височной кости, деструкции в области клеток, располагающихся у задней грани пирамиды (Рисунки 3.1, 3.2).

Для хронического отита при рентгенографии по Шюллеру был характерен склеротический тип пневматизации сосцевидного отростка с отсутствием дифференцировки клеток, а также наличием зон разрежения костной ткани в области верхней грани и по задней поверхности пирамиды височной кости.

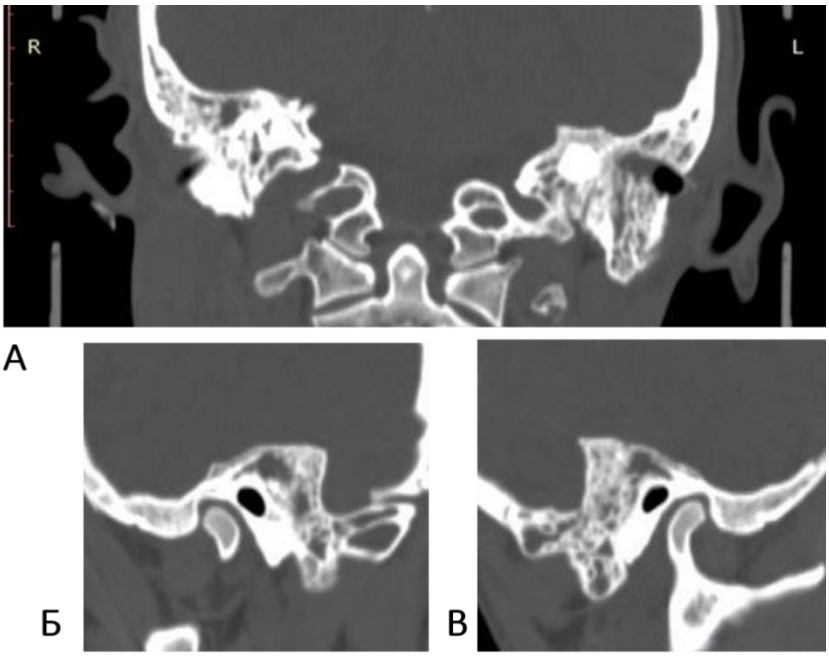

Рисунок 3.1 – КТ височных костей пациента К., 30 лет. Диагноз: острый двухсторонний гнойный средний отит, мастоидит, отогенный гнойный менингит. На коронарной проекции обеих височных костей (А), сагиттальной проекции правой височной кости (Б) и левой височной кости (В) – тотальное отсутствие пневматизации воздухоносных ячеек с обеих сторон. Определяются зоны деструкции с обеих сторон с образованием костных полостей и секвестров

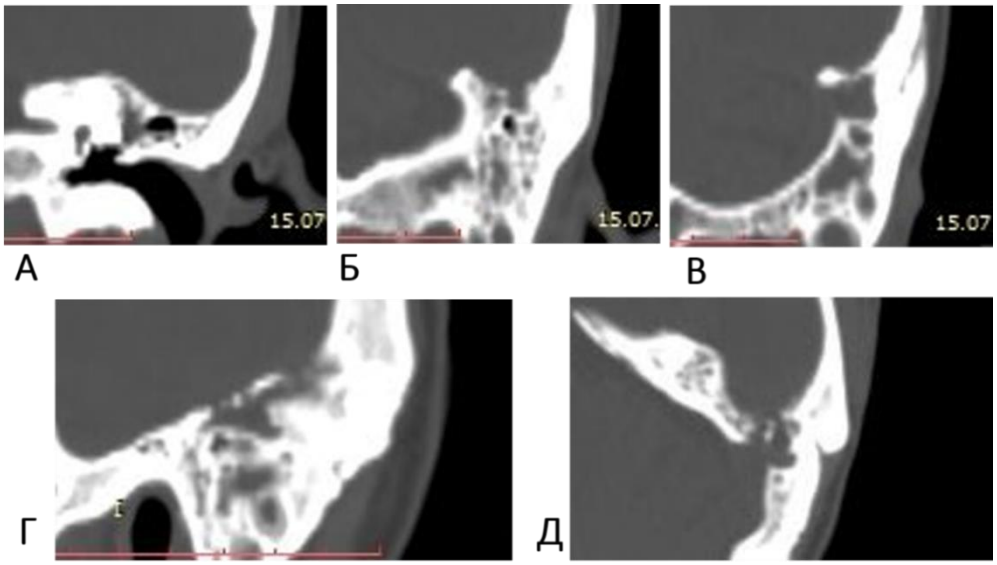

Рисунок 3.2 – КТ височных костей пациента Т., 43 лет. Диагноз: острый гнойный средний отит слева, мастоидит, менингоэнцефалит, абсцесс левой височной доли головного мозга. Слизистая оболочка ячеек височной кости резко утолщена, ячейки заполнены густым (42–53 ед. Н) содержимым, в полости антрума уровень жидкости (А), деструкция верхней грани пирамиды височной кости (Б, Г), задней поверхности пирамиды (В, Д)

При КТ-исследованиях, выполненных пациентам с хроническим отитом, были выявлены нарушения пневматизации барабанной полости, антрума, ячеек

сосцевидного отростка с наличием неоднородного содержимого (жидкостного и мягкотканного: от 21–23 ед. Н до 45–65 ед. Н), признаки аррозии слуховых косточек с наличием мягкотканного компонента в барабанной полости (грануляции, полип), отсутствие дифференциации барабанной перепонки, расширение или сужение полости пещеры с признаками узурации костных стенок (Рисунок 3.3).

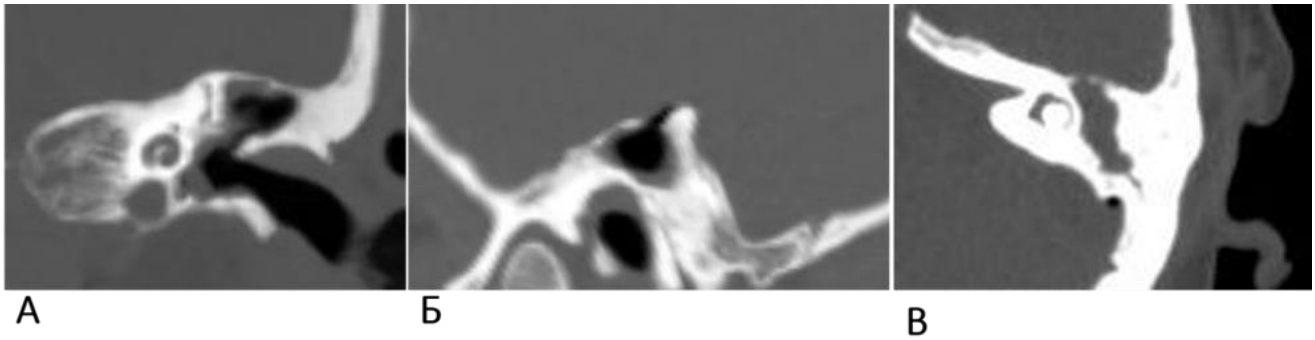

Рисунок 3.3 – КТ височных костей пациентки К., 38 лет. Диагноз: хронический эпитимпанит слева, менингоэнцефалит, абсцесс левой височной доли головного мозга. На коронарной (А), сагиттальной (Б) и аксиальной (В) проекциях определяется обширная полость деструкции в аттико-антральной зоне, костная ткань в области верхней грани пирамиды истончена (А, Б), деструкция кости в среднюю черепную ямку (Б), воздух в эпидуральном пространстве (В)

Всего по данным КТ-исследований у 154 (50,8 %) пациентов с осложненным течением острого (57 пациентов – 18,8 %) и хронического (97 пациентов – 32,0 %) средних отитов были обнаружены многочисленные очаги деструкции костной ткани височной кости различной локализации:

– дефект крыши антрума – у 37 (12,2 %) человек;

– дефект верхней стенки барабанной полости – у 12 (4,0 %);

– истончение, фрагментация верхней грани пирамиды – у 75 (24,7 %);

– узурация, разрушение с образованием секвестров в области задней грани пирамиды, около сигмовидного синуса, – у 17 (5,6 %);

– дефект верхней стенки наружного слухового прохода – у 6 (2,0 %);

– воспалительная деструкция ячеек, расположенных в области верхушки пирамиды (петрозит), – в 4 (1,3 %) наблюдениях;

– сочетанное деструктивное поражение в области верхней, задней грани пирамиды, верхней стенки наружного слухового прохода – в 3 (1,0 %) случаях.

Обзорная рентгенография околоносовых пазух была выполнена 90 (20,7 %) больным, при этом обнаружены типичные симптомы воспалительного поражения синусов: пристеночное утолщение слизистой оболочки, наличие уровней жидкости, субтотальное и тотальное затемнение в проекции пазух. У 4 (1,3 %) пациентов было обнаружено разрежение костной ткани в проекции нижней стенки лобной пазухи и прилегающих клеток решетчатого лабиринта.

При КТ-исследовании выявлено неравномерное утолщение слизистой оболочки пазух с округлыми пристеночными образованиями (полипы, кисты) и заполнением полостей пазух (тотальным или с образованием горизонтальных уровней жидкости) жидкостным или неоднородным (10–48 ед. Н) содержимым. Наличие инфекционной деструкции костных стенок околоносовых пазух, граничащих с оболочками головного мозга, является патогномоничным симптомом при риносинусогенных гнойно-воспалительных ВЧО (Рисунки 3.4, 3.5).

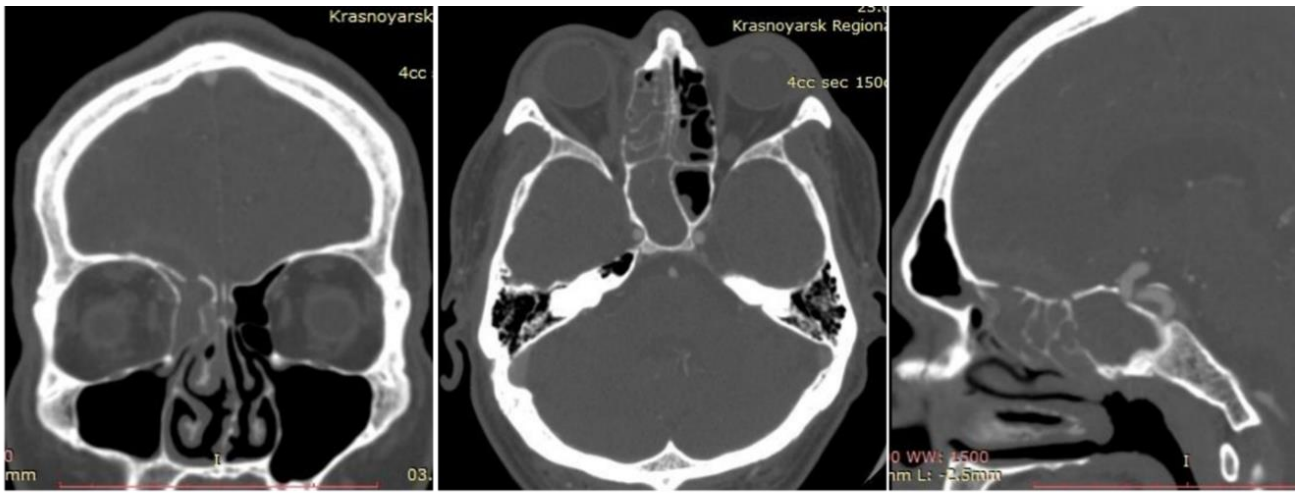

Рисунок 3.4 – КТ околоносовых пазух пациента Н., 43 лет, в коронарной (А), аксиальной (Б) и сагиттальной (В) проекциях. Диагноз: острый гнойный правосторонний этмоидит, сфеноидит, орбитальный целлюлит справа, риносинусогенный абсцесс лобно-теменной области справа. Клетки решетчатого лабиринта, клиновидной пазухи справа тотально заполнены жидкостным содержимым (19-23 ед. Н), отмечается деструкция в области латеральной (глазничной) стенки и крыши решетчатого лабиринта

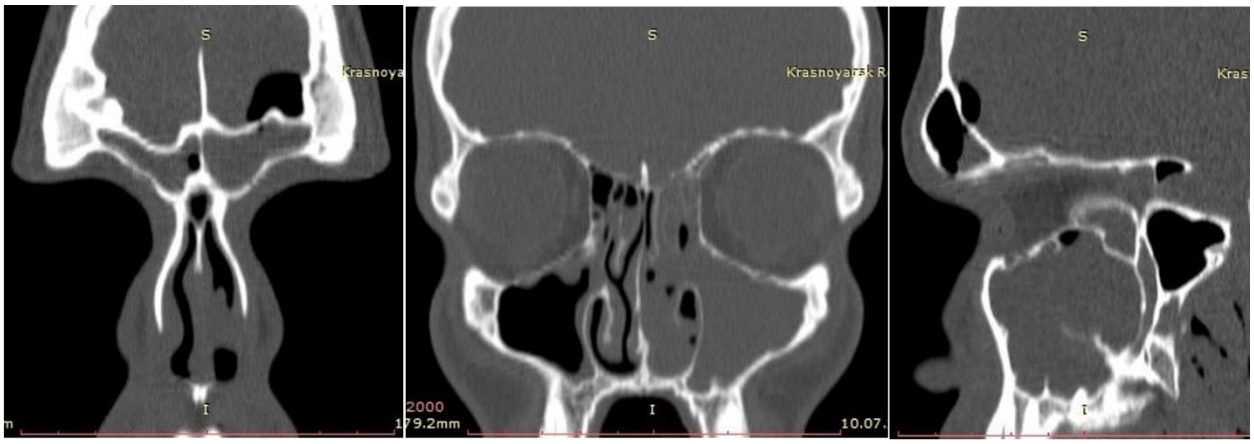

А Б В

Рисунок 3.5 – КТ околоносовых пазух пациента П., 22 лет, в коронарной (А, Б) и сагиттальной (В) проекциях. Диагноз: хронический гнойный полисинусит, риносинусогенный менингоэнцефалит, эпидуральная эмпиема левой лобной доли. На фоне гомогенного субтотального затенения лобных, решетчатых, верхнечелюстных пазух отмечаются истончение и деструкция передней и задней стенок левой лобной пазухи. В эпидуральном пространстве левой лобной доли – воздух

Основные зоны деструкции околоносовых пазух:

– задняя (мозговая) стенка лобной пазухи – у 14 (4,7 %) человек;
– передняя стенка лобной пазухи – у 6 (2,0 %);
– нижняя стенка лобной пазухи – у 10 (3,4 %);
– верхняя и медиальная стенки решетчатого лабиринта – у 6 (2,0 %);
– поражение передней и задней стенок лобной пазухи – у 10 (3,4 %);
– поражение стенок лобной пазухи и решетчатого лабиринта – у 8 (2,7 %).

МРТ-исследование у пациентов, страдающих средним отитом и синуситом, выявило усиление сигнала в Т2 взвешенном изображении и FLAIR от утолщенной слизистой оболочки ячеек пирамиды височной кости, сосцевидного отростка, околоносовых пазух с увеличением интенсивности сигнала в режиме контрастного усиления.

При риносинусогенных глазничных осложнениях КТ-исследование позволяло визуализировать отек параорбитальных мягких тканей, положение глазного яблока, состояние ретробульбарной клетчатки и анатомических элементов глазницы. При всех глазничных осложнениях отмечали смещение глазного яблока кпереди (экзофтальм). При объемных образованиях орбиты (субпериостальный аб-

сцесс, ретробульбарный абсцесс) глазное яблоко было смещено в сторону от поражения. Орбитальный целлюлит при КТ визуализировали в виде диффузного повышения плотности клетчатки глазницы с формированием характерной «ячеистости» строения. При субпериостальном абсцессе определяли объемное образование орбиты (+25–27 ед. Н), располагающееся вдоль ее медиальной стенки и имеющее капсулу, накапливающую контрастное вещество. При флегмоне и абсцедировании орбиты выявляли диффузное повышение плотности (до +58 ед. Н), отек клетчатки и включения воздуха. При ретробульбарном абсцессе определяли округлую зону повышенной плотности по задней поверхности глазного яблока с видимой капсулой, накапливающей контраст. На МР-томограммах ретробульбарный и субпериостальный абсцессы орбиты визуализировали как гиперинтенсивные образования, при усилении накапливающие контрастное вещество. КТ- и МРТ-исследования позволяли выявить расширенные вены глазницы в виде извитых плотных тяжей (признаки пещеристого синус-тромбоза) (Рисунок 3.6).

Рисунок 3.6 – КТ околоносовых пазух и орбит в аксиальной проекции пациента Х., 34 лет. Диагноз: острый гнойный гайморит, фронтит слева, флегмона орбиты слева, риносинусогенный тромбоз кавернозного синуса. Отмечается тотальное затенение клеток решетчатого лабиринта и верхнечелюстной пазухи слева (А), истончение и деструкция латеральной (глазничной) стенки решетчатого лабиринта, воздух в полости глазницы, отек ретробульбарной клетчатки, расширение и извитость вен глазницы, экзофтальм слева (Б)

Были выявлены следующие риносинусогенные глазничные осложнения:

– периорбитальный отек – у 18 (6,0 %) пациентов;

– орбитальный целлюлит – у 13 (4,2 %) пациентов, в том числе двухсторонний процесс – у 1 (0,3 %) из них;

– субпериостальный абсцесс орбиты – у 3 (1,0 %) человек;

– флегмона орбиты, ретробульбарный абсцесс – у 12 (4,0 %) больных.

Структурных изменений головного мозга при выполнении КТ и МРТ пациентам с ЛОР-ассоциированными менингитами выявлено не было. Среди них в 57 (18,8 %) клинических случаях обнаружены следующие патологические изменения (Рисунки 3.7, 3.8):

– признаки гидроцефального синдрома:
  - расширение субарахноидального конвекситального пространства:
    - умеренное (от 1 до 4 мм) – у 14 (4,6 %) человек;
    - значительные (> 4 мм) – у 9 (3,0 %) человек;
  - расширение желудочковой системы – у 7 (2,3 %) человек;
  - расширение субарахноидального конвекситального пространства и желудочковой системы головного мозга (наружная и внутренняя гидроцефалия) – у 7 (2,3 %) человек;
    - умеренная – у 8 (2,6 %) человек;
    - значительная – у 11 (3,6 %) человек;

– признаки отека вещества головного мозга и масс-эффекта:
  - сглаженность борозд и сильвиевой щели – у 6 (2,0 %) человек;
  - сужение конвекситального пространства – у 4 (1,3 %) человек.

При гидроцефальном синдроме субарахноидальное пространство было расширено по конвекситальной поверхности при отогенных заболеваниях преимущественно в теменно-височных, а при риносинусогенных процессах – в лобно-теменных областях (Рисунки 3.7, 3.8).

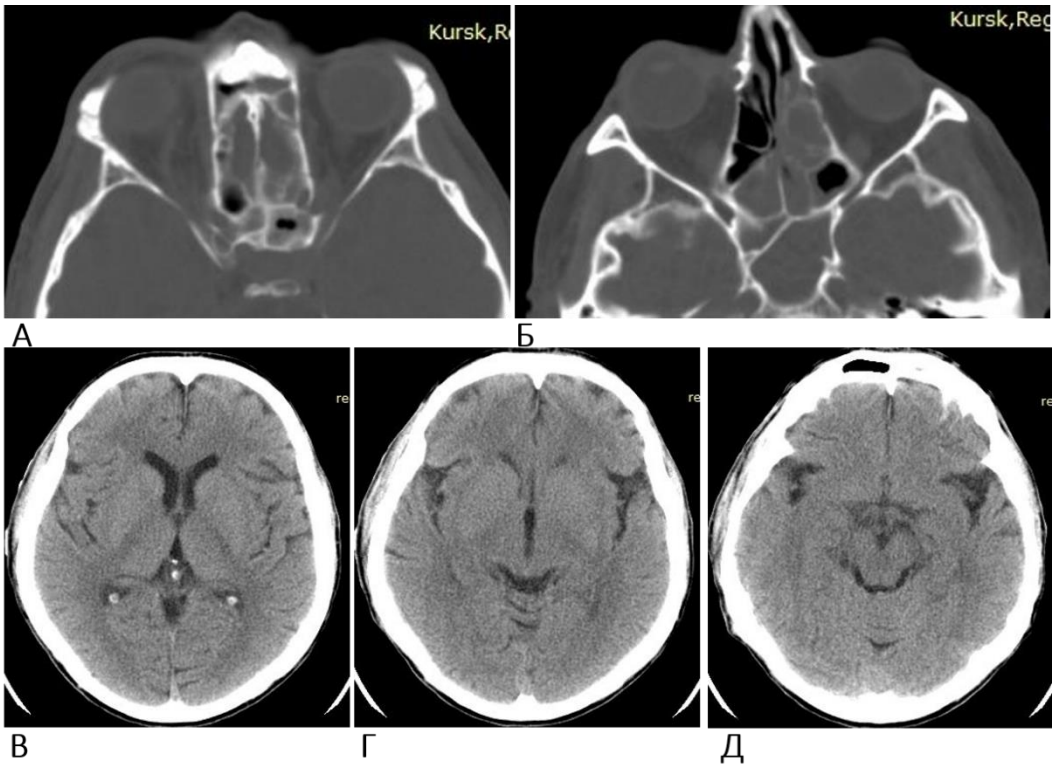

Рисунок 3.7 – КТ околоносовых пазух и орбит в сагиттальной проекции (А, Б) и головного мозга пациента Д., 47 лет. Диагноз: острый гнойный полисинусит, целлюлит правой орбиты, оптохиазмальный арахноидит, риносинусогенный гнойный менингит. Отмечаются субтотальное затенение клеток решетчатого лабиринта и клиновидных пазух, отек ретробульбарной клетчатки справа, экзофтальм, утолщение вен орбиты (А, Б). Субарахноидальное пространство в лобных и теменных областях умеренно расширено (В–Д)

Наличие воздуха в субарахноидальном пространстве (пневмоцефалия) было выявлено в 2 (0,7 %) случаях: над пирамидой височной кости у пациента с острым гнойным средним отитом, осложненным деструктивным мастоидитом, и в лобно-теменной области у пациентки с гнойным пансинуситом, острым двухсторонним гнойным отитом, мастоидитом.

У 3 пациентов с ото- и риносинусогенным гнойным менингитом при поступлении были выполнены КТ- и МРТ-исследования. На КТ структурных изменений головного мозга выявлено не было. При МРТ в нативном режиме отметили усиление сигнала от ТМО в Т1 взвешенном изображении, изоинтенсивное в Т2 взвешенном изображении и Т2 FLAIR, неравномерное утолщение ее контуров в конвекситальных отделах. На постконтрастных томограммах определялось умеренное диффузно-однородное усиление интенсивности МР-сигнала от ТМО.

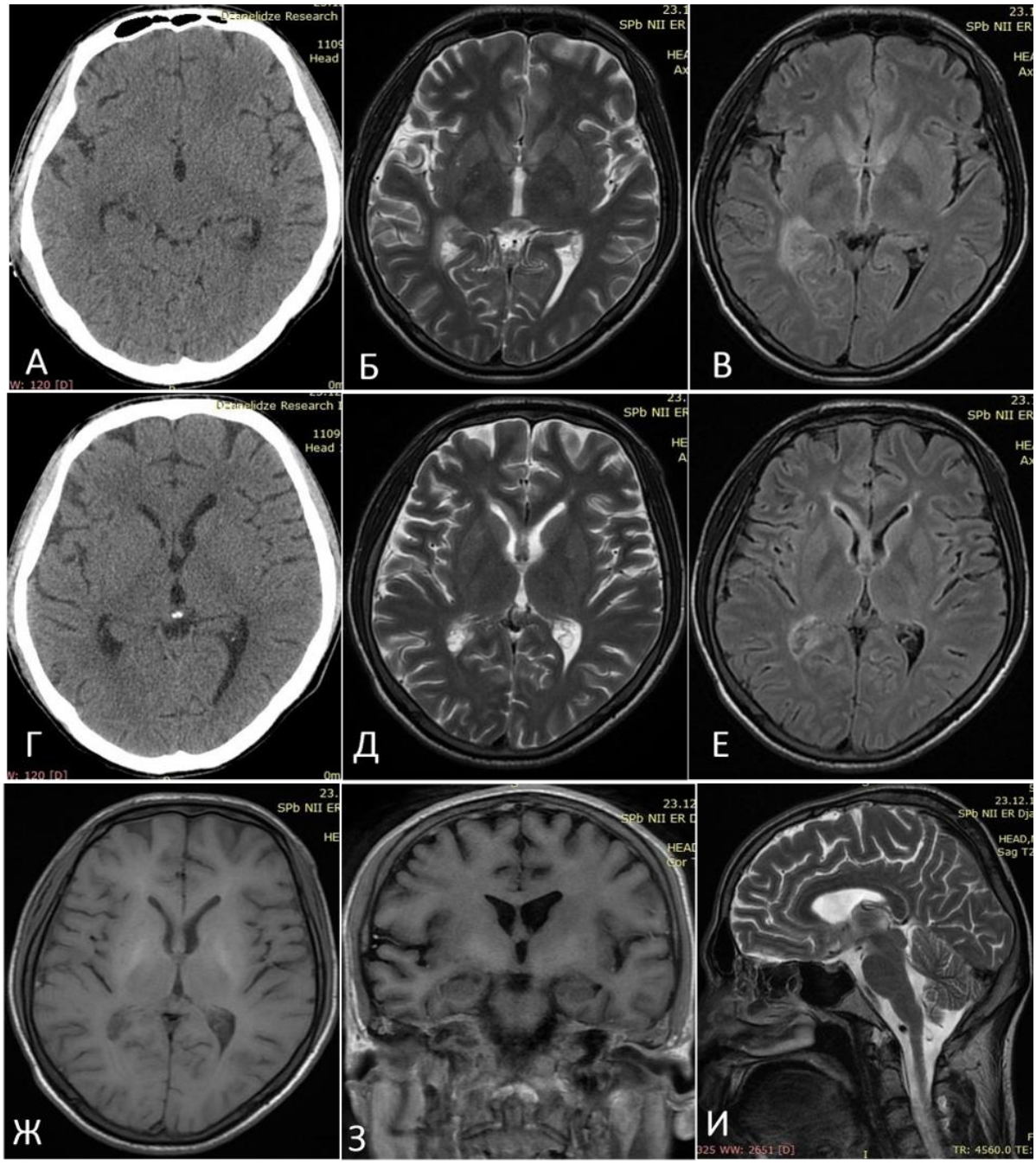

Рисунок 3.8 – КТ головного мозга пациента К., 30 лет, в аксиальной проекции (А, Г), МРТ головного мозга в аксиальной проекции (Б, В, Д, Е, Ж), коронарной проекции (З) и сагиттальной проекции без контраста (И). Диагноз: острый двухсторонний гнойный средний отит, мастоидит, отогенный гнойный менингит. При КТ головного мозга (А, Г) патологических изменений не выявлено. При МРТ отмечается гиперинтенсивный сигнал на Т1 ВИ (Е, Ж), Т2 ВИ (Б, Д, И) и Т2 FLAIR (В, Е) от оболочек головного мозга в субарахноидальных бороздах и пространствах по конвекситальной поверхности полушарий головного мозга

Эпидуральные абсцессы при КТ-исследовании визуализировали как гипоинтенсивные жидкостные (от 15–18 ед. Н) или неоднородные (от 23–27 до 30 ед. Н) объемные образования линзообразной (в виде двояковыпуклой линзы), овальной или неправильно округлой формы, окруженные зоной понижения интенсивности

(зоной перифокального отека) вещества головного мозга. В режиме усиления отмечали накопление контраста по периферии образования в виде тонкого (1,0–1,4 мм) ободка. Во всех случаях отметили локализацию эпидуральных абсцессов в непосредственном контакте с зонами инфекционной деструкции костных структур ЛОР-органов. При этом в 12 (4,0 %) случаях на КТ определяли пузырьки газа (воздуха) в полостях эмпием и эпидуральном пространстве (Рисунки 3.9, 3.10).

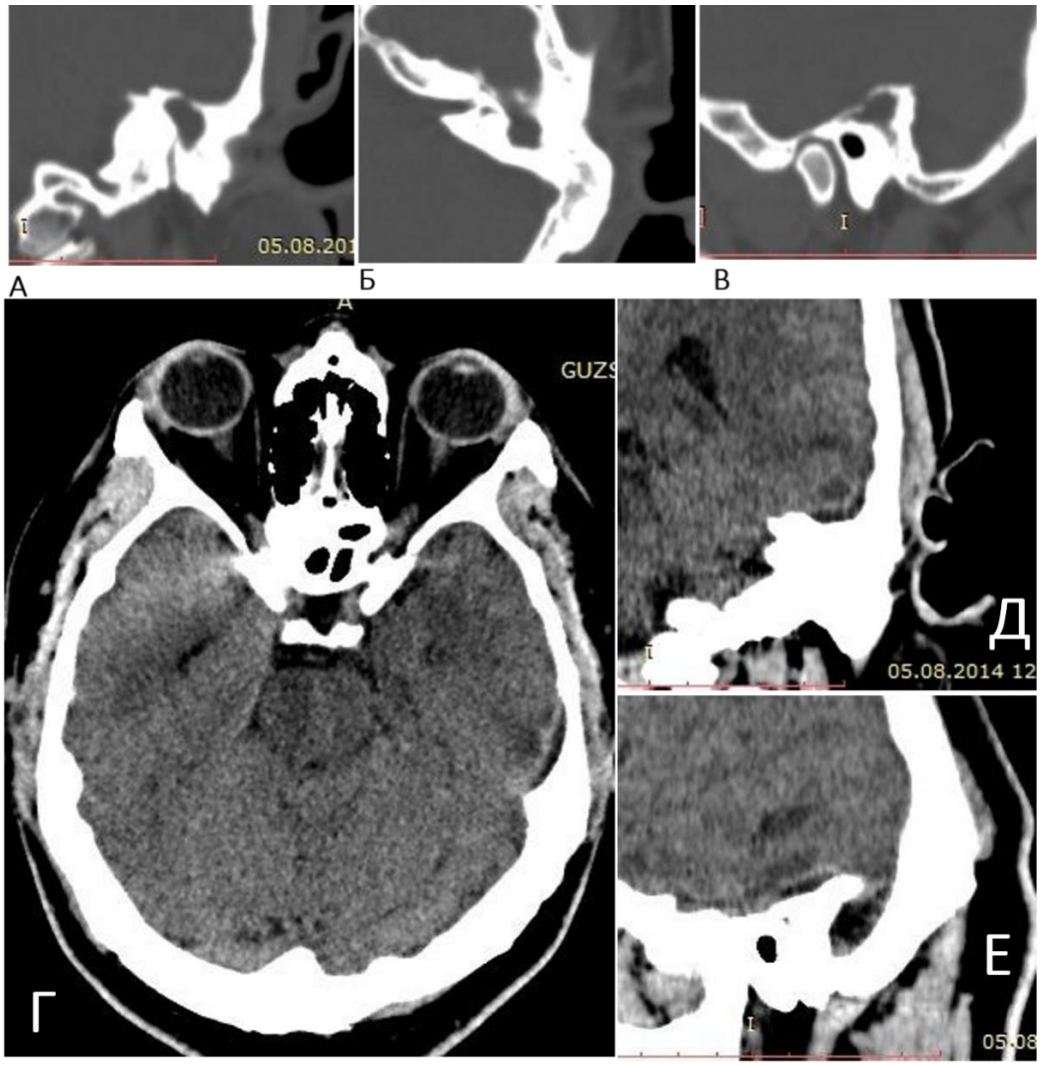

Рисунок 3.9 – КТ левой височной кости в коронарной (А), аксиальной (Б) и сагиттальной (В) проекциях, КТ головного мозга без контрастирования в аксиальной (Г), коронарной (Д) и сагиттальной (Е) проекциях пациента С., 36 лет. Диагноз: хронический эпитимпанит слева, отогенный менингоэнцефалит, эпидуральный абсцесс левой височной области. В аттико-антральной зоне определяется обширная зона деструкции с образованием полости неправильной формы, заполненной мягкотканным содержимым (54–63 ед. Н), верхняя грань пирамиды височной кости истончена, определяется дефект в среднюю черепную ямку. Над верхней гранью пирамиды левой височной кости определяется зона пониженной плотности (12–17 ед. Н) в виде линзовидной формы, плотность вещества головного мозга, прилегающего к очагу снижена.

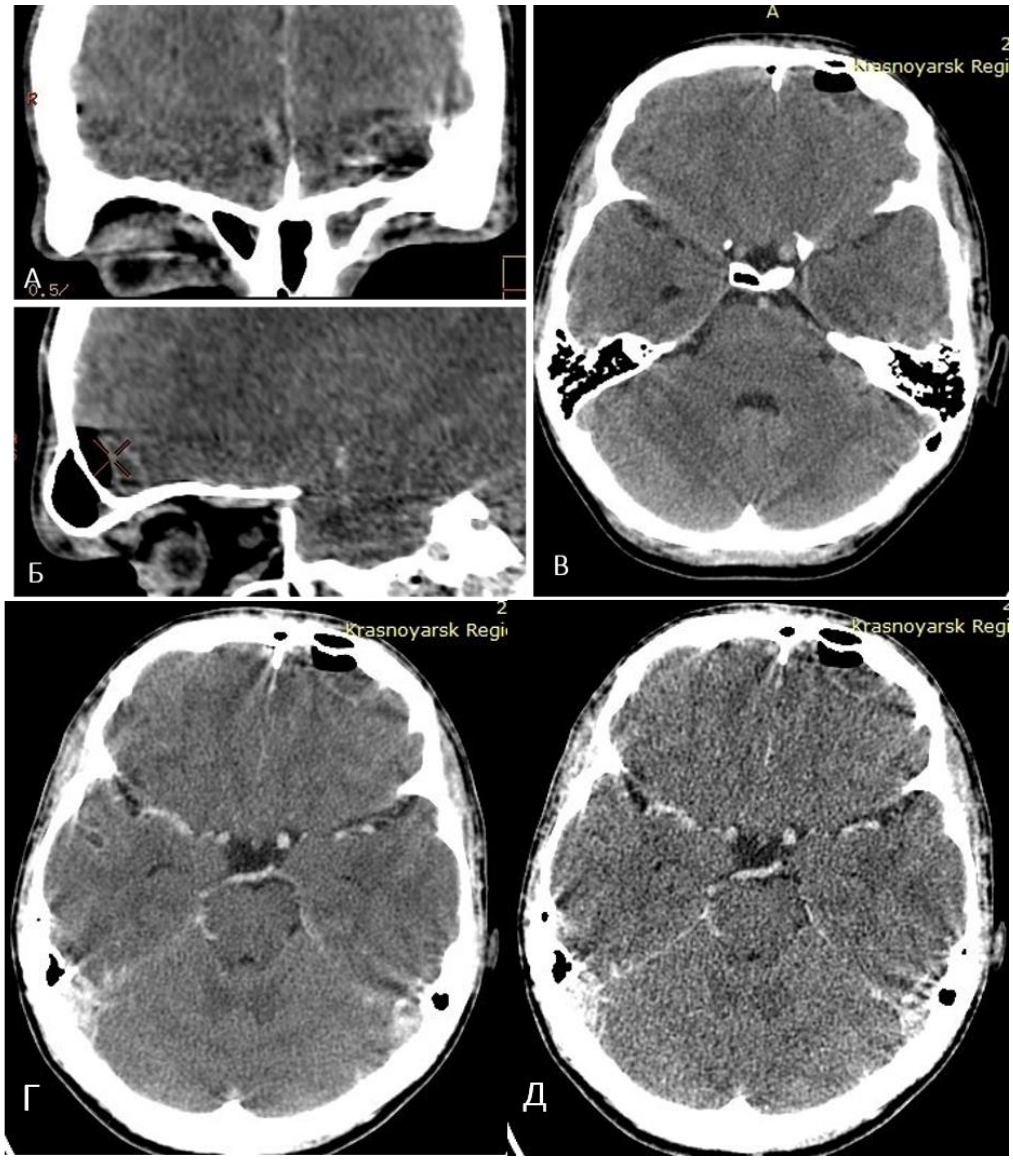

Рисунок 3.10 – КТ головного мозга пациента П., 22 лет, в коронарной (А), сагиттальной (Б) и аксиальной (В) проекциях без контрастирования и постконтрастные томограммы в аксиальной проекции (Г, Д). Диагноз: хронический гнойный полисинусит, риносинусогенный менингоэнцефалит, эпидуральная эмпиема левой лобной доли. Плотность мозгового вещества в передних отделах левой лобной области снижена (16–19 ед. Н), в контакте с задней стенкой правой лобной пазухи определяется полостное образование линзовидной формы, содержащее жидкость и воздух (А, Б, В). При контрастировании по периферии образования определяется тонкая зона накопления контрастного вещества (Г, Д)

Отогенные внутричерепные эпидуральные абсцессы располагались:

– по задней поверхности пирамиды височной кости – у 6 (2,0 %) человек;

– по передне-медиальной или задней поверхности сигмовидного синуса – у 2 (0,7 %) человек;

– в латеро-базальных отделах височной доли над верхней гранью пирамиды (над аттико-антральной зоной) – у 9 (3,0 %) человек, в том числе пневмоцефалия обнаружена у 6 (2,0 %) больных;

– множественные абсцессы лобных, теменных, височных долей – у 2 (0,7 %);

– с распространением абсцесса по верхней и задней граням пирамиды – у 1 (0,3 %) человека;

– в 2 (0,7 %) клинических случаях выявлено сочетание эпидурального и субдурального абсцессов отогенного генеза в базальных отделах височных долей.

При синуситах и сочетанных поражениях ЛОР-органов эпидуральные абсцессы располагались:

– в лобных, теменно-височных областях (в конвекситальных отделах) – у 9 (3,0 %) человек, в том числе воздух в эпидуральном пространстве выявлен у 2 (0,7 %) больных;

– в апикальных и базальных отделах лобных долей – у 9 (3,0 %) человек, в том числе пузырьки воздуха обнаружены у 5 (1,6 %) пациентов.

При МРТ-исследованиях эпидуральные абсцессы определяли как образования с пониженной интенсивностью сигнала в Т1 взвешенном изображении и изоинтенсивные – в Т2 взвешенном изображении и Т2 TIRM. В 3 (1,0 %) клинических случаях не было выявлено изменений интенсивности при нативном МРТ-исследовании, но при контрастировании определялись зоны накопления контраста (эпидуральные абсцессы) в Т2 взвешенном изображении и FLAIR.

Субдуральные абсцессы при КТ-исследованиях визуализировали как ограниченные жидкостные гипоинтенсивные (10–25 ед. Н) образования (поля), расположенные в субдуральном (субарахноидальном) пространстве полулунной или серповидной формы, распространяющиеся на несколько долей головного мозга или охватывающие всю гемисферу и межполушарную область (Рисунок 3.11).

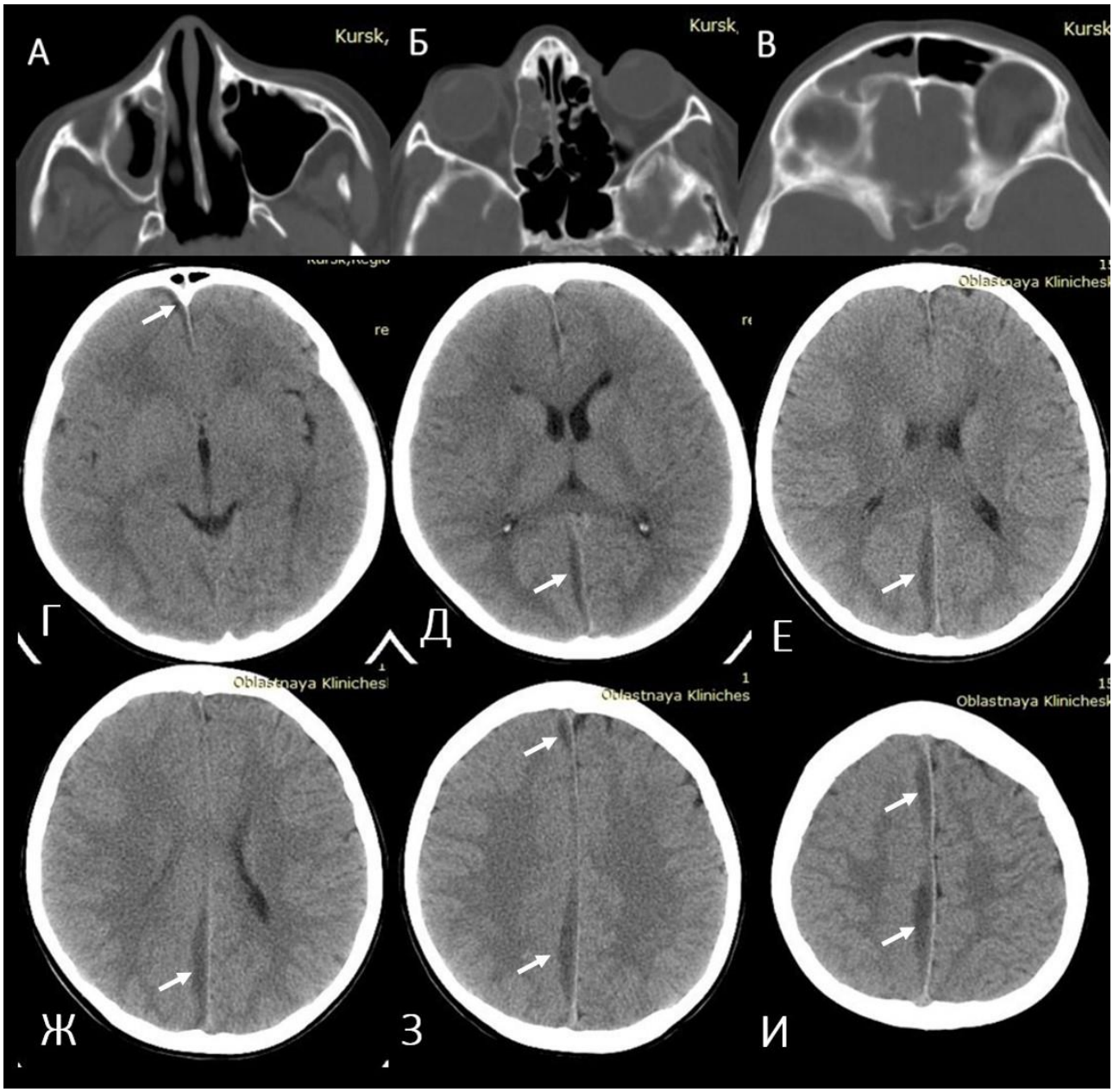

Рисунок 3.11 – КТ околоносовых пазух пациента Б., 15 лет, в аксиальной проекции (А–В), головного мозга без контрастирования в аксиальной проекции (Г–И). Диагноз: острый гнойный гайморит, этмоидит, фронтит справа, риносинусогенный менингоэнцефалит, субдуральная эмпиема правого полушария головного мозга. Отмечаются утолщение слизистой оболочки правой верхнечелюстной пазухи, скопление жидкого содержимого в клетках решетчатого лабиринта и лобной пазухе справа (А–В). По ходу межполушарной щели справа определяется скопление гипоинтенсивного содержимого, распространяющееся на лобную область толщиной до 3–5 мм и до намета мозжечка толщиной до 6–8 мм

Во всех случаях при субдуральных абсцессах определяли отек вещества головного мозга в зоне поражения в виде снижения интенсивности сигнала от серого и белого вещества головного мозга с масс-эффектом: сглаженностью борозд, смещением срединных структур в контралатеральную сторону (от 4 до 9 мм), сдавлением передних рогов боковых желудочков и III желудочка.

При отогенном генезе была выявлена следующая локализация субдуральных абсцессов:

– височная, теменная и затылочная доли – у 2 (0,7 %) человек;

– по задней поверхности пирамиды височной кости – у 1 (0,3 %) больного.

При риносинусогенной этиологии:

– передние и базальные отделы лобных долей, межполушарное пространство с пузырьками газа (воздуха) в полости гнойника – у 3 (1,0 %) человек;

– лобные, височные и теменные доли, межполушарное пространство – у 2 (0,7 %) больных.

При сочетанном (ото-, риносинусогенном) поражении ЛОР-органов в 3 (1,0 %) случаях были выявлены обширные субдуральные абсцессы, занимающие всю гемисферу и межполушарное пространство.

При МРТ-исследованиях визуализировали жидкостное содержимое в субдуральном пространстве, при контрастировании – умеренное усиление сигнала от мозговых оболочек в Т2 взвешенном изображении.

При нативном и контрастном КТ-исследовании были хорошо различимы две стадии развития энцефалитического поражения вещества головного мозга. На стадии раннего церебрита были визуализированы единичные или множественные гипоинтенсивные (18–21 ед. Н) поля с неровными и нечеткими контурами, расположенные субкортикально или паравентрикулярно, при контрастировании интенсивность этих полей не менялась у 13 (4,3 %) больных. На стадии позднего церебрита были обнаружены округлые гипоинтенсивные зоны поражения с более ровными границами, которые при контрастировании накапливали контрастное вещество в виде нежного кольца по периферии у 18 (5,9 %) пациентов (Рисунок 3.12).

МРТ-исследования демонстрировали следующие признаки энцефалитического поражения головного мозга: понижение интенсивности сигнала от патологической зоны в режиме Т1 взвешенного изображения и повышение интенсивности сигнала как при нативном исследовании, так и при контрастировании в Т2 взве-

шенном изображении, T2 TIRM и FLAIR. Единичные и множественные зоны энцефалитического поражения локализовались в непосредственной близости от очага поражения ЛОР-органов или в непосредственном контакте с ним (Рисунок 3.13).

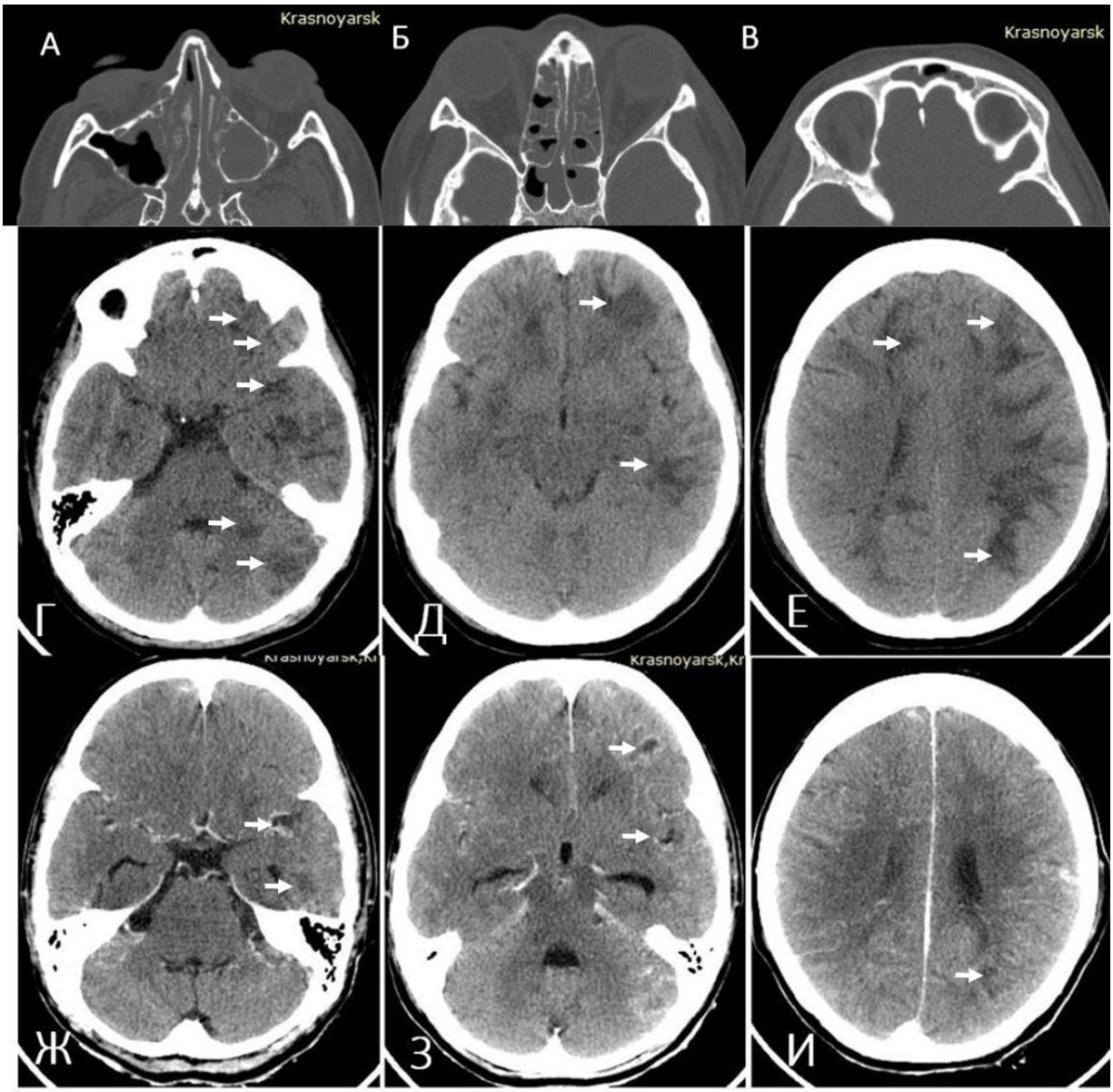

Рисунок 3.12 – КТ околоносовых пазух пациентки А., 37 лет, в аксиальной проекции (А–В), КТ головного мозга в аксиальной проекции без контрастного усиления (Г–Е) и после введения контраста (Ж–И). Диагноз: обострение хронического гнойного пансинусита, риносинусогенный менингоэнцефалит, множественные энцефалитические очаги лобно-теменно-височных областей и мозжечка с обеих сторон, тяжелый сепсис, полиорганная недостаточность. Отмечаются выраженное пристеночное утолщение слизистой оболочки и скопление экссудата во всех околоносовых пазухах. При исследовании головного мозга без контрастного усиления отмечается наличие обширных неправильной формы плохо очерченных участков пониженной плотности по белому веществу головного мозга в субкортикальных отделах в обоих полушариях и в мозжечке с обоих сторон. При контрастном усилении отмечается слабое накопление контраста по периферии очагов

При отогенной этиологии очаги энцефалита были выявлены:

– в височной доле – у 4 (1,3 %) человек;

– в теменной доле – у 4 (1,3 %) человек, в том числе у 1 (0,3 %) больного на противоположной отиту стороне;

– в затылочной доле – у 6 (2,0 %) человек;

– множественные очаги во всех долях, расположенные гомолатерально – у 3 (0,3 %) пациентов;

– множественные очаги во всех долях, расположенные билатерально, – у 4 (1,3 %) больных;

– очаг поражения неправильной формы с четкими границами, локализованный в зоне мосто-мозжечкового угла, в области варолиевого моста при петрозите, – у 4 (1,3 %) больных.

При риносинусогенной этиологии энцефалита:

– единичные и множественные очаги лобных долей – у 4 (1,3 %) человек, в том числе у 3 (1,0 %) больных были выявлены пузырьки газа (воздуха) в медио-базальных отделах лобных долей;

– множественные очаги в лобных, теменных, височных долях – у 2 (0,7 %).

При сочетанной ото-, риносинусогенной этиологии ВЧО у 6 (1,2 %) больных множественные очаги энцефалита располагались во всех долях головного мозга как гомолатерально (на стороне ЛОР-патологии), так и билатерально без четкой зависимости от локализации ЛОР-заболевания, в том числе у 2 (0,7 %) пациентов вследствие масс-эффекта произошло латеральное смещение срединных структур головного мозга на 4 мм с компрессией передних рогов боковых желудочков.

Результаты КТ-исследований, выполненных пациентам с ото- и риносинусогенными абсцессами головного мозга как в нативном режиме, так и с использованием контрастного усиления, позволили дифференцировать две стадии в формировании данного патологического образования. В фазе начала формирования капсулы абсцесса (фаза ранней капсулы) на томограммах были выявлены округлые гипоинтенсивные зоны с нечеткими контурами с неоднородной структурой в центре,

содержащей как жидкостной компонент (17–19 ед. Н), так и более интенсивные включения (22–26 ед. Н) у 18 (5,9 %) пациентов.

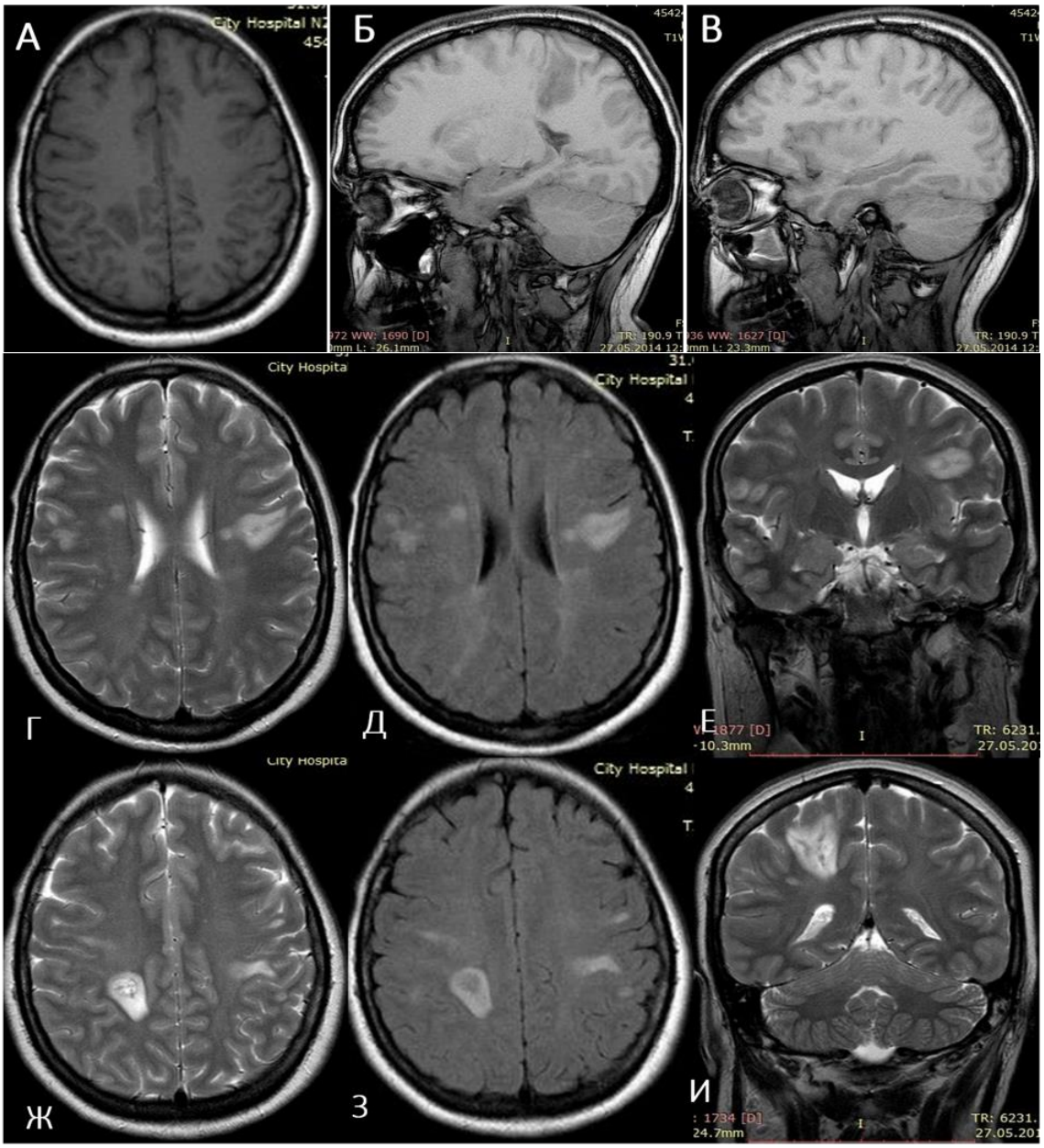

Рисунок 3.13 – МРТ головного мозга пациентки А., 34 лет, без контрастного усиления в режиме Т1 ВИ в аксиальной (А) и сагиттальной проекциях (Б, В), в режиме Т2 ВИ в аксиальной (Г, Д) и коронарной (Е, И) проекциях, в режиме Т2 FLAIR в аксиальной проекции (Ж, З). Диагноз: острый левосторонний гнойный средний отит, мастоидит, отогенный менингоэнцефалит, множественные очаги энцефалитического поражения головного мозга. В структуре больших полушарий головного мозга в белом веществе субкортикально определяются многочисленные очаги гиперинтенсивного МР-сигнала на Т2 ВИ (Г, Ж, Е, И) и изогипоинтенсивного на Т1 ВИ (А – В) и Т2 (Д, З)

При контрастировании в центре абсцесса отмечали слабое неравномерное усиление сигнала (до 30 ед. Н), по периферии образования – накопление контраста в виде широкого нечеткого кольца (до 4,0 мм). При МРТ-исследовании отмечали

пониженную интенсивность сигнала в Т1 ВИ и усиление сигнала в Т2 ВИ. По периферии образования, напротив, интенсивность сигнала в Т1 ВИ и FLAIR возрастала и отмечалось понижение сигнала в Т2 ВИ. При контрастировании интенсивность сигнала от периферии образования усиливалась.

На стадии сформированной капсулы абсцесса у 25 (8,2 %) больных при КТ-исследованиях определяли округлые, овальные неправильной формы однокамерные или многокамерные образования, имеющие в центре однородное жидкостное содержимое (14–16 ед. Н), а по периферии хорошо выраженную капсулу при нативном исследовании (1,0–2,0 мм). На постконтрастных томограммах отмечали отсутствие диффузии контрастного вещества внутрь образования, интенсивное накопление по периферии с четким внутренним и наружным контуром (Рисунок 3.14). По данным МРТ-исследований в режиме Т1 ВИ отмечен низкий сигнал, капсула – интенсивный сигнал, в Т2 ВИ – изоинтенсивный или слабо гиперинтенсивный сигнал, выраженное и четкое накопление контраста в капсуле.

Во всех случаях вокруг абсцесса определяли обширную гипоинтенсивную (22–24 ед. Н) зону отека вещества головного мозга неправильной формы с размытыми границами, с низким сигналом в Т1 ВИ и усилением сигнала в Т2 ВИ. В 12 (4,0 %) случаях зона воспалительного отека распространялась на несколько долей головного мозга, всю гемисферу, а также на контралатеральную сторону, вызывая масс-эффект: латеральное смещение срединных структур головного мозга на 4,0–8,0 мм с деформацией боковых и IV желудочков (у 6 больных – 2,0 %). При локализации абсцесса в контакте с зоной деструкции костной ткани ЛОР-органа (Рисунки 3.15, 3.16) в полости абсцесса определялись включения в виде пузырьков воздуха или заполнение воздухом 1/4 или 1/3 полости абсцесса с образованием горизонтального уровня жидкости: в латеро-базальных отделах височной доли у 2 (0,7 %) больных, в задней черепной ямке у – 2 (0,7 %) больных, в передне-базальных отделах лобных долей – у 3 (0,1 %) человек.

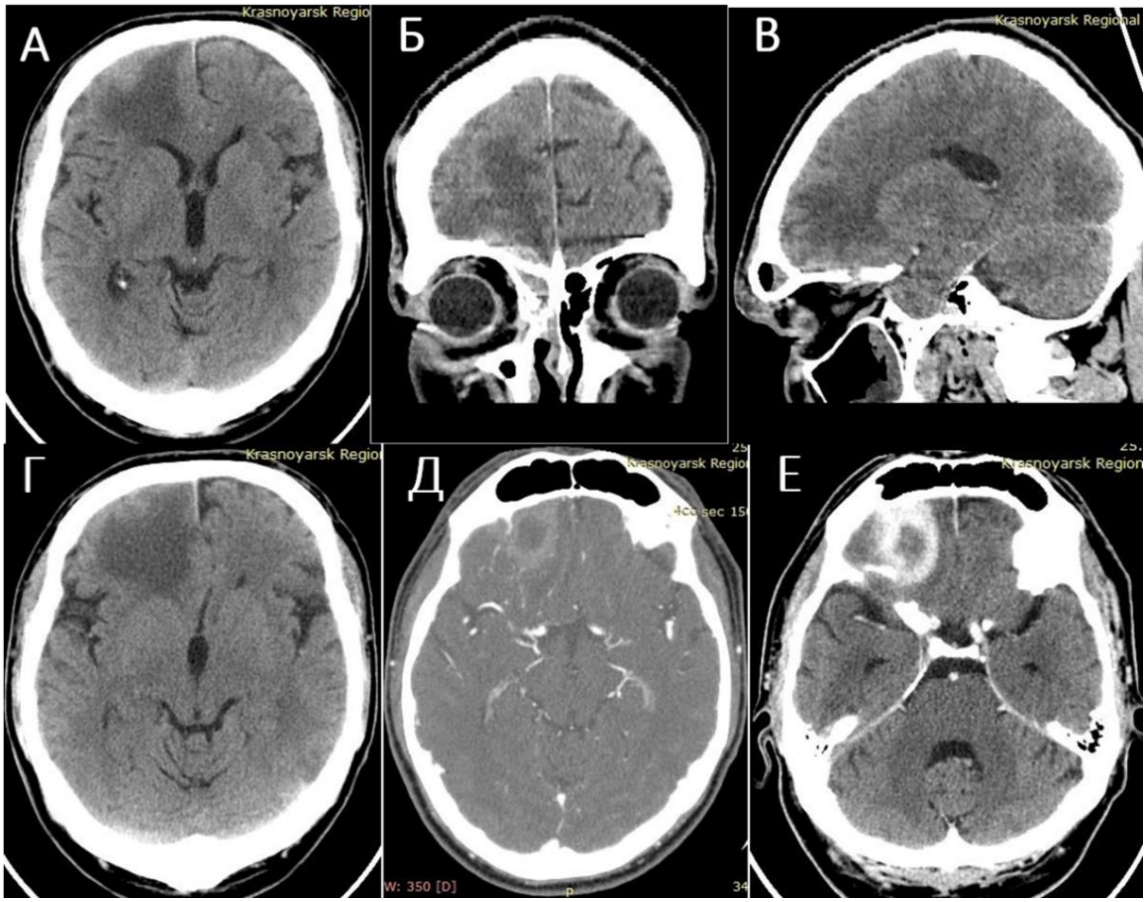

Рисунок 3.14 – КТ головного мозга пациента Н., 43 лет, без контрастирования в аксиальной (А, Г), коронарной (Б) и сагиттальной (В) проекциях и после введения контраста (аксиальная проекция – Д, Е). Диагноз: острый гнойный правосторонний гнойный этмоидит, сфеноидит, орбитальный целлюлит справа, риносинусогенный абсцесс лобно-теменной области справа. При нативном исследовании определяется больших размеров неправильной формы гипоинтенсивный очаг (17–21 ед. Н) в лобно-теменной области справа. При контрастировании в зоне очага определяется накопление контрастного вещества в виде широкого кольца (стадия формирования капсулы абсцесса)

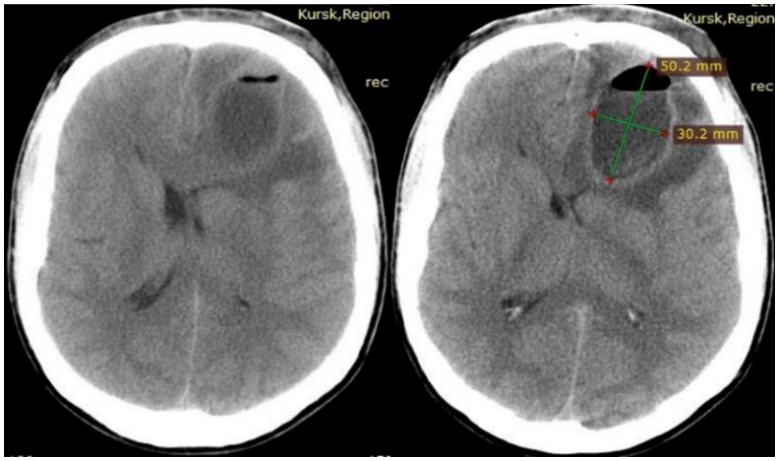

Рисунок 3.15 – КТ головного мозга без контрастирования пациента К., 23 лет, в аксиальной проекции. Диагноз: острый гнойный пансинусит, орбитальный целлюлит, гигантский риносинусогенный абсцесс лобно-теменной области слева. В левой лобно-теменной области определяется полостное образование овальной формы 50,2х30,2 мм с тонкими стенками, жидкостным содержимым и небольшим количеством воздуха. Вокруг образования – неправильной формы гипоинтенсивная зона. Срединные структуры смещены слева направо до 8 мм, сдавлен передний рог гомолатерального желудочка

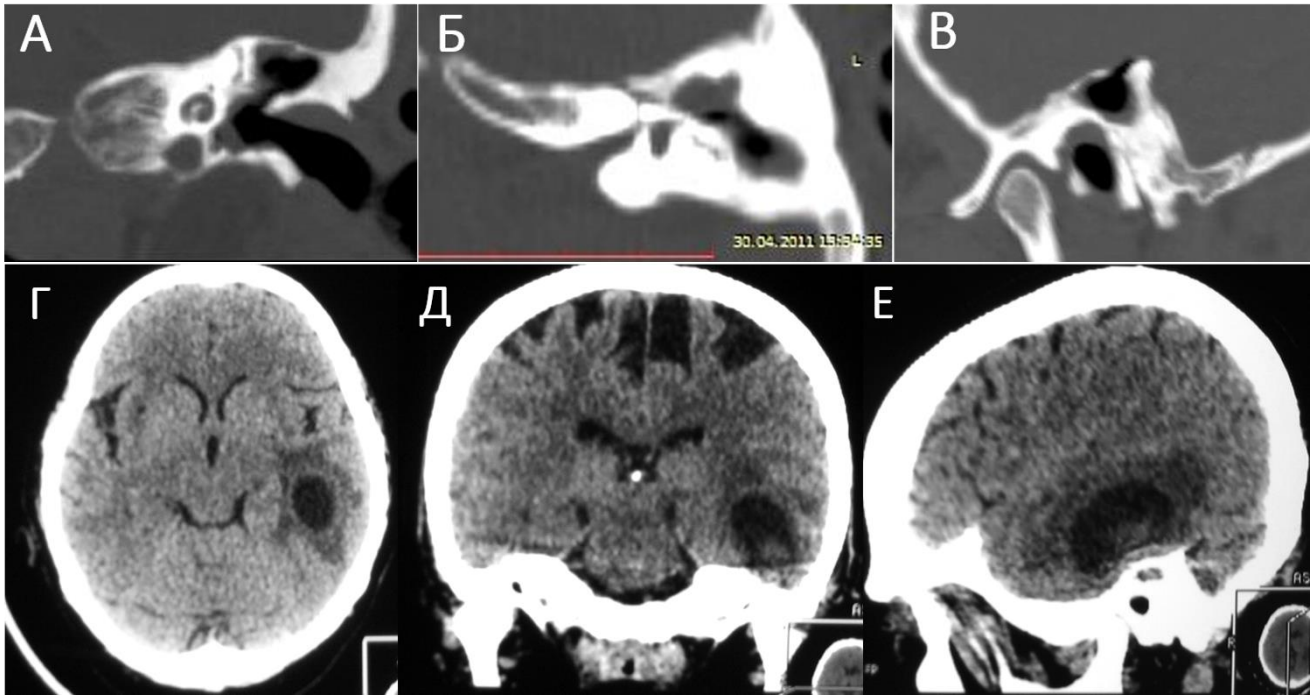

Рисунок 3.16 – КТ левой височной кости пациентки К., 38 лет, в коронарной (А), аксиальной (Б) и сагиттальной (В) проекциях и головного мозга без контрастирования в аксиальной (Г), коронарной (Д) и сагиттальной (Е) проекциях. Диагноз: хронический эпитимпанит слева, отогенный абсцесс левой височной доли головного мозга. В аттико-антральной зоне определяется обширный очаг деструкции костной ткани с образованием неправильной формы полости, заполненной мягкотканным компонентом и воздухом, нарушена целостность верхней грани пирамиды височной кости. В левой височной доле головного мозга в непосредственном контакте с пирамидой височной кости определяется округлой формы образование 29,4 х 17,1 мм, заполненное жидкостным содержимым (3–9 ед. Н), с четко различимой капсулой. Вокруг образования – обширная без четких границ гипоинтенсивная зона (17–20 ед. Н).

Единичные и множественные абсцессы гемисферы мозжечка были выявлены у 4 (1,3 %) больных и располагались в непосредственном контакте с задней поверхностью пирамиды височной кости и сигмовидным синусом, в том числе абсцессы больших размеров (до 20 мл и более) – у 2 (0,7 %) пациентов, многокамерный абсцесс – у 1 (0,3%) больного, множественные абсцессы гемисферы – у 1 (0,3 %) человека. Абсцедирование в обоих полушариях мозжечка, а также в затылочной доле головного мозга установлено у 1 (0,3 %) пациента с сочетанным гнойным поражением среднего уха и околоносовых пазух (Рисунок 3.17).

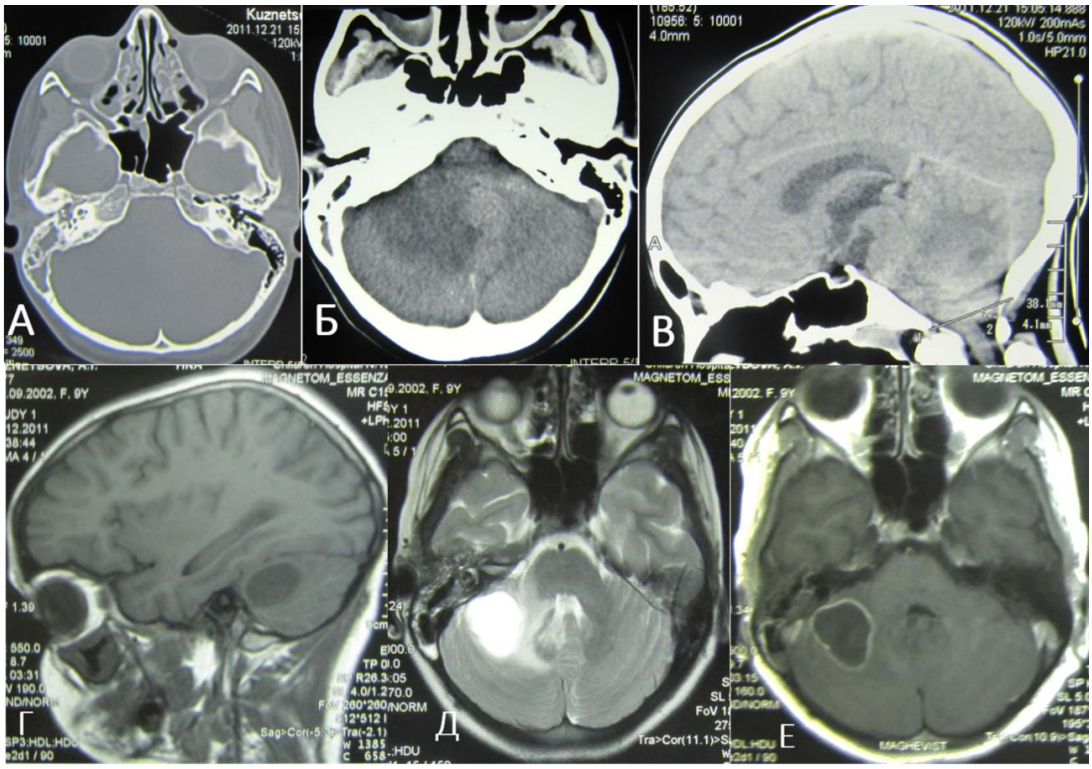

Рисунок 3.17 – КТ височных костей, околоносовых пазух в аксиальной проекции (А), головного мозга без контраста в аксиальной проекции (Б), сагиттальной проекции (В), МРТ головного мозга без контрастирования (Г, Д) и с контрастом (Е) пациентки К., 15 лет. Диагноз: острый правосторонний гнойный средний отит, мастоидит, полисинусит, отогенный абсцесс правой гемисферы мозжечка. На КТ определяются деструкция ячеек правой височной кости с наличием жидкостного содержимого, затенение клеток решетчатого лабиринта с обеих сторон (А). На КТ (Б, В) в правой гемисфере мозжечка определяется обширная гипоинтенсивная зона (13–19 ед. Н), при МРТ-исследовании определяется округлое образование с четкими контурами, изогипоинтенсивное в Т1 ВИ (Г), гиперинтенсивное в Т2 ВИ (Д), на постконтрастных томограммах четко определяется капсула, накапливающая контрастное вещество (Е)

Объемные (от 60 до 120 мл) отогенные абсцессы, диагностированные у 6 (2,0 %) пациентов, однокамерные, многокамерные, множественные, распространялись на несколько анатомических зон головного мозга: височную, теменную, затылочную доли и сопровождались тотальным отеком полушария, масс-эффектом и дислокационным синдромом.

При КТ- и МРТ-исследованиях были выявлены риносинусогенные абсцессы головного мозга следующей локализации:

– в лобных долях – у 9 (3,0 %) человек, в том числе у 4 (1,3 %) больных – множественные, у 2 (0,7 %) пациентов – многокамерные, в 2 (0,7 %) случаях выявлено наличие газа в полости абсцесса;

– объемные абсцессы (40–60 мл^3) в лобных и теменных долях – у 2 (0,7 %).

У 6 (2,0 %) пациентов с риносинусогенными абсцессами головного мозга были выявлены латеральное смещение срединных структур на 8–12 мм, сдавление передних рогов боковых желудочков в результате отека вещества головного мозга.

При выполнении КТ-исследований у пациентов с отогенным синус-тромбозом в режиме нативного сканирования выявляли гиперинтенсивный сигнал в проекции сигмовидного синуса и луковицы внутренней яремной вены. После внутривенного усиления в просвете синуса и луковицы внутренней яремной вены контраст не определялся. Косвенным признаком тромбоза кавернозного синуса при риносинусогенных ВЧО были резкое утолщение и извитость орбитальных вен, сопровождающиеся отеком ретробульбарной клетчатки (Рисунок 3.18).

При МРТ головного мозга в области пораженного синуса отмечали усиление сигнала в Т1 взвешенном изображении и изо- или гипоинтенсивный сигнал в режиме Т2 ВИ. Отогенный тромбоз сигмовидного синуса установлен в 18 (5,9 %) клинических случаях, в том числе у 3 (1,0 %) больных в сочетании с тромбозом внутренней яремной вены. Тромбоз кавернозного синуса был выявлен у 11 (3,6 %) больных, в том числе у 4 (0,7 %) больных в сочетании с флебитом вен лица.

Рисунок 3.18 – КТ головного мозга без контрастирования в аксиальной (А, В–Д) и коронарной (Б) проекциях пациентки Х., 15 лет. Диагноз: острый двухсторонний гнойный сфеноидит, синус-тромбоз кавернозного синуса. Отмечается зона гиперинтенсивного сигнала без четких границ в проекции кавернозного синуса, больше справа. Вены правой глазницы резко расширены, экзофтальм справа

Общая структура диагностированных гнойно-воспалительных заболеваний вещества и синусов головного мозга при отитах, риносинуситах и сочетанной патологии ЛОР-органов была представлена ранее в таблице 2.3.

Таким образом, технологии нейровизуализации (КТ и МРТ) являются высокочувствительными инструментами верификации диагнозов гнойно-воспалительного поражения ЛОР-органов и его ВЧО.

Характерными КТ-признаками интракраниального распространения инфекционного процесса ЛОР-органов являются обширные деструктивные (остеомиелитические, кариозные) поражения костных структур с истончением, лизисом и разрушением анатомических структур, граничащих с ТМО.

3.3 Результаты бактериологических исследований отогенных и риносинусогенных гнойно-воспалительных внутричерепных осложнений

Всего было проведено 377 посевов биоматериала, полученных от 283 (93,4 %) пациентов с гнойно-воспалительными заболеваниями ЛОР-органов и ассоциированными с ними ВЧО. Рост микрофлоры обнаружен в 166 (44,0 %) образцах. Стафилококки были выделены в 85 (51,2 %) исследованиях. Чувствительными к бета-лактамным антибиотикам (цефалоспоринам III, V поколений) и амикацину они являлись в 62 (37,3 %) образцах (Таблица 3.5). Внутрибольничные метициллин-резистентные стафилококки (MRSA и MRSE) были выявлены в 23 (13,9 %) исследованиях. Чувствительность их ограничивалась ванкомицином, линезолидом и тейкопланином (Таблица 3.5).

Группа грамположительных и грамотрицательных энтеробактерий (Proteus mirabilis, Proteus vulgaris, Enterobacter spp., E. coli, K. pneumoniae, E. faecalis, E. faecium, Corynebacterium spp.), чувствительных к цефалоспоринам III, V поколений, карбапенемам и амикацину, наблюдались в результатах 50 (30,1 %) исследований. Стрептококки, бета-гемолитический и пневмококк, были обнаружены в 7 (3,4 %) посевах и были чувствительны к цефалоспоринам III, V поколений, амика-

цину, ванкомицину, линезолиду (Таблица 3.5). Внутрибольничная флора в виде синегнойной палочки и Acinetobacter baumannii, чувствительная к карбапенемам (меропенему, имипенему), «защищенному» цефалоспорину III поколения – цефоперазон+сульбактаму, составила 16 (9,6 %) наблюдений (Таблица 3.5).

Таблица 3.5 – Характеристика возбудителей отогенных и риносинусогенных ВЧО, выявленных при бактериологических исследованиях. Антибиотикограмма

Выделенные штаммы бактерий, обсемененность биоматериала, КОЕ	Место забора биоматериала для исследования				S[1]	R[1]
	ОНП, n (%)	Ухо, n (%)	Опер. поле, n (%)	Всего, n (%)		
S. aureus, S. epidermidis, S. haemoliticus, КОЕ 10^4–10^5	19 (11,4)	17 (10,2)	26 (15,7)	62 (37,3)	Ц/С[2] III, V поколений, амикацин	– Природные и полусинт. П/Ц[2]; – Ц/С[2] I-II поколения; – Ф/Х[2], – Т/Ц[2], макролиды
MRSA, MRSE, КОЕ 10^6–10^7	8 (4,8)	4 (2,4)	11 (6,6)	23 (13,9)	Линезолид, ванкомицин, тейкопланин	
Proteus mirabilis, Proteus vulgaris, Enterobacter, E. coli, K. pneumoniae, E. faecalis, E. faecium, Corynebacterium, КОЕ 10^4–10^5	8 (4,8)	17 (10,2)	26 (15,7)	50 (30,1)	Ц/С[2] III, V поколения, амикацин, меропенем, имипинем	
Ps. aeruginosa, КОЕ 10^4–10^6	1 (0,6)	7 (4,2)	2 (1,2)	10 (6,0)		
Acinetobacter baumannii, КОЕ 10^4–10^6	1 (0,6)	2 (1,2)	4 (2,4)	7 (4,2)	Имипенем, меропенем, цефоперазон+сульбактам	
S. pyogenes, S. pneumonia, КОЕ 10^4–10^6	4 (2,4)	2 (1,2)	3 (1,8)	9 (5,4)	Ц/С[2] III, V поколений, ванкомицин, линезолид, амикацин	
Candida sp.	3 (1,8)	1 (0,6)	1 (0,6)	5 (3,0)	Флуконазол	
Всего выделено штаммов	43 (25,9)	50 (30,1)	73 (44,0)	166 (100)	–	–

[1]S – чувствительность, R – резистентность.
[2]П/Ц – пенициллины, Ц/С – цефалоспорины, Ф/Х – фторхинолоны, Т/Ц – тетрациклины

Грибы рода Candida, чувствительные к флуконазолу, были выделены в 5 (2,4 %) исследованиях. Исследования на гемокультуру были проведены у 34 (19,5 %) пациентов. Рост микроорганизмов получен в 5 (1,6 %) случаях: чувствительные к бета-лактамным антибиотикам S. epidermidis были выделены у 2 (0,7 %) пациентов, сапрофитный стафилококк – у 2 (0,7 %) больных, коринеформные бактерии – у 1 (0,3 %) (Таблица 3.5).

Бактериологические исследования ликвора были проведены у 78 (25,7 %) пациентов, рост получен в 15 (4,9 %) образцах:

– чувствительные к бета-лактамам сапрофитные стафилококки с титром 10^4–10^5 КОЕ выделены у 3 (1,0 %) пациентов;
– эпидермальные стафилококки с титром 10^5–10^6 КОЕ, чувствительные к ванкомицину и линезолиду, – у 3 (1,0 %);
– S. Pyogenes в титре 10^4–10^5 КОЕ, чувствительные к бата-лактамным антибиотикам и амикацину, – у 4 (1,3 %);
– внутрибольничная флора в титре 10^5–10^6 КОЕ: Ps. aeruginosa – у 2 (0,7 %) больных, Acinetobacter baumannii – у 1 (0,3 %) пациента;
– грибы Candida были выделены из ликвора у 2 (0,7 %) пациентов.

При 70 бактериологических исследованиях содержимого абсцессов головного мозга рост обнаружен лишь в 19 (27,1 %) образцах. В 10 (14,9 %) из них были выделены энтерококки, чувствительные к цефалоспоринам III, V поколений, карбапенемам (меропенем, имипинем) и амикацину:

– Enterococcus faecium, КОЕ 10^4–10^5 – у 3 пациентов;
– Enterococcus faecalis, КОЕ 10^4–10^5 – у 2 пациентов;
– Proteus mirabilis, КОЕ 10^5–10^6 – у 3 пациентов;
– Pseudomonas aeruginosa, КОЕ 10^5–10^7 – у 2 больных.

Из полости абсцессов головного мозга метициллин-резистентные стафилококки, чувствительные к ванкомицину, линезолиду, были выделены в 7 (10,0 %) случаях: MRSA в титре 10^6–10^7 КОЕ – у 5 пациентов, MRSE в титре 10^6–10^7 КОЕ –

у 2 человек. Пневмококк (Streptococcus pneumonia) в титре 10^6–10^7 КОЕ, чувствительный к цефалоспоринам III, V поколений, ванкомицину, линезолиду, был выделен из полости абсцесса головного мозга у 2 (2,8 %) больных.

У всех штаммов микроорганизмов, обнаруженных в результате бактериологических исследований различных биоматериалов от пациентов с ото- и риносинусогенными ВЧО, наблюдалась высокая резистентность к следующим группам антибактериальных препаратов: природным и полусинтетическим пенициллинам, цефалоспоринам I–II поколений, фторхинолонам, тетрациклинам, макролидам.

Столь широкую резистентность возбудителей ЛОР-ассоциированных ВЧО можно объяснить высокой частотой применения именно этих групп препаратов как амбулаторным, так и стационарным звеном медицинской помощи для лечения острых и хронических бактериальных инфекций верхних дыхательных путей и уха.

Таким образом, в данном разделе исследования приведены характеристика и антибиотикограмма возбудителей ЛОР-ассоциированных гнойно-воспалительных ВЧО. Выделенная из биоматериалов изучаемой когорты пациентов микрофлора отличалась значительным разнообразием видов микроорганизмов и их широкой антибиотикорезистентностью, причем как внебольничных, так и внутрибольничных штаммов. На основании данного факта и для удобства последующего анализа все антибактериальные препараты, использованные в лечении исследуемых пациентов, были разделены на 2 группы по принципу их активности против выявленных возбудителей ото- и риносинусогенных ВЧО:

1. антибактериальные препараты с высокой противомикробной активностью: цефалоспорины III–V поколений: «защищенный» цефалоспорин – цефоперазон+сульбактам, гликопептиды (ванкомицин, тейкопланин), аминогликозиды (амикацин), карбапенемы (имипенем, меропенем) оксазолидиноны (линезолид);
2. антибактериальные препараты с низкой противомикробной активностью: природные и полусинтетические пенициллины, цефалоспорины I–II поколений, фторхинолоны, тетрациклины, макролиды.

Характеристика состава антибактериальной терапии, представленная этими группами антибактериальных препаратов, будет включена в анализ предикторов первичной и вторичной конечных точек настоящего исследования (госпитальной летальности и стойкой инвалидизации пациентов).

3.4 Предикторы госпитальной летальности при оказании медицинской помощи пациентам с отогенными и риносинусогенными гнойно-воспалительными внутричерепными осложнениями

Госпитальная летальность, соответствующая показателю 1–2 балла по расширенной шкале исходов Глазго, составила 15,2 % (46 пациентов). Четыре случая (1,3 %) наблюдались в течение первых 24 ч от момента поступления пациентов в МСС. Причиной летальных исходов у 28 больных послужил отек головного мозга с дислокацией и вклинением его стволовых структур в большое затылочное отверстие, у остальных 18 – полиорганная недостаточность вследствие генерализации инфекции и развития септического шока.

Анализ летальности в настоящем исследовании был основан на выявлении предикторов реализации данной конечной точки. С этой целью был проанализирован комплекс клинических факторов, включающих возрастные, гендерные, социальные, нозологические характеристики пациентов с ЛОР-ассоциированными ВЧО и их объективный статус, технологии, средства и тактику оказанной им помощи на этапах медицинской эвакуации и в МСС. С учетом существующих различий материально-технического, кадрового обеспечения и лечебно-диагностических возможностей этих этапов предикторы летального исхода были определены для каждого из них в отдельности. Построенные в этой связи логистические регрессионные модели по результатам ROC-анализа отличались высокой прогностической способностью, были хорошо откалиброваны и согласовывались с реальными данными по критерию Hosmer – Lemeshow. Детальная информация о включенных в анализ факторах, подтвержденных предикторах первичной конечной точки и их прогностической значимости представлена в таблицах 3.6–3.10.

3.4.1 Предикторы госпитальной летальности пациентов с отогенными и риносинусогенными гнойно-воспалительными внутричерепными осложнениями до поступления в многопрофильный специализированный стационар

Клинические факторы, присутствовавшие на этапах медицинской эвакуации пациентов с гнойно-воспалительными ЛОР-ассоциированными ВЧО в МСС, а также результаты первичной статистической проверки их влияния на госпитальную летальность представлены в таблице 3.6.

Таблица 3.6 – Результаты первичной индивидуальной статистической оценки влияния на госпитальную летальность пациентов с ото- и риносинусогенными ВЧО клинических факторов на этапе оказания им медицинской помощи вне МСС

Фактор (параметр)	Общее количество пациентов, % / M ± SD	Количество выживших пациентов, % / M ± SD	Количество умерших пациентов, % / M ± SD	P[1]
Общее количество пациентов	303 (100)	257 (84,8)	46 (15,2)	
Возрастная, гендерная и социальная характеристики пациентов				
Возраст, лет	39,2 ± 17,2	37,9 ± 16,6	46,6 ± 18,9	0,001
Мужчины	199 (65,7)	171 (56,4)	28 (9,2)	0,456
Женщины	104 (34,3)	86 (28,4)	18 (5,9)	
Жители сельской местности	209 (69,0)	183 (60,4)	26 (8,6)	0,047
Расстояние от места жительства пациента до МСС, км	156,5 ± 205,2	158,1 ± 205,6	147,9 ± 204,5	0,756
Социально незащищенные	199 (65,7)	164 (54,1)	35 (11,6)	0,106
Асоциальный образ жизни	44 (14,5)	35 (11,5)	9 (3,0)	0,292
Характеристика ЛОР-патологии				
Острый средний отит	95 (31,4)	77 (25,5)	18 (5,9)	0,217
Перфоративный острый отит	33 (10,9)	27 (8,9)	6 (2,0)	0,352
Неперфоративный острый отит	55 (18,2)	45 (14,9)	10 (3,3)	0,493
Хронический средний отит	108 (35,6)	93 (60,6)	15 (5,0)	0,641
Хронический средний отит с холестеатомой	78 (29,7)	65 (21,5)	13 (4,3)	0,671
Острый синусит	80 (26,4)	68 (22,4)	12 (4,0)	0,958
Хронический синусит	42 (13,9)	37 (12,2)	5 (1,7)	0,524
Сочетанное поражение уха и ОНП	26 (8,6)	19 (6,3)	7 (2,3)	0,081
Полисинусит	83 (27,4)	74 (24,4)	9 (3,0)	0,619
Пансинусит	39 (12,8)	31(10,2)	8 (2,6)	0,196
Заболевания наружного носа	7 (2,3)	4 (1,3)	3 (1,0)	0,039
Клинические данные объективного осмотра пациентов				
Локальные гнойные осложнения (отек, инфильтрация, периостит, поднадкостничный абсцесс, флегмона, тромбофлебит)	205 (67,7)	170 (56,1)	35 (11,6)	0,184

Фактор (параметр)	Общее количество пациентов, % / M ± SD	Количество выживших пациентов, % / M ± SD	Количество умерших пациентов, % / M ± SD	P[1]
Признаки поражения глазницы	46 (15,2)	38 (12,5)	8 (2,6)	0,650
Психомоторное возбуждение	52 (17,2)	44 (14,6)	8 (2,6)	0,964
Судорожный синдром	34 (11,2)	30 (9,9)	4 (1,3)	0,556
Менингеальная симптоматика	299 (98,7)	253 (83,5)	46 (15,2)	0,394
Очаговая мозговая симптоматика	23 (7,6)	19 (6,3)	4 (1,3)	0,759
Признаки внутричерепной гипертензии при офтальмоскопии	181 (59,7)	164 (54,1)	17 (5,6)	0,001
Шкала Глазго, баллы	12,0 ± 3,4	12,7 ± 2,8	7,6 ± 2,95	< 0,001
Шкала SOFA, баллы	3,0 (2,9)	2,14 (2,0)	7,8 (3,6)	< 0,001
Шкала APACHE II, баллы	8,8 (7,4)	6,8 (6,1)	19,7 (8,3)	< 0,001
Данные анамнеза и коморбидность				
Длительность заболевания до врачебного осмотра, сут	11,75 ± 11,6	12,3 ± 12,0	8,9 ± 8,8	0,086
Диспансеризация по поводу хронического ЛОР-заболевания	69 (22,8)	65 (21,8)	4 (1,3)	0,479
ЛОР-операции в анамнезе	28 (9,2)	28 (9,2)	0	0,019
Наличие сопутствующей патологии[2]	203 (67,0)	172 (56,8)	31 (10,2)	0,951
Фоновые инфекции[3]	106 (35,0)	96 (31,7)	10 (3,3)	0,041
Нейротравма в анамнезе	35 (11,6)	32 (10,6)	3 (1,0)	0,247
Переохлаждение	61 (20,1)	56 (18,4)	5 (1,7)	0,089
Лечебно-диагностические факторы				
Амбулаторное лечение у ЛОР-врача на момент ВЧО	99 (32,7)	94 (31,0)	4 (1,7)	0,001
Стационарное лечение в районных и городских непрофильных ЛПУ	165 (54,45)	139 (45,9)	26 (8,65)	0,760
Экстренная эвакуация в МСС	138 (45,55)	118 (38,9)	20 (6,65)	
Длительность лечения до поступления в МСС, сут	3,7 ± 2,8	1,6 ± 1,2	3,9 ± 3,1	0,001
Осмотр ЛОР-врачом до госпитализации в МСС	134 (44,2)	121 (39,9)	13 (4,3)	0,018
Осмотр неврологом до госпитализации в МСС	126 (41,6)	102 (33,7)	24 (7,9)	0,114
Люмбальная пункция	73 (24,1)	61 (20,1)	12 (4,0)	0,731
Хирургическое лечение до МСС	41 (13,5)	33 (10,9)	8 (2,6)	0,406
Антибактериальная терапия до МСС	139 (45,8)	121 (39,9)	18 (5,9)	0,319
Антибактериальная терапия препаратами с низкой противомикробной активностью[4]	68 (22,4)	52 (17,2)	16 (5,3)	0,029
Антибактериальная терапия препаратами с высокой противомикробной активностью[5]	71 (23,4)	69 (22,8)	2 (0,7)	0,001

Фактор (параметр)	Общее количество пациентов, % / M ± SD	Количество выживших пациентов, % / M ± SD	Количество умерших пациентов, % / M ± SD	P[1]
Установление ЛОР-диагноза до госпитализации в МСС	145 (47,9)	125 (41,3)	20 (6,6)	0,519

[1] Критический уровень значимости для критерия χ^2 Pearson (95 %-ный ДИ).
[2]Заболевания ССС, органов дыхания, ЖКТ, соединительной ткани; анемии; СД; состояния, связанные с беременностью; фоновые инфекции.
[3]ОРВИ, вирусные гепатиты, ВИЧ-инфекция, туберкулез легких.
[4]Природные и полусинтетические пенициллины, цефалоспорины I–II поколений, фторхинолоны, тетрациклины, макролиды.
[5]Цефалоспорины III–V поколений, цефоперазон+сульбактам, гликопептиды (ванкомицин, тейкопланин), аминогликозиды (амикацин), карбапенемы (имипенем, меропенем), оксазолидиноны (линезолид).

Статистически подтвержденными предикторами госпитальной летальности пациентов с ото- и риносинусогенными ВЧО при оказании им медицинской помощи на этапах эвакуации в МСС по результатам множественного логистического регрессионного анализа являлись:

- ранее перенесенная нейротравма статистически значимо увеличивала вероятность госпитальной летальности пациентов с ото- и риносинусогенными гнойно-воспалительными ВЧО в 8,6 раза (P = 0,030);
- увеличение значения шкалы комы Глазго, рассчитанного при первичном осмотре пациентов, на каждый 1 балл статистически значимо снижало вероятность госпитальной летальности на 23 % (ОШ = 0,77; P = 0,016);
- увеличение значения шкалы SOFA, рассчитанного при первичном осмотре пациентов, на каждый 1 балл статистически значимо увеличивало вероятность летального исхода на 71 % (ОШ = 1,71; P < 0,001);
- стационарное лечение пациентов с ЛОР-ассоциированными ВЧО в районных и городских непрофильных ЛПУ до эвакуации в МСС статистически значимо увеличивало вероятность летального исхода в 14,58 раза (P = 0,001);
- длительность лечения пациентов с ото- и риносинусогенными ВЧО вне МСС с каждым днем статистически значимо увеличивало вероятность госпитальной летальности на 61 % (ОШ = 1,61; P = 0,009);

- оказание лечебно-консультативной помощи ЛОР-врачом до поступления изучаемой категории пациентов в МСС статистически значимо снижало вероятность госпитальной летальности на 89 % (ОШ = 0,11; Р = 0,018);
- проведение пациентам на этапах эвакуации в МСС антибактериальной терапии препаратами с высокой противомикробной активностью относительно возбудителей ЛОР-ассоциированных ВЧО (цефалоспоринами III-V поколений, гликопептидами – ванкомицином, тейкопланином; аминогликозидами –– амикацином; карбапенемами или линезолидом) статистически значимо снижало вероятность госпитальной летальности на 98 % (ОШ = 0,02; Р = 0,001);
- установление данным пациентам ЛОР-диагноза до госпитализации в МСС статистически значимо снижало вероятность госпитальной летальности на 92 % (ОШ = 0,08; Р = 0,003) (Таблица 3.7).

Таблица 3.7 – Результаты множественного логистического регрессионного анализа предикторов угоспитальной летальности пациентов с ото- и риносинусогенными ВЧО на этапах эвакуации в МСС

Фактор (параметр)	ОШ	95 %-ный ДИ		Р
Качественные предикторы				
Нейротравма в анамнезе	8,61	1,23	60,10	0,030
Стационарное лечение в районных и городских непрофильных ЛПУ	14,58	3,19	66,7	0,001
Осмотр ЛОР-врачом до госпитализации в МСС	0,11	0,02	0,69	0,006
Антибактериальная терапия препаратами с высокой противомикробной активностью[1]	0,02	0,002	0,19	0,001
Установление ЛОР-диагноза до госпитализации в МСС	0,08	0,01	0,42	0,003
Количественные предикторы				
Шкала комы Глазго, баллы	0,77	0,63	0,95	0,016
Шкала SOFA, баллы	1,7	1,36	2,15	< 0,001
Длительность лечения до МСС, сут	1,61	1,12	2,37	0,009
Оценка качества модели				
Критерий Hosmer – Lemeshow	χ^2 = 2,32; df – 8			0,970
Чувствительность	96,1 %			
Специфичность	80,4 %			
Модель предсказывает правильно	93,7 %			

[1]Цефалоспорины III–V поколений, цефоперазон+сульбактам, гликопептиды (ванкомицин, тейкопланин), аминогликозиды (амикацин), карбапенемы (имипенем, меропенем), оксазолидиноны (линезолид).

3.4.2 Предикторы госпитальной летальности пациентов с отогенными и риносинусогенными гнойно-воспалительными внутричерепными осложнениями в многопрофильном специализированном стационаре

Клинические факторы этапа лечения пациентов с гнойно-воспалительными ЛОР-ассоциированными ВЧО в МСС, а также результаты первичной статистической проверки их влияния на госпитальную летальность представлены в таблице 3.8.

Таблица 3.8 – Результаты первичной индивидуальной статистической оценки влияния на госпитальную летальность пациентов с ото- и риносинусогенными ВЧО клинических факторов на этапе оказания им медицинской помощи в МСС

Фактор (параметр)	Общее количество пациентов, % / M ± SD	Количество выживших пациентов, % / M ± SD	Количество умерших пациентов, % / M ± SD	P[1]
Общее количество пациентов	303 (100)	257 (84,8)	46 (15,2)	
Возрастная, гендерная и социальная характеристики пациентов				
Возраст, годы	39,2 ± 17,2	37,9 ± 16,6	46,6 ± 18,9	0,001
Мужчины	199 (65,7)	171(56,4)	28 (9,2)	0,456
Женщины	104 (34,3)	86 (28,4)	18 (5,9)	
Жители сельской местности	209 (69,0)	183 (60,4)	26 (8,6)	0,047
Расстояние от места жительства пациента до МСС, км	156,5 ± 205,2	158,1 ± 205,6	147,9 ± 204,5	0,756
Социально незащищенные	199 (65,7)	164 (54,1)	35 (11,6)	0,106
Асоциальный образ жизни	44 (14,5)	35 (11,5)	9 (3,0)	0,292
Характеристика ЛОР-патологии				
Острый средний отит	95 (31,4)	77 (25,5)	18 (5,9)	0,217
Перфоративный острый отит	33 (10,9)	27 (8,9)	6 (2,0)	0,352
Неперфоративный острый отит	55 (18,2)	45 (14,9)	10 (3,3)	0,493
Хронический средний отит	108 (35,6)	93 (60,6)	15 (5,0)	0,641
Хронический средний отит с холестеатомой	78 (29,7)	65 (21,5)	13 (4,3)	0,671
Острый синусит	80 (26,4)	68 (22,4)	12 (4,0)	0,958
Хронический синусит	42 (13,9)	37 (12,2)	5 (1,7)	0,524
Сочетанное поражение уха и ОНП	26 (8,6)	19 (6,3)	7 (2,3)	0,081
Полисинусит	83 (27,4)	74 (24,4)	9 (3,0)	0,619
Пансинусит	39 (12,8)	31 (10,2)	8 (2,6)	0,196
Гнойные заболевания наружного носа	7 (2,3)	4 (1,3)	3 (1,0)	0,039
Характеристика ВЧО				
Отогенные ВЧО	176 (58,1)	150 (49,5)	26 (8,6)	0,168
Риносинусогенные ВЧО	101 (33,3)	88 (29,0)	13 (4,3)	0,702
ВЧО смешанного генеза	26 (8,6)	19 (6,3)	7 (2,3)	0,488
ВЧО с инфекционным повреждением головного мозга	162 (53,5)	135 (44,6)	27 (8,9)	0,440

Фактор (параметр)	Общее количество пациентов, % / M ± SD	Количество выживших пациентов, % / M ± SD	Количество умерших пациентов, % / M ± SD	P[1]
ВЧО без повреждения головного мозга	141 (46,5)	122 (40,3)	19 (6,3)	
Супратенториальные ВЧО	118 (38,9)	98 (32,3)	20 (6,6)	0,469
Субтенториальные ВЧО	39 (9,6)	28 (9,2)	1 (0,3)	0,526
Смешанные ВЧО	15 (5,0)	9 (3,0)	6 (2,0)	0,064
Наличие инфекционной деструкции ЛОР-органов, распространяющейся до ТМО	233 (67,0)	198 (65,3)	35 (11,6)	0,887
Эпи- и субдуральные абсцессы	69 (22,7)	65 (21,5)	4 (1,3)	0,013
Энцефалит	64 (21,1)	48 (15,8)	16 (5,3)	0,014
Мозговые абсцессы	62 (20,5)	53 (17,5)	9 (3,0)	0,870
Кровоизлияние в головной мозг	10 (3,3)	4 (1,3)	6 (2,0)	<0,001
Инфекционный тромбоз мозговых венозных синусов	38 (12,5)	27 (8,5)	11 (3,6)	0,011
Множественное поражение головного мозга	77 (25,4)	57 (18,8)	20 (6,6)	0,002
Сочетанное поражение головного мозга	54 (17,8)	44 (14,5)	10 (3,3)	0,451
Данные объективного осмотра пациентов при поступлении, лабораторные данные				
Локальные гнойные осложнения (отек, инфильтрация, периостит, поднадкостничный абсцесс, флегмона, тромбофлебит)	205 (67,7)	170 (56,1)	35 (11,6)	0,184
Признаки гнойного поражения глазницы	46 (15,2)	38 (12,5)	8 (2,6)	0,650
Психомоторное возбуждение	52 (17,2)	44 (14,6)	8 (2,6)	0,964
Судорожный синдром	34 (11,2)	30 (9,9)	4 (1,3)	0,556
Менингеальная симптоматика	299 (98,7)	253 (83,5)	46 (15,2)	0,394
Очаговая мозговая симптоматика	23 (7,6)	19 (6,3)	4 (1,3)	0,759
Признаки внутричерепной гипертензии при офтальмоскопии	181 (59,7)	164 (54,1)	17 (5,6)	0,001
Шкала Глазго, баллы	12,0 ± 3,4	12,7 ± 2,8	7,6 ± 2,95	< 0,001
Шкала SOFA, баллы	3,0 (2,9)	2,14 (2,0)	7,8 (3,6)	< 0,001
Шкала APACHE II, баллы	8,8 (7,4)	6,8 (6,1)	19,7 (8,3)	< 0,001
Уровень прокальцитонина плазмы крови, нг/мл	2,8 ± 2,7	2,2 ± 2,0	6,3 ± 3,8	< 0,001
Данные анамнеза и коморбидность				
Длительность заболевания до врачебного осмотра, сут	11,75 ± 11,6	12,3 ± 12,0	8,9 ± 8,8	0,086
Длительность заболевания до поступления в МСС, сут	14,65 ± 13,7	15,4 ± 14,3	10,3 ± 9,2	0,020
Длительность лечения до поступления в МСС, сут	3,7 ± 2,8	1,6 ± 1,2	3,9 ± 3,1	0,001
ЛОР-операции в анамнезе	28 (9,2)	28 (9,2)	0	0,019

Фактор (параметр)	Общее количество пациентов, % / M ± SD	Количество выживших пациентов, % / M ± SD	Количество умерших пациентов, % / M ± SD	P[1]
Наличие сопутствующей патологии[2]	203 (67,0)	172 (56,8)	31 (10,2)	0,951
Фоновые инфекции[3]	106 (35,0)	96 (31,7)	10 (3,3)	0,041
Нейротравма в анамнезе	35 (11,6)	32 (10,6)	3 (1,0)	0,247
Переохлаждение	61 (20,1)	56(18,4)	5 (1,7)	0,089
Лечебно-диагностические факторы				
Реанимационные пособия при поступлении в МСС[4]	62 (20,5)	47 (15,5)	15 (5,0)	0,027
Хирургическое лечение в МСС	297 (97,4)	252 (83,2)	43 (14,2)	0,695
Количество операций на этапе лечение в специализированном стационаре:				
• 1 операция	165 (54,5)	146 (48,2)	19 (6,3)	0,131
• 2 операции	93 (30,7)	76 (25,1)	17 (5,6)	0,055
• более 2 операций	45 (14,9)	35 (11,6)	10 (3,3)	0,325
ЛОР-операции	283 (93,4)	244 (80,5)	39 (12,9)	0,004
Экстраназальная хирургия околоносовых пазух	78 (25,7)	63 (20,7)	15 (5,0)	0,311
Эндоскопическая эндоназальная полисинусотомия	26 (8,6)	24 (7,9)	2 (0,7)	0,368
Комбинированная хирургия околоносовых пазух	11 (3,6)	11 (3,6)	0	0,328
Внутричерепные вмешательства при ЛОР-операции	91 (30,0)	75 (24,8)	16 (5,3)	0,908
Поисковая пункция головного мозга	64 (21,1)	43 (14,2)	21 (6,9)	< 0,001
Нейрохирургическая санация внутричерепного очага инфекции	53 (11,9)	45 (14,9)	8 (2,6)	0,522
Нейрохирургические операции с применением нейронавигации и стереотаксиса	28 (9,2)	26 (8,6)	2 (0,7)	0,219
Антибактериальная терапия препаратами с низкой противомикробной активностью[5]	147 (48,5)	120 (39,6)	27 (8,9)	0,039
Антибактериальная терапия препаратами с высокой противомикробной активностью[6]	156 (51,5)	137 (45,2)	19 (6,3)	
Моно-антибактериальная терапия	60 (20,5)	51 (16,8)	11 (3,6)	0,529
Комбинированная антибактериальная терапия	241 (79,6)	206 (68,0)	35 (11,6)	
Внутриартериальная инфузия антибиотиков	65 (21,5)	53 (17,5)	12 (4,0)	0,403
Эндолюмбальное введение антибиотиков	38 (12,5)	38 (12,5)	0	0,577

Фактор (параметр)	Общее количество пациентов, % / M ± SD	Количество выживших пациентов, % / M ± SD	Количество умерших пациентов, % / M ± SD	P[1]
Лечение в ОРИТ гнойно-септического центра	56 (18,5)	53 (17,5)	3 (1,0)	0,007
Лечение в ОРИТ общего профиля	101 (33,3)	78 (25,7)	23 (76,)	0,007
Срок пребывания в ОРИТ, сут	5,7 ± 5,3	5,4 ± 4,8	7,1 ± 7,0	0,052
Длительность ИВЛ, сут	2,5 ± 2,4	1,8 ± 1,7	6,0 ± 5,8	< 0,001
Реабилитационные мероприятия	120 (39,6)	104 (34,3)	16 (5,3)	0,217
Срок пребывания в МСС, сут	24,2 ± 11,0	26,9 ± 8,9	9,0 ± 8,9	0,057

[1]Критический уровень значимости для критерия χ^2 Pearson (95 %-ный ДИ).
[2]Заболевания ССС, органов дыхания, ЖКТ, соединительной ткани; анемии; СД; состояния, связанные с беременностью; фоновые инфекции.
[3]ОРВИ, вирусные гепатиты, ВИЧ-инфекция, туберкулез легких.
[4]Природные и полусинтетические пенициллины, цефалоспорины I–II поколений, фторхинолоны, тетрациклины, макролиды.
[5]Цефалоспорины III–V поколений, цефоперазон+сульбактам, гликопептиды (ванкомицин, тейкопланин), аминогликозиды (амикацин), карбапенемы (имипенем, меропенем), оксазолидиноны (линезолид).
[6]Инотропная, вазопрессорная поддержка; ИВЛ, экстракорпоральная гемокоррекция.

Статистически подтвержденными предикторами госпитальной летальности пациентов с ото- и риносинусогенными ВЧО при оказании им медицинской помощи в условиях МСС по результатам множественного логистического регрессионного анализа являлись:

- наличие фоновых инфекций статистически значимо увеличивало вероятность госпитальной летальности пациентов с ото- и риносинусогенными ВЧО в 4,4 раза (P = 0,020);
- увеличение значения шкалы SOFA, рассчитанного при поступлении в МСС, на каждый 1 балл статистически значимо увеличивало вероятность летального исхода на 79 % (ОШ = 1,79; P < 0,001);
- увеличение значения шкалы APACHE II, рассчитанного при поступлении в МСС, на каждый 1 балл статистически значимо увеличивало вероятность летального исхода на 12 % (ОШ = 1,12; P = 0,034);
- увеличение значения концентрации прокальцитонина плазмы крови пациентов с ото- и риносинусогенными ВЧО, определенного при поступлении в МСС, на

каждый 1 нг/мл статистически значимо увеличивало вероятность летального исхода на 85 % (ОШ = 1,85; Р = 0,001);

- необходимость оказания пациентам с ото- и риносинусогенными ВЧО при поступлении в МСС реанимационного пособия статистически значимо увеличивало вероятность госпитальной летальности в 2,86 раза (Р = 0,016);
- экстренное выполнение в МСС санирующий операции на ЛОР-органах статистически значимо снижало вероятность госпитальной летальности на 87 % (ОШ = 0,12; Р = 0,022);
- выполнение внутричерепных вмешательств с использованием ЛОР-доступа статистически значимо увеличивало вероятность летального исхода в 4,28 раза (Р = 0,022);
- выполнение поисковых диагностических пункций головного мозга статистически значимо увеличивало вероятность летального исхода в 9,26 раза (Р < 0,001);
- выполнение санации внутричерепного гнойного очага нейрохирургическими методами, включая современные методы нейронавигации и стереотаксиса, статистически значимо снижало вероятность летального исхода на 87 % (ОШ = 0,13; Р = 0,025);
- проведение пациентам в МСС антибактериальной терапии препаратами с высокой противомикробной активностью относительно возбудителей ЛОР-ассоциированных ВЧО (цефалоспоринами III–V поколений, гликопептидами – ванкомицином, тейкопланином; аминогликозидами – амикацином; карбапенемами или линезолидом) статистически значимо снижало вероятность госпитальной летальности на 89 % (ОШ = 0,11; Р = 0,017);
- лечение пациентов, требующих интенсивной терапии, в специализированных ОРИТ гнойно-септических центров статистически значимо снижало вероятность госпитальной летальности на 85 % (ОШ = 0,15; Р = 0,016);
- длительность ИВЛ у пациентов с ото- и риносинусогенными ВЧО с каждым днем статистически значимо увеличивало вероятность госпитальной летальности на 12 % (ОШ = 1,12; Р < 0,001) (Таблица 3.9).

Таблица 3.9 – Результаты множественного логистического регрессионного анализа предикторов госпитальной летальности пациентов с отогенными и риносинусогенными ВЧО на этапе лечения в МСС

Фактор (параметр)	ОШ	95 %-ный ДИ		Р
Качественные предикторы				
Фоновые инфекции[1]	4,40	1,035	18,47	0,020
Реанимационные пособия при поступлении в МСС[2]	2,86	1,36	6,04	0,016
ЛОР-хирургия в МСС	0,12	0,03	0,53	0,006
Внутричерепные вмешательства при ЛОР-операции	4,28	1,23	14,92	0,022
Выполнение поисковой пункции головного мозга	9,26	2,96	28,97	< 0,001
Санация внутричерепного гнойного очага нейрохирургическими методами	0,13	0,02	0,775	0,025
Антибактериальная терапия препаратами с высокой противомикробной активностью[3]	0,11	0,02	0,67	0,017
Лечение пациентов в специализированном ОРИТ гнойно-септического центра	0,15	0,03	0,71	0,016
Количественные предикторы				
Шкала SOFA, баллы	1,79	1,53	2,10	< 0,001
Шкала APACHE II, баллы	1,12	1,01	1,22	0,034
Уровень прокальцитонина, нг/мл	1,85	1,28	26,77	0,001
Длительность ИВЛ, сут	1,12	1,02	1,92	< 0,001
Оценка качества модели				
Критерий Hosmer – Lemeshow	χ^2 = 10,11; df – 8			0,257
Чувствительность	97,3 %			
Специфичность	73,9 %			
Модель предсказывает правильно	92,7 %			

[1]ОРВИ, вирусные гепатиты, ВИЧ-инфекция, туберкулез легких.
[2]Инотропная, вазопрессорная поддержка; ИВЛ; экстракорпоральная гемокоррекция.
[3]Цефалоспорины III–V поколений, цефоперазон+сульбактам, гликопептиды (ванкомицин, тейкопланин), аминогликозиды (амикацин), карбапенемы (имипенем, меропенем), оксазолидиноны (линезолид).

3.4.3 Оценка прогностической способности предикторов госпитальной летальности у пациентов с отогенными и риносинусогенными гнойно-воспалительными внутричерепными осложнениями

Оценка прогностической способности выявленных предикторов госпитальной летальности пациентов с ото- и риносинусогенными ВЧО на различных этапах оказания им медицинской помощи проводилась посредством анализа операцион-

ных характеристических кривых (ROC-анализа) каждого из предикторов относительно первичной конечной точки исследования. Результаты его представлены в таблице 3.10.

Таблица 3.10 – Результаты ROC-анализа предикторов госпитальной летальности пациентов с ото- и риносинусогенными гнойно-воспалительными ВЧО

Фактор (параметр)	Интервал площади под ROC-кривой	95 %-ный ДИ		P
Качественные предикторы				
Фоновая инфекционная патология	0,423	0,338	0,579	0,097
Нейротравма в анамнезе	0,470	0,383	0,558	0,522
Стационарное лечение в районных и городских непрофильных ЛПУ	0,488	0,397	0,578	0,792
Осмотр ЛОР-врачом до госпитализации в МСС	0,406	0,320	0,492	0,042
Установление ЛОР-диагноза до госпитализации в МСС	0,474	0,384	0,565	0,577
Реанимационные мероприятия при поступлении в МСС	0,572	0,477	0,666	0,122
ЛОР-хирургия в МСС	0,449	0,354	0,544	0,273
Внутричерепные вмешательства при ЛОР-операции	0,528	0,436	0,620	0,045
Поисковая пункция головного мозга	0,642	0,549	0,736	0,002
Санация внутричерепного гнойного очага нейрохирургическими методами	0,499	0,409	0,590	0,990
Применение в лечении пациентов антибиотиков с высокой противомикробной активностью	0,483	0,370	0,549	0,380
Лечение в специализированных ОРИТ гнойно-септических центров	0,429	0,346	0,513	0,128
Количественные предикторы				
Шкала SOFA, баллы	0,899	0,849	0,950	< 0,001
Шкала APACHE II, баллы	0,885	0,828	0,941	< 0,001
Шкала комы Глазго, баллы	0,887	0,843	0,932	< 0,001
Уровень прокальцитонина плазмы крови при поступлении в МСС, нг/мл	0,789	0,606	0,971	0,003
Длительность лечения до МСС, сут	0,346	0,273	0,419	0,001
Время ИВЛ, сут	0,808	0,751	0,865	< 0,001

Анализ ROC-кривых показал высокую прогностическую ценность шкал интегральной оценки тяжести состояния пациентов SOFA и APACHE II, шкалы комы Глазго (P < 0,001), а также уровня прокальцитонина плазмы крови (P = 0,003) для стратификации риска пациентов с ото- и риносинусогенными гнойно-воспалительными ВЧО на различных этапах оказания им медицинской помощи (Таблица 3.10).

Среди предикторов госпитальной летальности, непосредственно отражающих лечебные мероприятия, действительной негативной прогностической способностью в аспекте стратификации риска пациентов с ЛОР-ассоциированными гнойными ВЧО обладали длительное ИВЛ (P < 0,001), выполнение внутричерепных вмешательств с использованием ЛОР-доступа (P = 0,045), включая поисковые диагностические пункции головного мозга (P = 0,002) (Таблица 3.10).

Результаты данного раздела исследования способствовали определению независимых предикторов госпитальной летальности пациентов с гнойно-воспалительными ото- и риносинусогенными ВЧО. Эти предикторы являются независимыми ввиду отсутствия их сопряженности с каким-либо клиническим центром, специалистом, непосредственно оказывающим медицинскую помощь, и ее этапом, географическими, экономическими и социальными особенностями изучаемого контингента пациентов.

Причиной тому послужили следующие факторы:

1. настоящее исследование является многоцентровым;
2. исследование затронуло клинические центры различных регионов РФ и представителей каждого из слоев их населения;
3. анализом охвачены все этапы медицинской помощи, оказанной включенным в исследование пациентам.

Независимыми предикторами госпитальной летальности, определяющими стратификацию риска при оказании медицинской помощи пациентам с ЛОР-ассоциированными гнойными ВЧО, стали:

1. Пациент-ассоциированные предикторы.

   1.1 Фоновая инфекционная патология в виде ОРВИ, вирусных гепатитов, ВИЧ-инфекции, туберкулеза легких.

   1.2 Присутствие в анамнезе ранее перенесенной нейротравмы.

   1.3 Степень выраженности органной дисфункции у пациентов, нарушение сознания, ССВР, интегрально оцененные с помощью шкал SOFA, APACHE II, шкалы комы Глазго, а также посредством определения сывороточной концентрации прокальцитонина.

2. Лечебно-диагностические предикторы.

2.1 Факт проведения и длительность стационарного лечения в районных и городских непрофильных ЛПУ при неустановленном ЛОР-диагнозе.

2.2 Необходимость проведения пациентам реанимационного пособия при поступлении в МСС.

2.3 Объем и метод хирургического лечения в условиях МСС: экстренное выполнение санации очага инфекции ЛОР-органов, метод санации внутричерепного гнойного очага инфекции.

2.4 Состав антибактериальной терапии на различных этапах лечения.

2.5 Наличие профильной специализации ОРИТ, осуществляющих интенсивную терапию пациентам с выраженной органной дисфункцией, и длительность проводимой им аппаратной поддержки дыхания.

Состав выявленных предикторов позволяет сделать вывод о необходимости оказания пациентам с гнойно-воспалительными ото- и риносинусогенными ВЧО профильной комплексной специализированной междисциплинарной медицинской помощи в соответствующих этим требованиям ЛПУ в кратчайшие сроки от начала заболевания. Особенно это касается пациентов с подтвержденными дополнительными факторами риска в виде перенесенной нейротравмы, фоновыми инфекционными заболеваниями, ССВР и признаками органной дисфункции. В целях упрощения и ускорения постановки диагноза ВЧО и тем самым оптимизации тактики оказания медицинской помощи могут быть использованы ранее выявленные клинико-анамнестические предикторы ЛОР-ассоциированного инфекционного повреждения головного мозга, представленные в разделе 3.1.

3.5 Предикторы инвалидизации пациентов с отогенными и риносинусогенными гнойно-воспалительными внутричерепными осложнениями

Стойкая инвалидизация пациентов с ЛОР-ассоциированными гнойно-воспалительными ВЧО за счет постоянного неврологического дефицита, соответствующая показателю 3–6 баллов по расширенной шкале исходов Глазго, выявлена у 62

(20,5 %) человек из всех включенных в исследование пациентов и у 24,1 % – среди выживших. С легкими и умеренными остаточными явлениями перенесенного заболевания (6 баллов) закончилось лечение 31 (10,2 %) больного. Тяжелыми остаточными неврологическими проявлениями заболевания (3–5 баллов) характеризовался исход заболевания у 31 (10,2 %) пациента, из них одна больная была переведена в ОРИТ по месту жительства в вегетативном состоянии.

Анализ инвалидизации всех обследованных пациентов был схож с таковым для госпитальной летальности и основан на выявлении предикторов реализации данной конечной точки. Был проанализирован комплекс клинических факторов, включающих возрастные, гендерные, социальные, нозологические характеристики пациентов с ЛОР-ассоциированными гнойно-воспалительными ВЧО и их объективный статус, технологии, средства и тактику оказанной им помощи на этапах медицинской эвакуации и в МСС. С учетом существующих различий материально-технического, кадрового обеспечения и лечебно-диагностических возможностей этих этапов предикторы данной разновидности неблагоприятного исхода были определены для каждого из них в отдельности. Построенные в этой связи логистические регрессионные модели по результатам ROC-анализа отличались высокой прогностической способностью, были хорошо откалиброваны и согласовывались с реальными данными по критерию Hosmer – Lemeshow. Детальная информация о включенных в анализ факторах, подтвержденных предикторах первичной конечной точки и их прогностической значимости представлена в таблицах 3.11–3.15.

3.5.1 Предикторы инвалидизации пациентов с отогенными и риносинусогенными гнойно-воспалительными внутричерепными осложнениями до поступления в многопрофильный специализированный стационар

Клинические факторы, присутствовавшие на этапах эвакуации в МСС, а также результаты первичной статистической проверки их влияния на инвалидизацию пациентов с гнойно-воспалительными ЛОР-ассоциированными ВЧО за счет постоянного неврологического дефицита представлены в таблице 3.11.

Таблица 3.11 – Результаты первичной индивидуальной статистической оценки влияния на инвалидизацию пациентов с отогенными и риносинусогенными ВЧО клинических факторов на этапе оказания медицинской помощи вне МСС

Фактор (параметр)	Общее количество выживших пациентов, % / M ± SD	Количество пациентов без ПНД, % / M ± SD	Количество пациентов с ПНД, % / M ± SD	P[1]
Общее количество пациентов	257 (100)	195 (75,9)	62 (24,1)	–
Возрастная, гендерная и социальная характеристики пациентов				
Возраст, лет	39,2 ±17,2	37,7 ± 16,9	38,3 ± 15,4	0,764
Мужчины	171 (66,5)	130 (50,6)	41 (16,5)	0,938
Женщины	86 (33,5)	65 (25,3)	21 (8,2)	
Жители сельской местности	183 (71,2)	138 (53,7)	45 (17,5)	0,784
Расстояние от места жительства пациента до МСС, км	157 ± 202	148,3 ± 183,2	188,8 ± 263,7	0,176
Социально незащищенные	164 (63,8)	128 (49,8)	36 (14,0)	0,280
Асоциальный образ жизни	35 (13,6)	21 (8,2)	14 (5,4)	0,018
Характеристика ЛОР-патологии				
Острый средний отит	77 (30,0)	63 (24,5)	14 (5,4)	0,145
Перфоративный острый отит	27 (10,5)	21 (8,2)	6 (2,3)	0,274
Неперфоративный острый отит	45 (17,5)	37 (14,4)	8 (3,1)	0,273
Хронический средний отит	93 (36,2)	72 (28,0)	21 (8,2)	0,663
Хронический средний отит с холестеатомой	65 (25,3)	46 (17,9)	19 (7,4)	0,266
Острый синусит	68 (26,5)	52 (20,2)	16 (6,2)	0,894
Хронический синусит	37 (14,4)	23 (8,9)	14 (5,4)	0,035
Сочетанное поражение уха и ОНП	19 (7,4)	15 (5,8)	4 (1,6)	0,745
Полисинусит	74 (20,6)	53 (12,4)	21 (8,2)	0,093
Пансинусит	31 (12,1)	21 (8,2)	10 (3,9)	0,311
Гнойные заболевания наружного носа	4 (1,6)	2 (0,8)	2 (0,8)	0,223
Клинические данные объективного осмотра пациентов				
Локальные гнойные осложнения (отек, инфильтрация, периостит, поднадкостничный абсцесс, флегмона, тромбофлебит)	170 (66,1)	123 (47,9)	47 (18,3)	0,065
Признаки гнойного поражения глазницы	38 (14,8)	22 (8,6)	16 (6,2)	0,005
Психомоторное возбуждение	44 (17,1)	32 (12,5)	12 (4,7)	0,594
Судорожный синдром	30 (11,7)	21 (8,2)	9 (3,5)	0,424
Менингеальная симптоматика	253 (98,4)	191 (74,3)	62 (24,1)	0,256
Очаговая мозговая симптоматика	170 (66,1)	123 (47,9)	47 (18,3)	0,065
Признаки внутричерепной гипертензии при офтальмоскопии	164 (63,8)	123 (47,9)	41 (16,0)	0,663
Шкала Глазго (баллы)	12,7 ± 2,8	12,9 ± 2,75	12,2 ± 3,05	0,067
Шкала SOFA (баллы)	3,1 ± 3,0	2,1 ± 2,0	2,5 ± 2,25	0,188
Шкала APACHE II (баллы)	8,78 ± 7,93	6,45 ± 5,8	8,0 ± 6,7	0,072

Фактор (параметр)	Общее количество выживших пациентов, % / M ± SD	Количество пациентов без ПНД, % / M ± SD	Количество пациентов с ПНД, % / M ± SD	P[1]
Данные анамнеза и коморбидность				
Длительность заболевания до врачебного осмотра, сут	12,3 ± 12,0	12,9 ± 2,75	12,2 ± 3,05	0,137
Диспансеризация по поводу хронического ЛОР-заболевания	65 (25,3)	54 (21,0)	11 (4,3)	0,116
ЛОР-операции в анамнезе	28 (10,9)	22 (8,6)	2 (2,3)	0,724
Наличие сопутствующей патологии[2]	172 (66,9)	129 (50,2)	43 (16,7)	0,640
Фоновые инфекции[3]	96 (37,4)	75 (29,2)	21 (8,2)	0,515
Нейротравма в анамнезе	32 (12,5)	23 (8,9)	5 (3,5)	0,572
Переохлаждение	56 (21,8)	47 (18,3)	9 (3,5)	0,111
Лечебно-диагностические факторы				
Амбулаторное лечение у ЛОР-врача на момент ВЧО	94 (36,6)	72 (37,7)	22 (8,6)	0,838
Стационарное лечение в районных и городских непрофильных ЛПУ	139 (54,1)	97 (37,7)	42 (16,4)	0,013
Экстренная эвакуация в МСС	118 (45,9)	98 (38,1)	20 (7,8)	
Длительность лечения до поступления в МСС, сут	3,8 ± 2,85	3,7 ± 2,3	4,3 ± 3,9	0,057
Осмотр ЛОР-врачом до госпитализации в МСС	121 (47,1)	97 (37,7)	24 (9,3)	0,129
Осмотр неврологом до госпитализации в МСС	102 (39,7)	75 (29,2)	27 (10,5)	0,476
Люмбальная пункция	61 (23,7)	43 (16,7)	18 (7,8)	0,260
Хирургическое лечение до поступления в МСС	33 (12,8)	23 (8,9)	10 (3,9)	0,376
Антибактериальная терапия до поступления в МСС	121 (47,1)	90 (35,0)	31 (12,1	0,597
Антибактериальная терапия препаратами с низкой противомикробной активностью[4]	52 (20,2)	35 (13,6)	17 (6,6)	0,106
Антибактериальная терапия препаратами с высокой противомикробной активностью[5]	69 (26,8)	55 (21,4)	14 (5,4)	0,384
Установление ЛОР-диагноза до госпитализации в МСС	125 (48,6)	102 (39,7)	23 (8,9)	0,037

[1]Критический уровень значимости для критерия χ^2 Pearson (95 %-ный ДИ).

[2]Заболевания ССС, органов дыхания, ЖКТ, соединительной ткани; анемии; СД; состояния, связанные с беременностью; фоновые инфекции.

[3]ОРВИ, вирусные гепатиты, ВИЧ-инфекция, туберкулез легких.

[4]Природные и полусинтетические пенициллины, цефалоспорины I–II поколений, фторхинолоны, тетрациклины, макролиды.

[5]Цефалоспорины III–V поколений, цефоперазон+сульбактам, гликопептиды, аминогликозиды, карбапенемы, оксазолидиноны.

Статистически подтвержденными предикторами инвалидизации пациентов с ото- и риносинусогенными гнойно-воспалительными ВЧО при оказании им медицинской помощи на этапах эвакуации в МСС по результатам множественного логистического регрессионного анализа являлись:

- их асоциальный образ жизни, статистически значимо увеличивающий вероятность инвалидизации в 2,88 раза (P = 0,022);
- отдаление места жительства пациентов от МСС на каждые 100 км, статистически значимо увеличивающее вероятность инвалидизации при развитии ЛОР-ассоциированного ВЧО на 20,5 % (ОШ = 1,205; P = 0,023);
- хроническая ЛОР-патология в виде хронического синусита и хронического отита с холестеатомным процессом, статистически значимо увеличивающая вероятность инвалидизации этих пациентов при развитии ВЧО в 2,8 (P = 0,022) и 3,49 раза (P = 0,002) соответственно;
- наличие глазничных гнойно-воспалительных осложнений, статистически значимо увеличивающее вероятность инвалидизации пациентов в 3,29 раза (P = 0,006);
- наличие у пациентов с ЛОР-ассоциированными ВЧО очаговой мозговой симптоматики при поступлении в МСС, статистически значимо увеличивающее вероятность инвалидизации пациентов в 3,81 раза (P = 0,008);
- стационарное лечение пациентов с ЛОР-ассоциированными ВЧО в районных и городских непрофильных ЛПУ до эвакуации в МСС, статистически значимо увеличивающее вероятность их инвалидизации вследствие основного заболевания в 2,055 раза (P = 0,045);
- длительность лечения пациентов с ото- и риносинусогенными ВЧО вне МСС с каждым днем, статистически значимо увеличивала вероятность их инвалидизации на 15,5 % (ОШ = 1,155; P < 0,001);
- проведение пациентам на этапах эвакуации в МСС антибактериальной терапии препаратами с высокой противомикробной активностью относительно возбу-

дителей ЛОР-ассоциированных ВЧО (цефалоспоринами III–V поколений, гликопептидами – ванкомицином, тейкопланином; аминогликозидами – амикацином; карбапенемами или линезолидом), статистически значимо снижающее вероятность их инвалидизации вследствие ЛОР-ассоциированных гнойно-воспалительных ВЧО на 75 % (ОШ = 0,25; Р = 0,006);

- установление данным пациентам ЛОР-диагноза до госпитализации в МСС, статистически значимо снижающее вероятность их инвалидизации вследствие ВЧО на 61 % (ОШ = 0,39; Р = 0,013) (Таблица 3.12).

Таблица 3.12 – Результаты множественного логистического регрессионного анализа предикторов инвалидизации пациентов с отогенными и риносинусогенными ВЧО на этапах эвакуации в МСС

Фактор (параметр)	ОШ	95 %-ный ДИ		Р
Качественные предикторы				
Асоциальный образ жизни пациента	2,88	1,17	7,08	0,022
Хронический синусит	2,80	1,16	6,77	0,022
Хронический отит с холестеатомой	3,49	1,59	7,68	0,002
Глазничные гнойные осложнения	3,29	1,40	7,73	0,006
Очаговая мозговая симптоматика	3,81	1,36	10,66	0,008
Стационарное лечение в районных и городских непрофильных ЛПУ	2,05	1,05	4,64	0,045
Антибактериальная терапия препаратами с высокой противомикробной активностью[1]	0,25	0,09	0,68	0,006
Установление ЛОР-диагноза до госпитализации в МСС	0,93	0,19	0,82	0,013
Количественные предикторы				
Расстояние от места жительства до МСС (100 км)	1,205	1,03	1,42	0,023
Длительность лечения до МСС, сут	1,155	1,07	1,07	<0,001
Оценка качества модели				
Критерий Hosmer – Lemeshow	χ^2 = 11,14; df – 8			0,194
Чувствительность	93,8 %			
Специфичность	51,3 %			
Модель предсказывает правильно	81,4 %			

[1]Цефалоспорины III–V поколений, цефоперазон+сульбактам, гликопептиды, аминогликозиды, карбапенемы, оксазолидиноны.

3.5.2 Предикторы инвалидизации пациентов с отогенными и риносинусогенными гнойно-воспалительными внутричерепными осложнениями в многопрофильном специализированном стационаре

Клинические факторы этапа лечения пациентов с ЛОР-ассоциированными гнойно-воспалительными ВЧО в МСС и результаты первичной статистической проверки их влияния на развитие инвалидизации пациентов представлены в таблице 3.13.

Таблица 3.13 – Результаты первичной индивидуальной статистической оценки влияния на инвалидизацию пациентов с ото- и риносинусогенными ВЧО клинических факторов на этапе оказания медицинской помощи в МСС

Фактор (параметр)	Количество выживших пациентов, % / M ± SD	Количество пациентов без ПНД, % / M ± SD	Количество пациентов с ПНД, % / M ± SD	P[1]
Общее количество пациентов	257 (100)	195 (75,9)	62 (24,1)	–
Возрастная, гендерная и социальная характеристики пациентов				
Возраст, лет	39,2 ±17,2	37,7 ± 16,9	38,3 ± 15,4	0,764
Мужчины	171 (66,5)	130 (50,6)	41 (16,5)	0,938
Женщины	86 (33,5)	65 (25,3)	21 (8,2)	
Жители сельской местности	183 (71,2)	138 (53,7)	45 (17,5)	0,784
Расстояние от места жительства пациента до МСС, км	157 ± 202	148,3 ± 183,2	188,8 ± 263,7	0,176
Социально незащищенные	164 (63,8)	128 (49,8)	36 (14,0)	0,280
Асоциальный образ жизни	35 (13,6)	21 (8,2)	14 (5,4)	0,018
Характеристика ЛОР-патологии				
Острый средний отит	77 (30,0)	63 (24,5)	14 (5,4)	0,145
Перфоративный острый отит	27 (10,5)	21 (8,2)	6 (2,3)	0,274
Неперфоративный острый отит	45 (17,5)	37 (14,4)	8 (3,1)	0,273
Хронический средний отит	93 (36,2)	72 (28,0)	21 (8,2)	0,663
Хронический средний отит с холестеатомой	65 (25,3)	46 (17,9)	19 (7,4)	0,266
Острый синусит	68 (26,5)	52 (20,2)	16 (6,2)	0,894
Хронический синусит	37 (14,4)	23 (8,9)	14 (5,4)	0,035
Сочетанное поражение уха и ОНП	19 (7,4)	15 (5,8)	4 (1,6)	0,745
Полисинусит	74 (20,6)	53 (12,4)	21 (8,2)	0,093
Пансинусит	31 (12,1)	21 (8,2)	10 (3,9)	0,311
Гнойные заболевания наружного носа	4 (1,6)	2 (0,8)	2 (0,8)	0,223
Характеристика ВЧО				
Отогенные ВЧО	150 (58,4)	119 (46,3)	31 (12,1)	0,164
Риносинусогенные ВЧО	88 (34,2)	61 (23,7)	27 (105)	0,092
ВЧО смешанного генеза	19 (7,4)	15 (5,8)	4 (1,6)	0,241

Фактор (параметр)	Количество выживших пациентов, % / M ± SD	Количество пациентов без ПНД, % / M ± SD	Количество пациентов с ПНД, % / M ± SD	P[1]
ВЧО с инфекционным повреждением головного мозга	135 (52,5)	92 (35,8)	43 (16,7)	0,067
Супратенториальные ВЧО	98 (38,1)	69 (26,8)	29 (11,3)	0,238
Субтенториальные ВЧО	28 (10,9)	19 (7,4)	9 (3,5)	
Смешанные ВЧО	9 (3,5)	4 (1,6)	5 (1,9)	
Наличие инфекционной деструкции ЛОР-органов, распространяющейся до ТМО	198 (77,0)	152 (59,1)	46 (17,9)	0,540
Эпи- и субдуральные абсцессы	65 (25,3)	52 (20,2)	13 (5,1)	0,369
Энцефалит	48 (18,7)	31 (12,1)	17 (6,6)	0,043
Мозговые абсцессы	53 (20,6)	33 (12,8)	20 (7,8)	0,009
Кровоизлияние в головной мозг	4 (1,6)	2 (0,8)	2 (0,8)	0,223
Инфекционный тромбоз мозговых венозных синусов	27 (10,5)	13 (5,1)	15 (5,4)	< 0,001
Множественное поражение головного мозга	57 (22,2)	31 (12,1)	26 (10,1)	< 0,001
Сочетанное поражение головного мозга	44 (17,1)	29 (4,3)	15 (5,8)	0,090
Данные объективного осмотра пациентов при поступлении, лабораторные данные				
Локальные гнойные осложнения (отек, инфильтрация, периостит, поднадкостничный абсцесс, флегмона, тромбофлебит)	170 (66,1)	123 (47,9)	47 (18,3)	0,065
Признаки гнойного поражения глазницы	38 (14,8)	22 (8,6)	16 (6,2)	0,005
Психомоторное возбуждение	44 (17,1)	32 (12,5)	12 (4,7)	0,594
Судорожный синдром	30 (11,7)	21 (8,2)	9 (3,5)	0,424
Менингеальная симптоматика	253 (98,4)	191 (74,3)	62 (24,1)	0,256
Очаговая мозговая симптоматика	170 (66,1)	123 (47,9)	47 (18,3)	0,065
Признаки внутричерепной гипертензии при офтальмоскопии	164 (63,8)	123 (47,9)	41 (16,0)	0,663
Шкала Глазго, баллы	12,7 ± 2,8	12,9 ± 2,75	12,2 ± 3,05	0,067
Шкала SOFA, баллы	3,1 ± 3,0	2,1 ± 2,0	2,5 ± 2,25	0,188
Шкала APACHE II, баллы	8,78 ± 7,93	6,45 ± 5,8	8,0 ± 6,7	0,072
Уровень прокальцитонина плазмы крови, нг/мл	2,2 ± 2,0	2,2 ± 1,9	2,5 ± 2,2	0,480
Данные анамнеза и коморбидность				
ЛОР-операции в анамнезе	28 (10,9)	22 (8,6)	2 (2,3)	0,724
Наличие сопутствующей патологии[2]	172 (66,9)	129 (50,2)	43 (16,7)	0,640
Фоновые инфекции[3]	96 (37,4)	75 (29,2)	21 (8,2)	0,515
Нейротравма в анамнезе	32 (12,5)	23 (8,9)	5 (3,5)	0,572
Переохлаждение	56 (21,8)	47 (18,3)	9 (3,5)	0,111
Длительность заболевания до поступления в МСС, сут	15,4 ± 14,3	14,5 ± 13,9	15,1 ± 14,5	0,783

Фактор (параметр)	Количество выживших пациентов, % / M ± SD	Количество пациентов без ПНД, % / M ± SD	Количество пациентов с ПНД, % / M ± SD	P[1]
Длительность лечения до поступления в МСС, сут	3,8 ± 2,85	3,7 ± 2,3	4,3 ± 3,9	0,057
Лечебно-диагностические факторы				
Реанимационные пособия при поступлении в МСС[4]	47 (18,3)	30 (11,7)	17 (6,6)	0,389
Хирургическое лечение в МСС	252 (98,1)	193 (75,1)	59 (23,0)	0,553
Количество операций на этапе лечения в спец. стационаре: • 1 операция • 2 операции • более 2 операций	 148 (56,8) 76 (24,6) 35 (13,6)	 118 (45,9) 53 (20,6) 24 (9,3)	 28 (10,9) 23 (8,9) 11 (4,3)	 0,110 0,036 0,142
ЛОР-операции	244 (94,9)	187 (72,8)	57 (22,1)	0,296
Экстраназальная хирургия околоносовых пазух	63 (24,5)	46 (17,5)	17 (6,6)	0,017
Эндоскопическая эндоназальная полисинусотомия	24 (9,3)	16 (6,2)	8 (3,1)	0,759
Комбинированная хирургия околоносовых пазух	11 (4,3)	8 (3,1)	3 (1,2)	0,759
Внутричерепные вмешательства при ЛОР-операции	75 (29,2)	53 (20,6)	22 (8,6)	0,805
Поисковая пункция головного мозга	44 (17,1)	26 (10,1)	18 (7,0)	0,005
Нейрохирургическая санация внутричерепного гнойного очага	45 (17,5)	35 (13,6)	10 (3,9)	0,426
Нейрохирургические операции с применением нейронавигации и стереотаксиса	26 (10,1)	21 (8,2)	5 (1,9)	0,531
Антибактериальная терапия препаратами с низкой противомикробной активностью[5]	120 (46,7)	91 (35,4)	29 (11,3)	0,039
Антибактериальная терапия препаратами с высокой противомикробной активностью[6]	137 (53,3)	104 (40,5)	33 (12,8)	
Моно-антибактериальная терапия	51 (19,8)	42 (16,3)	9 (3,5)	0,576
Комбинированная антибактериальная терапия	206 (80,2)	153 (59,6)	53 (20,6)	
Внутриартериальная перфузия антибиотиков	53 (20,6)	44 (17,1)	9 (3,5)	0,167
Эндолюмбальное введение антибиотиков	38 (14,8)	22 (8,6)	16 (6,2)	0,015
Лечение в ОРИТ гнойно-септического центра	53 (20,6)	44 (17,1)	9 (3,5)	0,016
Лечение в ОРИТ общего профиля	78 (30,4)	55 (21,4)	23 (8,9)	
Срок пребывания в ОРИТ, сут	5,6 ± 5,3	5,1 ± 4,3	6,4 ± 6,1	0,073

Фактор (параметр)	Количество выживших пациентов, % / M ± SD	Количество пациентов без ПНД, % / M ± SD	Количество пациентов с ПНД, % / M ± SD	P[1]
Длительность ИВЛ, сут	2,4 ± 4,1	1,6 ± 2,8	2,4 ± 3,7	0,099
Реабилитационные мероприятия	104 (40,5)	84 (32,7)	20 (7,8)	0,003
Срок пребывания в МСС, сут	26,9 ± 8,9	26,1 ± 8,5	29,7 ± 9,7	0,550

[1]Критический уровень значимости для критерия χ^2 Pearson (95 %-ный ДИ).
[2]Заболевания ССС, органов дыхания, ЖКТ, соединительной ткани; анемии; СД; состояния, связанные с беременностью; фоновые инфекции.
[3]ОРВИ, вирусные гепатиты, ВИЧ-инфекция, туберкулез легких.
[4]Природные и полусинтетические пенициллины, цефалоспорины I–II поколений, фторхинолоны, тетрациклины, макролиды.
[5]Цефалоспорины III–V поколений, цефоперазон+сульбактам, гликопептиды (ванкомицин, тейкопланин), аминогликозиды (амикацин), карбапенемы (имипенем, меропенем), оксазолидиноны (линезолид).
[6]Инотропная, вазопрессорная поддержка; ИВЛ; экстракорпоральная гемокоррекция.

Статистически подтвержденными предикторами инвалидизации пациентов с ото- и риносинусогенными гнойно-воспалительными ВЧО при оказании им медицинской помощи в условиях МСС по результатам множественного логистического регрессионного анализа являлись:

- наличие глазничных осложнений статистически, значимо увеличивающее вероятность инвалидизации пациентов в 4,4 раза (P = 0,020);
- наличие у пациентов инфекционного синус-тромбоза, статистически значимо увеличивающее вероятность инвалидизации пациентов в 4 раза (P = 0,011), множественных ВЧО – в 2,59 раза (P=0,029).
- выполнение в условиях МСС экстренного оперативного лечения ЛОР-заболевания, статистически значимо снижающее вероятность инвалидизации пациентов на 87 % (ОШ = 0,13; P = 0,033);
- проведение поисковых диагностических пункций головного мозга, статистически значимо увеличивающее вероятность остаточного ПНД в 3,85 раза (P = 0,003);
- проведение в МСС антибактериальной терапии с внутриартериальной и эндолюмбальной доставкой препарата, статистически значимо снижающее вероятность инвалидизации пациентов на 73 % (ОШ = 0,27; P = 0,011) и 78 % (ОШ = 0,22; P = 0,001) соответственно;

- длительность пребывания пациентов в стационаре, с каждым днем статистически значимо увеличивающая вероятность остаточного ПНД на 5 % (ОШ = 1,05; Р = 0,035) (Таблица 3.14).

Таблица 3.14 – Результаты множественного логистического регрессионного анализа предикторов инвалидизации пациентов с ото- и риносинусогенными ВЧО на этапе лечения в МСС

Фактор (параметр)	ОШ	95 %-ный ДИ		Р
Качественные предикторы				
Глазничные осложнения	4,4	1,035	18,47	0,020
ВЧО с инфекционным повреждением головного мозга	2,74	1,14	6,57	0,024
Инфекционный синус-тромбоз	4,0	1,38	11,63	0,011
Множественное поражение головного мозга	2,59	1,10	6,095	0,029
Хирургическое лечение в МСС	0,08	0,01	0,58	0,012
Поисковые пункции головного мозга	3,85	1,60	9,28	0,003
Внутриартериальная перфузия антибиотиков	0,27	0,01	0,74	0,011
Эндолюмбальное введение антибиотиков	0,22	0,09	0,56	0,001
Реабилитационные мероприятия	0,115	0,03	0,475	0,003
Количественные предикторы				
Длительность пребывания в стационаре, сут	1,05	0,003	1,09	0,035
Оценка качества модели				
Критерий Hosmer – Lemeshow	χ^2 = 7,53; df – 8			0,480
Чувствительность	93,9 %			
Специфичность	53,2 %			
Модель предсказывает правильно	81,3 %			

3.5.3 Оценка прогностической способности предикторов инвалидизации пациентов с отогенными и риносинусогенными гнойно-воспалительными внутричерепными осложнениями

Оценка прогностической способности выявленных предикторов инвалидизации пациентов с ото- и риносинусогенными гнойно-воспалительными ВЧО на различных уровнях оказания им медицинской помощи проводилась посредством анализа операционных характеристических кривых (ROC-анализа) каждого из предикторов относительно первичной конечной точки исследования. Результаты его представлены в таблице 3.15.

Анализ ROC-кривых продемонстрировал, что среди предикторов инвалидизации пациентов с ото- и риносинусогенными гнойно-воспалительными ВЧО действительной негативной прогностической способностью обладали (Таблица 3.15):

множественный характер гнойно-воспалительных ЛОР-ассоциированных ВЧО (Р = 0,002); стационарное лечение данной категории больных в непрофильных районных и городских ЛПУ (Р = 0,033) и его длительность (Р = 0,038); длительность пребывания их в стационаре (Р = 0,012).

Таблица 3.15 – Результаты ROC-анализа предикторов инвалидизации пациентов с ото- и риносинусогенными гнойно-воспалительными ВЧО

Фактор (параметр)	Интервал площади под ROC-кривой	95 %-ный ДИ		Р
Качественные предикторы				
Асоциальный образ жизни пациента	0,559	0,474	0,644	0,161
Хронический синусит	0,554	0,464	0,639	0,201
Хронический отит с холестеатомой	0,535	0,451	0,619	0,403
Глазничные гнойные осложнения	0,573	0,487	0,658	0,085
ВЧО с инфекционным повреждением головного мозга	0,472	0,390	0,553	0,499
Инфекционный синус-тромбоз	0,580	0,493	0,666	0,044
Множественное поражение головного мозга	0,630	0,546	0,715	0,002
Очаговая мозговая симптоматика	0,547	0,461	0,632	0,266
Стационарное лечение в районных и городских непрофильных ЛПУ	0,410	0,330	0,490	0,033
Антибактериальная терапия препаратами с высокой противомикробной активностью	0,472	0,391	0,553	0,186
Установление ЛОР-диагноза до госпитализации в МСС	0,424	0,343	0,505	0,071
Хирургическое лечение в МСС	0,481	0,397	0,565	0,651
Выполнение поисковой пункции головного мозга	0,578	0,493	0,664	0,063
Внутриартериальная инфузия антибиотиков	0,460	0,380	0,540	0,340
Эндолюмбальное введение антибиотиков	0,573	0,487	0,658	0,085
Реабилитационные мероприятия	0,446	0,365	0,527	0,200
Количественные предикторы				
Расстояние от места жительства пациента до МСС, км	0,526	0,442	0,610	0,536
Длительность лечения до МСС, сут	0,588	0,508	0,667	0,038
Длительность пребывания в стационаре	0,606	0,522	0,689	0,012

Таким образом, в результате проведения данного раздела исследования были определены независимые предикторы инвалидизации пациентов с гнойно-воспалительными ото- и риносинусогенными ВЧО, которыми стали:

1. Пациент-ассоциированные предикторы.

1.1 Асоциальный образ жизни пациента.

1.2 Хроническая патология ЛОР-органов (хронический синусит и хронический отит с холестеатомой).

1.3 Значительная отдаленность специализированных многопрофильных ЛПУ от места жительства пациентов.

1.4 Глазничные гнойно-воспалительные осложнения.

1.5 Инфекционное ото- и / или риносинусогенное повреждение головного мозга, в том числе множественные формы ВЧО, тромбоз венозных синусов ТМО; развитие очаговой мозговой симптоматики.

2. Лечебно-диагностические предикторы.

2.1 Факт проведения и длительность стационарного лечения в районных и городских непрофильных ЛПУ при неустановленном ЛОР-диагнозе.

2.2 Объем и метод хирургического лечения в условиях МСС: экстренное выполнение санации очага инфекции ЛОР-органов, метод санации внутричерепного гнойного очага инфекции.

2.3 Состав антибактериальной терапии на различных этапах лечения пациентов и способы ее доставки.

2.4 Проведение реабилитационных мероприятий.

2.5 Длительность пребывания пациентов в стационаре.

Состав выявленных предикторов вторичной конечной точки исследования дополнительно подтверждает необходимость оказания пациентам профильной комплексной специализированной междисциплинарной медицинской помощи в кратчайшие сроки от начала заболевания. В особенности это касается асоциальных пациентов с подтвержденными дополнительными факторами риска в виде хронической ЛОР-патологии, глазничных осложнений и отдаленности МСС от места их проживания. В целях упрощения и ускорения постановки первичного диагноза ВЧО, оптимизации тактики оказания медицинской помощи целесообразным является использование клинико-анамнестических предикторов ЛОР-ассоциированного инфекционного повреждения головного мозга, представленных в разделе 3.1.

Таким образом, полученные результаты клинического исследования позволили уточнить этиологическую характеристику и инструменты верификации диагноза отогенных и риносинусогенных гнойно-воспалительных ВЧО, определить факторы, оказывающие влияние на исход лечения данной сложной категории пациентов на различных этапах оказания медицинской помощи.

Указанные клинические факторы с негативным воздействием на непосредственный результат лечения в основном опирались на увеличение времени от момента появления симптомов внутричерепных ЛОР-ассоциированных осложнений до проведения профильного хирургического лечения и начала интенсивной терапии, что приводило к прогрессированию гнойно-воспалительного поражения головного мозга, развитию сепсиса, тяжелого состояния больного, ухудшало прогноз и исход лечения. Предикторы же с позитивным влиянием на исход заболевания включали клинические аспекты, характеризующие тактику и методику оказания данным больным специализированной медицинской помощи.

Проведенный анализ также продемонстрировал позитивное прогностическое влияние комплексного, междисциплинарного подхода к лечению пациентов с ото- и риносинусогенными гнойно-воспалительными ВЧО с объединением диагностических и лечебных возможностей специалистов разного профиля, современных методов анализа состояния больного и прогноза течения заболевания, активной хирургической тактики, направленной на санацию очаговых инфекционных процессов ЛОР-органов, дифференцированного подхода в хирургии гнойно-воспалительных внутричерепных заболеваний, этиотропной антибактериальной терапии и реабилитационных мероприятий.

С учетом всей полученной информации были сформированы концепция комплексного подхода и алгоритм диагностики и лечения больных с ЛОР-ассоциированными гнойно-воспалительными ВЧО на каждом из этапов медицинской помощи.

ГЛАВА 4. КОНЦЕПЦИЯ КОМПЛЕКСНОГО ПОДХОДА К ДИАГНОСТИКЕ И ЛЕЧЕНИЮ БОЛЬНЫХ С ОТОГЕННЫМИ И РИНОСИНУСОГЕННЫМИ ГНОЙНО-ВОСПАЛИТЕЛЬНЫМИ ВНУТРИЧЕРЕПНЫМИ ОСЛОЖНЕНИЯМИ В СОВРЕМЕННЫХ УСЛОВИЯХ

4.1 Характеристика алгоритма оказания медицинской помощи

Основываясь на результатах детального статистического анализа материалов многоцентрового клинического исследования, выявленных предикторах отогенного и риносинусогенного инфекционного повреждения головного мозга, характерных признаках интракраниального распространения инфекционного процесса с использованием современных методов лучевой диагностики, данных бактериологических исследований, пациент-ассоциированных и лечебно-диагностических предикторах госпитальной летальности и инвалидизации, сформирована концепция комплексного междисциплинарного подхода к оказанию медицинской помощи больным с отогенными и риносинусогенными гнойно-воспалительными ВЧО.

Разработан единый тактический алгоритм, являющийся основой лечебно-диагностического процесса на всех этапах оказания медицинской помощи больным с отогенными и риносинусогенными гнойно-воспалительными ВЧО.

Схематичное изображение дифференциально-диагностического, лечебно-тактического алгоритма представлено на рисунке 4.1.

Базовые дифференциально-диагностические критерии для постановки первичного диагноза ото- и риносинусогенного гнойно-воспалительного ВЧО на этапе первичной медицинской помощи

I группа
Оториноларингологические
– ЛОР-заболевание в анамнезе
– ЛОР-операции в анамнезе
– Лицевые боли, ринорея, оторея
– Боли в ухе, заушной области
– Локальные гнойные осложнения синусита, отита*
– Глазничные гнойные осложнения*
– Клиническая картина синусита, отита, мастоидита, фурункула, карбункула носа*
– Рентгенологические данные, подтверждающие воспалительное поражение ЛОР-органов*

II группа
Неврологические
1. Нейротравма в анамнезе
2. Общемозговые симптомы:
– интенсивные головные боли
– тошнота, рвота
– головокружение несистемного характера
3. Менингеальный синдром
4. Очаговая неврологическая симптоматика*
5. Быстро прогрессирующее нарушение сознания
6. Психомоторное возбуждение
7. Судорожный синдром
8. Признаки внутричерепной гипертензии при офтальмоскопии*

III группа
Общеклинические
1. Признаки органной дисфункции*:
– SOFA ≥ 1, APACHE II ≥ 2
2. ССВР* (два признака и более):
– температура ≥ 38 °С или ≤ 36 °С
– ЧСС ≥ 90/мин; ЧДД > 20/мин
– лейкоцитоз >12 × 10^9/л, или < 4×10^9/л, или незрелых форм >10 %
– ПКТ плазмы крови ≥ 0,5 нг/мл
3. Сепсис (SOFA > 1)*
4. Тяжелый сепсис (SOFA > 4)*
5. Септический шок (SOFA>20)*
6. Фоновые инфекции*:
ОРВИ, гепатит, ВИЧ, туберкулез

- Выявление у больного **одного и более** симптомов из каждой базовой клинической группы

и/или

- Выявление у больного **2 предикторов и более** инфекционного повреждения головного мозга

*Предикторы ЛОР-ассоциированного повреждения головного мозга

Первичный диагноз ото- и риносинусогенного гнойно-воспалительного ВЧО

Первичная неотложная помощь:
– Коррекция жизненно важных систем организма
– Начало антибактериальной терапии: цефалоспорины II–V поколений, цефаперазона сульбактам, гликопептиды (ванкомицин, тейкопланин), аминогликозиды (амикацин), карбапенемы (имипенем, меропенем), оксазолидиноны (линезолид)

Экстренная медицинская эвакуация в МСС

Дифференциально-диагностические мероприятия, выполняемые в МСС в течение 2 ч от момента поступления больного

Консультации специалистов:
-Анестезиолога-реаниматолога
-Терапевта
-Оториноларинголога
-Нейрохирурга
-Невролога
-Офтальмолога
-Клинического фармаколога
-Рентгенолога
-Инфекциониста
-Челюстно-лицевого хирурга

Лабораторные исследования:
-Клинический анализ крови
-Биохимический анализ крови, КЩС, газы крови
-Коагулограмма
-ИФА на ВИЧ, гепатиты, RW
-Прокальцитонин плазмы крови
-Анализ ликвора: общий анализ, биохимическое исследование, бактериоскопия, посев ликвора
-Кровь на гемокультуру

Лучевая диагностика:
-Компьютерная томография околоносовых пазух, височных костей; головного мозга: нативный режим, контрастное усиление;
-МРТ головного мозга

Организация врачебного консилиума, верификация клинического диагноза, оценка исходной тяжести общего состояния, стратификация риска оперативного лечения с использованием шкал SOFA и APACHE II, определение тактики ведения больного и прогноза

**Цефалоспорины III–V поколений, цефоперазон+сульбактам, гликопептиды (ванкомицин, тейкопланин), аминогликозиды (амикацин), карбапенемы (имипенем, меропенем), оксазолидиноны (линезолид).

Рисунок 4.1 – Алгоритм оказания медицинской помощи больным с отогенными и риносинусогенными гнойно-воспалительными ВЧО

4.1.1 Тактика и особенности оказания медицинской помощи пациентам с отогенными и риносинусогенными гнойно-воспалительными внутричерепными осложнениями до поступления в многопрофильный специализированный стационар

На первичном медико-санитарном этапе помощь пациентам оказывают в ЛПУ доврачебной и первичной медицинской помощи, во врачебных амбулаториях, участковых и районных поликлиниках врачи-терапевты, врачи общей практики, врачи-специалисты, а также медицинские сотрудники линейных и специализированных бригад скорой медицинской помощи. С учетом объективных трудностей диагностического процесса на данном этапе оказания медицинской помощи в целях его упрощения и ускорения все синдромы изучаемой патологии были распределены на три группы:

I. оториноларингологические;
II. неврологические;
III. общеклинические.

В каждую из групп были включены наиболее патогномоничные признаки заболевания. Для постановки первичного диагноза ото- и / или риносинусогенного гнойно-воспалительного ВЧО необходимо выявление у больного при обследовании одного признака и более из каждой базовой клинической группы. Также для постановки первичного диагноза ЛОР-ассоциированного ВЧО (с инфекционным повреждением головного мозга, развитием неблагоприятного исхода лечения) достаточным является определение у пациента 2 предикторов и более, подробно описанных в разделе 3.1 (Рисунок 4.1).

При подозрении на ото- и / или риносинусогенное гнойно-воспалительное внутричерепное заболевание принимаются все меры для экстренной эвакуации пациента и оказания специализированной помощи в МСС, имеющие в своем составе реанимационное, оториноларингологическое и нейрохирургическое отделения, отделение лучевой диагностики, оснащенное аппаратами КТ- и МРТ- диагностики, и функционирующее в режиме оказания неотложной помощи. Данная задача явля-

ется основной для всех медицинских специалистов, принимающих участие в оказании медицинской помощи больному до момента его поступления к месту основного лечения.

Эвакуацию осуществляют наземным или санитарно-авиационным транспортом в сопровождении врача. В случаях проведения ИВЛ, а также при нарушении сознания больного сопровождает врач-реаниматолог для своевременной оценки изменения его состояния и проведения неотложных лечебных мероприятий. Медицинская бригада, осуществляющая транспортировку больного в многопрофильное ЛПУ, предварительно оповещает его персонал о поступлении больного с указанием предполагаемого времени доставки.

В целях уточнения ЛОР- и нейрохирургического диагнозов необходимым на данном этапе лечения является оказание больному лечебно-консультативной помощи ЛОР-врачом и неврологом. При тяжелом состоянии выполняют неотложные лечебные мероприятия, включающие обеспечение адекватной вентиляции легких и оксигенации, поддержание стабильной системной гемодинамики.

Во всех случаях на первичном уровне оказания медицинской помощи пациентам с ото- и риносинусогенными ВЧО необходимым является начало эмпирической антибактериальной терапии антибактериальными препаратами с подтвержденной в результате исследования высокой антимикробной активностью относительно возбудителей ЛОР-ассоциированных гнойно-воспалительных ВЧО: цефалоспоринами III–V поколений, цефоперазон+сульбактамом, гликопептидами, аминогликозидами, карбапенемами оксазолидинонами.

4.1.2 Тактика и особенности оказания медицинской помощи пациентам с отогенными и риносинусогенными гнойно-воспалительными внутричерепными осложнениями в многопрофильном специализированном стационаре

На специализированном этапе помощь больному оказывается в многопрофильных стационарных условиях. В приемном отделении проводится совместный осмотр дежурным (ответственным) врачом, оториноларингологом и нейрохирур-

гом с оценкой тяжести общего состояния. При обследовании больного в бессознательном состоянии сбор анамнеза осуществляется у сопровождающих лиц, а также при изучении медицинской документации, составленной на предыдущих этапах медицинской эвакуации.

В случае выявления у пациента нарушений витальных функций оказывается неотложное реанимационное пособие с последующим переводом в ОРИТ. Больные, которым реанимационная помощь в виде искусственной (вспомогательной) вентиляции легких была оказана на догоспитальном этапе, сразу госпитализируются в ОРИТ, минуя приемное отделение.

Для оптимизации первичного дифференциального этапа на уровне многопрофильного стационара определены три основные группы неотложных диагностических мероприятий:

– неотложные методы лучевой диагностики;
– базовые лабораторные исследования;
– экстренные консультации специалистов (Рисунок 4.1).

Основу верификации ЛОР- и нейрохирургического диагнозов пациентов с ото- и риносинусогенными гнойно-воспалительными ВЧО составляют КТ- и МРТ-исследования. Больным показано одномоментное выполнение КТ ЛОР-органов (носа и околоносовых пазух, пирамид височной кости и сосцевидного отростка) по стандартной методике и КТ головного мозга как в нативном режиме, так и с контрастированием. МРТ головного мозга как без контраста, так и с контрастированием используют для дифференциальной диагностики церебрита и абсцесса головного мозга с уточнением стадии развития процесса.

Анализ результатов лучевых методов диагностики, выполненной пациентам в рамках настоящего исследования, позволил определить основные признаки, выявляемые при КТ- и МРТ- исследованиях ЛОР-органов и головного мозга, как наиболее характерные симптомы ото- и риносинусогенных гнойно-воспалительных ВЧО.

На КТ выявляются следующие патологические изменения костных структур ОНП, полости носа:

– ремоделирование: тракционная деформация пазухи на фоне плотного (+60 … +80 ед. Н) фиброзного содержимого или растяжение пазухи жидкостным или мягкотканным содержимым, часто сочетающееся с истончением (остеопорозом) стенок;

– деструктивные изменения: снижение плотности костной ткани с формированием дефектов на ограниченных участках с неровными и нечеткими краями, расплавление костных перемычек в клетках решетчатого лабиринта с разрушением крыши, глазничной стенки (бумажной пластинки), дефекты глазничных стенок лобной и верхнечелюстной пазух, а также передней и задней (мозговой) стенок лобных пазух;

– пневмоцефалия: наличие пузырьков воздуха в полости черепа в непосредственной близости к месту деструкции стенки пазухи;

– подкожная эмфизема: наличие пузырьков воздуха в мягких тканях в непосредственной близости к месту деструкции стенки пазухи.

Выполнение КТ- и МРТ-исследований при глазничных и риносинусогенных ВЧО позволяет выявить следующие характерные симптомы:

– диффузное повышение плотности клетчатки глазницы с формированием характерной «ячеистости» строения при орбитальном целлюлите;

– объемное образование орбиты (+25 … +27 ед. Н), располагающееся вдоль медиальной стенки орбиты и имеющее капсулу, накапливающую контрастное вещество (субпериостальный абсцесс);

– зона повышенной плотности (+10 … +15 ед. Н) по задней поверхности глазного яблока, смещающая последнее вперед (ретробульбарный абсцесс);

– диффузное повышение плотности (до +58 ед. Н) и отек клетчатки орбиты, смещение глазного яблока (флегмона орбиты);

– на коронарных МР-томограммах в Т1 взвешенном изображении ретробульбарный и субпериостальный абсцессы орбиты визуализируются как гиперинтенсивные образования, при усилении накапливающие контрастное вещество;

– МР-томограммы орбит в аксиальной проекции показывают расширенные вены глазницы (признаки пещеристого синус-тромбоза) в Т1 взвешенном изображении.

Для КТ- исследования височных костей характерны следующие признаки:

– деструктивные поражения в виде остеопороза, аррозии (кариеса) или полного отсутствия костной ткани в структурах среднего уха и сосцевидного отростка;

– образование обширных полостей деструкции сосцевидного отростка с наличием патологического содержимого (жидкостного и мягкотканного), костных секвестров;

– разрушение кортикального слоя сосцевидного отростка, которое может локализоваться в области наружной, внутренней стенки, верхушки сосцевидного отростка;

– деструктивное поражение пневматизированной верхушки пирамиды височной кости (петрозит), клеточной системы скулового отростка (зигоматицит) и чешуи височной кости с образованием фистулы (сквамит);

– воспалительные инфильтраты, субпериостальные абсцессы мягких тканей;

– деструктивные изменения костных структур височной кости и сосцевидного отростка, находящиеся в непосредственном контакте с внутричерепными структурами: инфекционная деструкция (дефект) крыши барабанной полости (tegmen tympani), крыши сосцевидной пещеры (tegmen antri), разрушение кортикального слоя медиальной стенки сосцевидного отростка;

– пневмоцефалия – визуализация воздуха в полости черепа в зоне деструкции височной кости.

В результате анализа КТ- и МРТ-исследований головного мозга выделены наиболее патогномоничные симптомы, характерные для ото- и риносинусогенных гнойно-воспалительных ВЧО:

– косвенные признаки менингита: при КТ- исследовании – умеренное неравномерное лакунарное расширение субарахноидального и конвекситального пространства от 6 до 12 мм, умеренное расширение желудочковой системы, сильвиевы щели

выражены (подчеркнуты) с участками повышенной плотности +46 ед. Н; слабо выраженное утолщение и неровность контуров ТМО в конвекситальных отделах при нативном исследовании в Т1 взвешенном изображении, на постконтрастных томограммах может определяться умеренно интенсивный диффузно-однородный тип усиления интенсивности МРТ- сигнала от ТМО;

– эпи- и субдуральные абсцессы: при КТ- и МРТ-исследованиях определяются как внемозговые образования пониженной плотности (но выше, чем ликвор) полулунной, линзообразной или чечевицеобразной формы с внутренним смещением границы белого и серого вещества, масс-эффектом – изменением формы желудочков и базальных цистерн; в нативном режиме низкий сигнал Т1, высокий сигнал в режиме Т2, в режиме контрастного усиления – наилучшая визуализация на коронарных и аксиальных срезах;

– энцефалитический очаг при КТ определяется как неправильной формы зона пониженной плотности (17–20 ед. Н) с нечеткими размытыми контурами, неоднородной структуры; в зоне поражения могут присутствовать гиперинтенсивные включения, плотность которых увеличивается при контрастировании; при МРТ зона энцефалитического поражения головного мозга имеет пониженную интенсивность в Т1 взвешенном изображении и гиперинтенсивный сигнал в Т2 взвешенном изображении и FLAIR, при контрастировании интенсивность сигнала повышается;

– абсцесс головного мозга на стадии формирования капсулы при КТ имеет широкую кольцевидную зону накопления контраста, окружающую зону некроза с пониженной плотностью; сформированный абсцесс головного мозга имеет тонкую, гладкую, правильной формы стенку, накапливающую контраст, с центральной частью низкой плотности; вокруг абсцесса определяется зона снижения плотности мозгового вещества (воспалительный отек), смещение срединных структур головного мозга, компримирование желудочков. При МРТ в режиме Т1 взвешенного изображения: центр абсцесса – низкий сигнал, капсула – умеренно гиперинтенсивна, окружающая зона отека – низкий сигнал; при Т2 взвешенном изображении:

центр – изо- или гиперинтенсивный, капсула – хорошо очерченное кольцо, зона отека – высокий сигнал;

– при отогенном синус-тромбозе проведение КТ в нативном режиме выявляет гиперинтенсивный сигнал в проекции сигмовидного синуса и луковицы внутренней яремной вены; при контрастировании в просвете синуса и в луковице внутренней яремной вены контраст не определяется;

– при МРТ-исследовании в области пораженного синуса наблюдается усиление сигнала в Т1 взвешенном изображении и изо- или гипоинтенсивный сигнал в режиме Т2.

С учетом сложности клинической картины заболевания сформированы основные задачи, стоящие перед каждым приглашенным врачом-консультантом (терапевтом, оториноларингологом, нейрохирургом, неврологом, анестезиологом-реаниматологом, офтальмологом, челюстно-лицевым хирургом, инфекционистом, рентгенологом, клиническим фармакологом), и решаемые в рамках его компетенции:

– тщательное изучение жалоб, анамнеза, общего состояния больного, локального статуса, медицинской документации, данных лабораторных и других методов исследований, полученных на предыдущих этапах медицинской эвакуации;

– назначение, выполнение дополнительных методов обследования для подтверждения диагноза и дифференциальной диагностики с заболеваниями, схожими по клиническому течению, интерпретация результатов специальных исследований;

– установление или уточнение основного диагноза, сочетанной патологии, осложнений, фоновой и сопутствующей патологии;

– установление патогенетической причинно-следственной связи между выявленной патологией и инфекционно-воспалительным заболеванием оболочек и вещества головного мозга;

– определение дальнейшей тактики лечения с учетом выявленной патологии;

– определение показаний для экстренного оперативного вмешательства, объема предоперационной медикаментозной подготовки, хирургического метода, доступа, объема, материально-технического обеспечения, профилактики возможных осложнений, путей дальнейшей реабилитации больного;

– рекомендации по лечению и динамическому наблюдению в послеперационном периоде, прогноз в развитии заболевания.

При проведении оториноларингологического обследования, наряду с традиционными методами физикального и инструментального исследования, необходимо выполнение эндоскопии полости носа, носоглотки и гортаноглотки, позволяющей существенно улучшить качество предоперационной диагностики у больных с ото- и риносинусогенными гнойно-воспалительными ВЧО. Выполнение отомикроскопии (отоэндоскопии) на современном этапе является стандартным и высокоинформативным исследованием, проводимым при планировании оперативного вмешательства на среднем и внутреннем ухе, тем более при оказании экстренной помощи изучаемой категории больных.

При отсутствии противопоказаний одним из звеньев диагностики является выполнение люмбальной пункции в связи с тем, что лабораторное исследование ликвора, проведенное у 281 (92,7 %) больного, показало характерные для вторичного гнойного менингита признаки и явилось дополнительным критерием для верификации диагноза ото- и / или риносинусогенного гнойно-воспалительного внутричерепного заболевания. Однако выполнение люмбальной пункции при подтвержденных технологиями нейровизуализации деструктивных внутричерепных ото- и риносинусогенных осложнениях может сопровождаться опасностью развития осложнений (дислокационно-стволовой синдром).

Наряду со стандартными методами гематологической, серологической, биохимической диагностики следует определять содержание прокальцитонина в сыворотке крови, а также исследовать кислотно-щелочное состояние и парциальное напряжение газов крови – показатели, необходимые для определения тяжести общего состояния больного с учетом шкал количественной оценки тяжести состояния

больных SOFA и APACHE II. Учитывая высокую частоту развития сепсиса и тяжелого сепсиса у данной категории больных, необходимо проводить всем больным бактериологические исследования патологического отделяемого из ЛОР-органов, крови, операционного материала.

На заключительной стадии первичного дифференциально-диагностического процесса необходимо проведение врачебного консилиума в составе всех врачей-консультантов и специалистов лучевой диагностики. При их участии решаются основные задачи, определяющие дальнейшую тактику лечения пациента:

– верификация клинического диагноза, определение тактики дальнейшего ведения;

– определение исходной тяжести состояния больного с учетом основной, сопутствующей и фоновой патологии, а также прогноза течения заболевания (риск летального исхода) в количественном выражении по шкале APACHE II;

– определение тяжести органо-системных нарушений в количественном выражении по шкале SOFA;

– стратификация риска предстоящего оперативного вмешательства, характера предоперационной подготовки, конкретного подразделения стационара, куда будет госпитализирован больной в зависимости от наличия и тяжести ССВР.

Диагностику ССВР следует проводить с учетом клинических рекомендаций В. С. Савельева, Б. Р. Гельфанда (2011), а также результатов оценки состояния больных по шкалам APACHE II и SOFA. Проведение предоперационной подготовки больного в условиях нейрохирургического отделения с последующим хирургическим лечением и краткосрочным наблюдением в ОРИТ общего профиля возможно при следующих значениях шкал интегральной оценки состояния больного: SOFA ≤ 4; APACHE II < 13. Больной нуждается в проведении интенсивной терапии в предоперационном периоде в условиях ОРИТ при следующих значениях шкал интегральной оценки состояния больного: SOFA > 4; APACHE II ≥ 13.

Основные направления предоперационной интенсивной терапии:

– стабилизация общего состояния и витальных функций больного;

– коррекция гемодинамических и водно-электролитных нарушений;

– проведение инфузионно-трансфузионной терапии, введение инотропов, вазопрессоров;

– респираторная поддержка (в зависимости от выраженности дыхательной недостаточности);

– начало эмпирической антибактериальной терапии препаратами с подтвержденной в результате исследования высокой антимикробной активностью относительно возбудителей ЛОР-ассоциированных гнойно-воспалительных ВЧО: цефалоспоринами III–V поколений, цефоперазон+сульбактамом, гликопептидами, аминогликозидами, карбапенемами, оксазолидинонами.

4.1.3 Тактика и особенности хирургической санации очагов инфекции ЛОР-органов

Хирургическую санацию очага инфекции ЛОР-органов необходимо проводить в кратчайшие сроки от верификации диагноза, по окончании предоперационной подготовки и / или предоперационной интенсивной терапии.

Ключевые задачи, которые необходимо решать при хирургической санации очага инфекции ЛОР-органов у больных с гнойно-воспалительными ВЧО представлены ниже.

Хирургическая санация среднего и внутреннего уха:

– при остром гнойном среднем отите выполняют антромастоидотомию, при хроническом гнойном среднем отите – радикальную операцию на среднем ухе, при диффузном гнойном лабиринтите выполняется радикальная операция вне зависимости от формы отита;

– субпериостальный абсцесс вскрывают, проводят забор биоматериала для бактериологического исследования, ревизию площадки сосцевидного отростка для выявления признаков инфекционной деструкции;

– при помощи бора осуществляют трепанацию сосцевидного отростка, тщательное вскрытие и удаление всех патологически измененных ячеек и других пораженных остеомиелитическим процессом участков височной кости;

– особое внимание уделяют вскрытию и санации групп клеток, расположенных на границах с важными анатомическими образованиями и выходящих за пределы сосцевидного отростка: «перилабиринтных» (расположенных в контакте с костным лабиринтом), «перитубарных» (окружающих костную часть слуховой трубы), «угловых» (расположенных позади сосцевидной пещеры и распространяющихся до первого колена сигмовидного синуса и намета мозжечка), «пороговых» (расположенных под сосцевидной пещерой между задней стенкой наружного слухового прохода и сигмовидным синусом), «перибульбарных» (граничащих с луковицей яремной вены), «перифациальных» (окружающих фаллопиев канал), «окципитальных» (располагающихся в чешуе височной кости и скуловом отростке);

– при зигоматиците разрез мягких тканей продляют кпереди, при сквамите – вверх, при верхушечно-шейном мастоидите резецируют верхушку сосцевидного отростка, проводят ревизию глубоких фасциальных пространств шеи, опорожнение гнойника, дренируют с применением приточно-отточной системы;

– выполняют широкое вскрытие сосцевидной пещеры и пальпируют пуговчатым зондом крышу антрума на предмет фистулы, ведущей в экстрадуральное пространство, расширяют дефект, опорожняют эпидуральный абсцесс, осматривают ТМО;

– выявляют признаки субдурального абсцесса (отсутствие пульсации ТМО, отек, грануляции, фибринозный налет, свищ, наличие гнойного отделяемого под ТМО), при этом оториноларингологу не следует осуществлять диагностическую пункцию субдурального пространства, поисковые пункции абсцесса головного мозга;

– при помощи бора истончают кость над сигмовидным синусом, выявляют деструкцию костной ткани, скопление гноя вокруг синуса (перисинуозный абсцесс),

широко обнажают стенку сигмовидного синуса, ТМО кпереди и позади синуса, выявляют признаки синус-тромбоза (отсутствие пульсации, уплотнение, грануляции, гиперемия, гнойный свищ, дефект), при подозрении на синус-тромбоз выполняют диагностическую пункцию синуса, при получении неизмененной венозной крови манипуляции прекращаются, а при ее отсутствии – иссекают некротизированный участок стенки синуса, вскрывают просвет, острой ложкой или кюреткой извлекают тромб из проксимального и дистального отделов синуса до появления крови, выполняют гемостаз марлевой тампонадой;

– при диффузном гнойном лабиринтите в ходе санирующего оперативного вмешательства на ухе обеспечивают широкий доступ к надбарабанному пространству, промонториуму, окнам преддверия и улитки, поочередно вскрывают преддверие, полукружные каналы, улитку с удалением из полостей патологического содержимого;

– по окончании операции рану не ушивают для дальнейшего открытого постоперационного ведения, полость раны рыхло тампонируют современным рассасывающимся материалом (OTOPORE®), обладающим высокими впитывающими, гемостатическими свойствами, не требующим болезненного и травматичного извлечения при перевязках;

– хирургическое лечение отогенных гнойно-воспалительных заболеваний при наличии показаний выполняет нейрохирургическая бригада.

Хирургическая санация околоносовых пазух включает:

– создание достаточного хирургического доступа к пораженному синусу;

– обеспечение хорошего обзора полости носа, носовых ходов и полости синуса;

– выполнение эвакуации патологического содержимого из полости синуса, забор биоматериала для бактериологического исследования, удаление патологических изменений (полипов, кист, грануляций), инородных и грибковых тел, некротически измененных участков слизистой оболочки с сохранением жизнеспособных;

– выполнение тщательной ревизии стенок синуса, при наличии признаков деструкции (свищ, дефект) пораженный участок удаляют, расширяя края дефекта до здоровой кости;

– при выявлении дефекта задней стенки лобной пазухи расширяют края дефекта до неизмененной кости, опорожняют эпидуральный абсцесс;

– создание условий для эффективного дренирования и вентиляции пазухи в послеоперационном периоде путем обеспечения ее адекватного сообщения с полостью носа через естественное или искусственное соустье;

– обеспечение условий для эффективного дренирования пазухи в раннем послеоперационном периоде и проведения ирригационной терапии;

– хирургическое лечение риносинусогенных гнойно-воспалительных внутричерепных заболеваний при наличии показаний выполняет нейрохирургическая бригада.

Для хирургической санации очага инфекции околоносовых пазух целесообразно применение следующих технологий:

– метод пункции и дренирования;

– экстраназальные радикальные методы операций на околоносовых пазухах;

– эндоназальные эндоскопические полисинусотомии;

– комбинированные методы хирургической санации околоносовых пазух.

По данным собственного исследования, при риносинусогенных ВЧО инфекционная деструкция костных структур околоносовых пазух (по данным КТ- исследований и интраоперационным находкам) была выявлена у 55,0 % всех пациентов с синуситом. В связи с этим применение метода пункционного дренирования синусов возможно только при стабильном общем состоянии больного и отсутствии признаков инфекционной деструкции костной ткани:

– при верхнечелюстном синусите проводят пункцию пазухи через нижний носовой ход, осуществляют забор биоматериала для бактериологического исследования, устанавливают мягкий катетер в просвет пазухи для проведения ирригационной терапии;

– при фронтите выполняют трепанопункцию через переднюю стенку лобной пазухи, осуществляют забор биоматериала для бактериологического исследования, устанавливают катетер в просвет пазухи для проведения ирригационной терапии;

– при отсутствии в течение 24–48 ч положительной динамики общего состояния больного, нарушении функции естественного соустья принимается решение о применении экстраназального / эндоназального или сочетанного доступа к пораженной пазухе.

Применяют следующие радикальные методы операций на верхнечелюстной пазухе:

– операция Колдуэлла – Люка;

– при необходимости расширения объема хирургического вмешательства применяют метод Денкера;

– при радикальной операции на верхнечелюстной пазухе выполняют доступ к клеткам решетчатого лабиринта и клиновидному синусу через полость пазухи при резекции ее медиальной стенки, однако в настоящее время предпочтение отдается эндоназальным методам;

– при одонтогенной этиологии верхнечелюстного синусита одномоментно с вмешательством на пазухе челюстно-лицевой хирург выполняет экстракцию пораженного (послужившего источником инфицирования пазухи) зуба, проводит пластическое закрытие ороантрального сообщения;

– по окончании операции создают достаточное сообщение (соустье) с полостью носа;

– в случае тотального удаления слизистой пазухи формируют соустье в нижнем носовом ходе;

– при сохранении слизистой оболочки пазухи расширяют естественное устье пазухи в среднем носовом ходе;

– для тампонады пазухи по окончании операции используют пену из биодеградируемого полиуретана (NASOPORE®), обладающую высокими впитывающими и гемостатическими свойствами.

Используют радикальные методы хирургической санации лобной пазухи:

– применяют методы Киллиана, Янсена – Риттера, Н. В. Белоголового;

– избегают обширной резекции передней стенки лобной пазухи для предотвращения рубцовой облитерации полости пазухи в послеоперационном периоде и образования косметического дефекта;

– формируют искусственный лобно-носовой канал, применяя длительное дренирование трубчатым дренажом в течение 21–35 дней.

Эндоназальные методы хирургической санации околоносовых пазух:

– эндоназальную этмоидотомию выполняют доступом через средний носовой ход с использованием крючка Гаека, щипцов Брюнингса, Гартмана путем поочередного разрушения клеток решетчатого лабиринта;

– доступ к клиновидной пазухе через полость решетчатого лабиринта осуществляется в ходе эндоназальной этмоидотомии;

– при доступе через полость носа зондируют и верифицируют естественное соустье пазухи, расширяют его щипцами Гаека, резецируя переднюю стенку.

Анализ результатов хирургического лечения пациентов с риносинусогенными ВЧО позволил сделать вывод об одинаковой эффективности экстраназальных (радикальных) методов лечения синуситов, эндоскопических, а также сочетанных технологий. В то же время метод эндоназальной полисинусотомии с использованием техники функциональной эндоскопической риносинусохирургии по W. Messerklinger (1994) имеет ряд технических преимуществ, особенно при гнойно-воспалительном поражении клеток решетчатого лабиринта и клиновидной пазухи. Преимущества метода заключаются в следующем:

– улучшенная визуализация операционного поля благодаря использованию эндовидеомониторинга, хирургического микроскопа;

– использование оригинального хирургического инструментария, микродебридера, бормашины;

– наличие технической возможности тщательной хирургической санации инфекционного процесса в синусах с одномоментным сохранением важных анатомо-физиологических внутриносовых структур;

– улучшение функционального состояния полости носа, дренажной и вентиляционной функции околоносовых пазух;

– минимальная травматичность хирургического доступа, оперативного приема без разрушения костных структур лицевого скелета.

При выполнении эндоскопических операций в полости носа и околоносовых пазухах пациенту с риносинусогенным или сочетанным ВЧО хирурги решают следующие задачи:

– планируют хирургическое вмешательство с учетом данных эндоскопического исследования полости носа и носоглотки, данных КТ, клинического диагноза, осложнений;

– обеспечивают эффективный хирургический доступ ко всем анатомическим структурам полости носа;

– устраняют деформацию перегородки носа с помощью подслизистой резекции, резекции-реимплантации, септопластики, эндоскопической подслизистой резекции перегородки носа;

– при гипертрофии, буллезной трансформации средней носовой раковины выполняют переднюю, нижнюю либо латеральную резекцию раковины;

– при помощи микродебридера осуществляют удаление хоанального полипа, полипов общего и среднего носового ходов;

– при доступе через средний носовой ход полностью удаляют клетки решетчатого лабиринта с сохранением слизистой оболочки верхней и латеральной стенок;

– верифицируют и расширяют естественное соустье верхнечелюстной пазухи, обеспечивая достаточную визуализацию и техническую возможность доступа во все отделы синуса;

– при необходимости выполняют дополнительный доступ к пазухе путем троакарной пункции передней стенки пазухи по Козлову и осуществляют оперативный прием одновременно через соустье в полости носа и канюлю троакара;

– при одонтогенной этиологии верхнечелюстного синусита челюстно-лицевые хирурги осуществляют экстракцию пораженного (послужившего источником инфицирования пазухи) зуба, проводят пластическое закрытие ороантрального сообщения;

– визуализируют апертуру лобно-носового соустья, зондируют его для определения состоятельности, при стенозе соустья проводят расширение за счет передней стенки;

– в целях создания достаточного лобно-носового сообщения используют бор для удаления костных перемычек лобного кармана и части дна пазухи (Draf I), расширения соустья в медиальном направлении (Draf II), частичной резекции верхних отделов перегородки носа и межпазушной перегородки (Draf III) [11, 286];

– при глазничных осложнениях, ориентируясь на данные КТ околоносовых пазух, глазниц, данные УЗИ-исследования глазниц, этмоидэктомию дополняют орбитотомией (эндоскопической резекцией бумажной пластинки) с последующим вскрытием субпериостального орбитального абсцесса;

– сфеноидотомию выполняют как трансэтмоидально, так и трансназально, верифицируя соустье пазухи, и проводят его щадящее расширение за счет нижней стенки;

– оперативное вмешательство заканчивают ирригацией и очищением операционного поля, эндоскопической ревизией полости носа и прооперированных пазух;

– эндоскопическую полисинусотомию у тяжелых пациентов, находящихся в горизонтальном положении, у пациентов в бессознательном состоянии или находящихся на ИВЛ, заканчивают установкой трансназально мягких силиконовых трубчатых дренажей в сформированный лобно-носовой канал, соустье клиновид-

ной пазухи; установку микроирригатора в просвет верхнечелюстной пазухи выполняют трансназально через сформированную антростому или через нижний носовой ход, после пункции;

– на операционном столе проверяют состоятельность всех микроирригаторов путем промывания / аспирации;

– выполняют рыхлую тампонаду носа с применением современных биодеградируемых материалов – пены на основе полиуретана (NASOPORE®), которая извлекается на следующий день; эндоскопическая санация полости носа, ирригация и санация оперированных пазух производятся в раннем постоперационном периоде минимум 2 раза в день.

В случаях выявления на КТ околоносовых пазух признаков деструкции костных стенок лобной или верхнечелюстной пазухи методом выбора является экстраназальный хирургический доступ, который может сочетаться с применением техники эндоназальной эндоскопической полисинусотомии. Ввиду указанных выше преимуществ эндоскопическая хирургическая техника является дополнением радикального экстраназального вмешательства, обеспечивая эффективную санацию других пораженных пазух, улучшенный визуальный контроль искусственного лобно-носового канала, дренажа и соустья верхнечелюстной пазухи.

Хирургическая санация очага инфекции наружного носа:

– вскрытие абсцедирующего фурункула / карбункула носа выполняют по центру воспалительного инфильтрата, разводят края раны, опорожняют полость гнойника, выполняют забор биоматериала для бактериологического исследования, накладывают контрапертуру, дренируют полоской перчаточной резины;

– при абсцедирующем тромбофлебите угловой вены лица оперируют совместно с челюстно-лицевым хирургом, выполняют разрез по центру воспалительного инфильтрата, эвакуируют гной, выполняют забор биоматериала для бактериологического исследования, вскрывают просвет вены, извлекают тромб, лигируют вену проксимальнее и дистальнее пораженного участка;

– при абсцедировании перегородки носа выполняют разрез слизистой в месте наибольшего выбухания, опорожняют абсцесс, выполняют забор биоматериала для бактериологического исследования, дренируют полость абсцесса полоской перчаточной резины, полость носа рыхло тампонируют рассасывающейся пеной из полиуретана (NASOPORE®).

4.1.4 Тактика и особенности хирургического лечения глазничных гнойно-воспалительных осложнений

Хирургическая санация очагов инфекции при глазничных осложнениях осуществляется совместно с офтальмологом:

– абсцесс века вскрывают и дренируют;

– при субпериостальном абсцессе, флегмоне орбиты эндоназальный эндоскопический доступ может быть дополнен наружным подходом в области верхне-внутреннего угла глаза;

– при флегмоне выполняют декомпрессию орбиты, дренирование с последующим промыванием полости абсцесса.

4.1.5 Тактика, технологии и особенности нейрохирургических операций

При ограниченных отогенных и риносинусогенных эпи- и / или субдуральных эмпиемах у больных в состоянии компенсации (9–15 баллов по шкале комы Глазго), при отсутствии масс-эффекта, прогрессирующего отека головного мозга, нарастающих латерального полушарного и / или аксиального стволового гипертензионно-дислокационного синдромов, подтвержденных данными компьютерной и/или магнитно-резонансной томографии, показано выполнение закрытого наружного активного проточно-промывного дренирования путем наложения не менее двух трефинационных отверстий с ирригацией антисептическими растворами и антибиотиками.

При обширных отогенных и риносинусогенных эпи- и / или субдуральных эмпиемах у больных, находящихся в состоянии декомпенсации (3–8 баллов по шкале комы Глазго), при наличии масс-эффекта, прогрессирующего отека головного мозга, нарастающих латерального полушарного и / или аксиального стволового гипертензионно-дислокационного синдромов, подтвержденных данными компьютерной и / или магнитно-резонансной томографии, показана декомпрессивная трепанация черепа с широким вскрытием и активным проточно-промывным дренированием.

При отогенных и риносинусогенных множественных абсцессах головного мозга диаметром 2,5 см и менее у больных, находящихся в состоянии компенсации (9–15 баллов по шкале комы Глазго), при отсутствии масс-эффекта, прогрессирующего отека головного мозга, нарастающих латерального полушарного и / или аксиального стволового гипертензионно-дислокационного синдромов, подтвержденных данными компьютерной и / или магнитно-резонансной томографии, проводится высокодозная парентеральная антибактериальная терапия препаратами с высокой противомикробной активностью и проникающими через гематоэнцефалический барьер продолжительностью 6–8 нед с последующим пероральным приемом антибиотиков в течение 8–12 нед.

При отогенных и риносинусогенных супратенториальных абсцессах, в том числе расположенных в функционально значимых зонах головного мозга диаметром 1,5–3,0 см, выполняется стереотаксическая пункционная аспирация в условиях компьютерной безрамной нейронавигации или рамного стереотаксиса с ультразвуковой и / или эндоскопической ассистенцией. При ото- и риносинусогенных супра- и субтенториальных абсцессах диаметром более 3,0 см, кроме стереотаксической, возможно проведение свободной («free hand») пункционной аспирации с ультразвуковой и / или эндоскопической ассистенцией.

У пациентов с множественными, многокамерными абсцессами супра- и / или субтенториальной локализации, при ухудшении неврологического статуса (угнете-

ние сознания, нарастание общемозговой и очаговой неврологической симптоматики), отсутствии эффекта от высокодозной антибактериальной терапии в течение 14 дней, наличии (по данным компьютерной и / или магнитно-резонансной томографии) признаков хорошо организованной капсулы, выявлении масс-эффекта, прогрессирующего отека головного мозга, нарастающих латерального полушарного и / или аксиального стволового гипертензионно-дислокационного синдромов проводятся трепанация черепа и удаление абсцессов с капсулой.

При подозрении на инфекционный тромбоз сигмовидного синуса показано выполнение его диагностической пункции. При получении неизмененной венозной крови манипуляции прекращаются, а при ее отсутствии проводится открытая хирургическая тромбэктомия. При лечении инфекционных мозговых синус-тромбозов используют парентеральную системную и регионарную (катетеризация на уровне бифуркации общей сонной артерии через поверхностную височную или щитовидную артерию) рациональную антибиотикотерапию препаратами широкого спектра действия, а также высокодозную этиотропную антибактериальную терапию препаратами, обладающими высокой противомикробной активностью и проникающими через гематоэнцефалический барьер.

4.1.6 Тактика и особенности интенсивной терапии

При диагностике ССВР применяется комплексная тактика ведения больных, сочетающая в себе современный протокол интенсивной терапии сепсиса [76–78, 104, 202, 351], стандарт интенсивной терапии пациента после нейрохирургических операций [98]. При исходной тяжести общего состояния больного, наличии показаний к переводу в ОРИТ (Рисунок 4.1) проведение интенсивного этапа лечения наиболее эффективно и целесообразно в условиях специализированного гнойно-септического центра. Госпитализация в специализированный гнойно-септический центр с применением медико-экономического стандарта «сепсис», «тяжелый сепсис» позволяет обеспечить комплексное лечение согласно российским и международным рекомендациям [76–78, 98, 104–106, 202, 351, 357].

Стартовая (эмпирическая) антибактериальная терапия является основой интенсивной медикаментозной терапии при ото- и риносинусогенных ВЧО. Она основана на результатах культуральных исследований и изучении чувствительности штаммов микроорганизмов, выделенных из очага воспаления ЛОР-органов, ликвора и внутримозговых абсцессов. Показано назначение антибактериальных препаратов, проникающих через гематоэнцефалический барьер. Учитывая значительное преобладание в посевах коагулазоотрицательных стафилококков (102 – 49,5 %) всех бактериологических исследований), нами использована стартовая схема антибактериальной терапии, включающая антибактериальные препараты с подтвержденной в результате исследования высокой антимикробной активностью относительно возбудителей ЛОР-ассоциированных гнойно-воспалительных ВЧО: цефалоспоринами III–V поколений, цефоперазон+сульбактамом, гликопептидами, аминогликозидами, карбапенемами, оксазолидинонами.

Этиотропную антибактериальную терапию необходимо назначать с учетом результатов обязательного тестирования на предмет выявления штаммов метициллинорезистентных стафилококков, выделенных из очага инфекции. MRSA и MRSE, по нашим данным, выявлены в 30 (14,6 %) случаях из всех выполненных культуральных исследований. В связи с этим при инфицировании госпитальными штаммами стафилококков следует назначать линезолид или ванкомицин (без сочетания с амикацином). При выявлении энтеробактерий (по собственным данным, 59 – 28,8 % всех исследований), необходимо назначение цефалоспоринов IV поколения (цефепим) или V поколения (цефтаролин) в комбинации с амикацином и метронидазолом. При выявлении госпитальных штаммов Acinetobacter baumannii в схему антибактериальной терапии включают цефоперазон+сульбактам. С учетом выявления в посевах грибов рода Candida важным звеном медикаментозной терапии является назначение флуконазола.

Наряду со стандартным внутривенным введением (через периферический и центральный катетеры) при ЛОР-ассоциированных гнойно-воспалительных внут-

ричерепных заболеваниях эффективны внутриартериальные инфузии антибиотиков поточным методом при помощи инфузомата. В рамках собственного исследования нами применялись цефалоспорины III поколения и карбапенемы. Как при катетеризации бедренной артерии по Сельдингеру, так и при катетеризации поверхностной височной артерии необходима постановка катетера в устье общей сонной артерии. Введение антибактериального препарата проводили в растворе Рингера – Локка или 0,9 % растворе хлорида натрия с добавлением гепарина и спазмолитиков. Во избежание тромботических осложнений средняя продолжительность инфузии составляла 5–6 дней.

Высокоэффективным является и эндолюмбальное введение антибиотика. В собственных исследованиях были использованы цефтриаксон и ванкомицин в средних суточных дозах, вводимых эндолюмбально.

Общими критериями эффективности высокодозной антибактериальной терапии являются:

– наличие положительной динамики лабораторных показателей ликвора (цитоз ≤ 150/3, возрастание содержания в клеточном составе ликвора лимфоцитов и эозинофилов, глюкозы ликвора ≥ 2,5 ммоль/л);

– стойкая положительная динамика общего и неврологического статуса, а также данных КТ и МРТ;

– нормализация гемограммы, снижение системных маркеров воспаления.

У пациентов после закрытого наружного проточно-промывного дренирования, костно-пластической или резекционной трепанации черепа по поводу отогенных и риносинусогенных гнойно-воспалительных внутричерепных заболеваний длительность высокодозной антибактериальной терапии составляет 3–4 нед., а при наличии обширной инфекционной деструкции костной ткани ЛОР-органов – 6–8 нед. При консервативном лечении абсцессов головного мозга длительность парентеральной антибиотикотерапии составляет 6–8 нед. с последующим пероральным приемом антибиотиков в течение 8–12 нед.

Основными компонентами интенсивной терапии в послеоперационном периоде являются:

– инфузионно-трансфузионная терапия;

– респираторная поддержка;

– антимедиаторная терапия для снижения продукции и накопления медиаторов воспаления;

– при синус-тромбозах, нарушениях гемостаза – терапия с использованием низкомолекулярных гепаринов, препаратов крови;

– дегидратация с преимущественным применением осмотических диуретиков;

– применение антиконвульсантов и седации;

– иммунозаместительная терапия;

– коррекция внутричерепной гипертензии;

– коррекция артериальной гипотензии / гипертензии;

– коррекция гипонатриемии и несахарного диабета;

– профилактика тромбоэмболических осложнений;

– методы экстракорпоральной детоксикации (плазмообмен, гемофильтрация).

При прогнозируемой длительности ИВЛ более 7 сут выполняется трахеостомия [98, 117].

Основные задачи, выполняемые междисциплинарной бригадой (врачами и средним медицинским персоналом) в процессе динамического наблюдения за состоянием больного на этапе интенсивного лечения сводятся к следующему:

– проведение общего физикального обследования с мониторированием жизненно важных функций (минимально – 1 раз в час): АД (среднее АД), ЧСС, ЧДД, термометрия, ЦВД, SaO_2 (пульсоксиметрия), регистрация параметров вентиляции, диуреза;

– лабораторное мониторирование: клинический анализ крови, общий анализ мочи, лактат плазмы крови, содержание С-реактивного белка, содержание прокаль-

цитонина, коагулограмма, АЧТВ, биохимия крови: глюкоза, общий белок, белковые фракции, билирубин, мочевина, креатинин, электролиты и осмолярность плазмы (минимум 1 раз в сутки);

– проведение осмотра анестезиологом-реаниматологом с оценкой уровня сознания по шкале комы Глазго, тяжести общего состояния по шкале APACHE II, степени органо-системных нарушений по шкале SOFA, оценка динамики общего состояния, прогноза;

– выполнение ЭКГ, УЗИ внутренних органов, рентгенографии органов грудной клетки, консультации терапевта и специалистов иного профиля (по показаниям);

– КТ головного мозга, пирамидок височных костей и сосцевидных отростков, носа и околоносовых пазух 1 раз в 5–7 дней, при отрицательной динамике неврологического и общего статуса – ежедневно;

– выполнение МРТ только при стабильном состоянии больного;

– осмотр оториноларингологом 1 раз в сутки либо чаще при наличии показаний к динамическому наблюдению и проведению перевязок, лечебных манипуляций с оценкой общего состояния больного, выполнением физикального, оториноларингологического обследования, перевязок, отоскопии / отоэндоскопии, риноскопическим и эндоскопическим мониторингом и туалетом полости носа, аспирацией, промыванием околоносовых пазух, оценкой динамики локального статуса;

– осмотр нейрохирургом (минимум 1 раз в сут) с оценкой общего состояния, уровня сознания по шкале комы Глазго, наличия стволовой симптоматики, состояния рефлекторно-двигательной сферы, проведение перевязок с динамической оценкой локального статуса, состояния и функционирования дренажной системы, фиксацией объема промывной жидкости и характера раневого отделяемого, состояния повязки и окружающих тканей.

Для комплексной оценки общего состояния больного и принятия решений о дальнейшей тактике ведения больного созывается врачебный консилиум в следующих случаях:

– в экстренном порядке – при ухудшении неврологического статуса больного, отрицательной динамике в оценке общего состояния, ухудшении прогноза, нарастании органо-системных нарушений и необходимости определения дальнейшей тактики лечения;

– в плановом порядке – один раз в семь дней;

– при переводе больного из отделения реанимации и интенсивной терапии в клиническое отделение.

Перевод больного из ОРИТ в хирургическое отделение (ЛОР или нейрохирургии) осуществляется при стабилизации общего состояния и отсутствии показаний к интенсивному наблюдению и лечению. При ухудшении состояния больного, находящегося в хирургическом отделении, необходимости оказания неотложной (реанимационной) помощи после реоперации, для дальнейшего интенсивного лечения и наблюдения осуществляется повторный перевод больного в ОРИТ. Для определения дальнейшей тактики ведения больного проводится врачебный консилиум.

В условиях хирургического отделения необходимым является совместное (оториноларинголог, нейрохирург) динамическое наблюдение с оценкой общего статуса больного по шкале SOFA, локального статуса и эффективности проводимого лечения. Основные принципы ведения больных в хирургическом отделении:

– проведение ежедневного осмотра с оценкой общего состояния, жалоб, результатов плановых лабораторных исследований (гемограмма, содержание С-реактивного белка, биохимия крови: глюкоза, общий белок, белковые фракции, билирубин, мочевина, креатинин, электролиты);

– выполнение КТ или МРТ головного мозга, височных костей, околоносовых пазух в плановом порядке при стабильном состоянии больного 1 раз в 5–7 дней во время проведения антибактериальной терапии, при ухудшении состояния КТ или МРТ проводятся в срочном порядке.

Оториноларинголог должен осматривать больного 1 раз в сутки либо чаще при наличии показаний к динамическому наблюдению и проведению перевязок,

лечебных манипуляций. При физикальном исследовании отмечают состояние мягких тканей в проекции околоносовых пазух, состояние органа зрения, мягких тканей околоушной и заушной областей. При наличии дренажей фиксируется характер раневого отделяемого, проводится забор биоматериала для бактериологического исследования.

Задачи оториноларинголога в процессе лечения после антромастоидотомии/радикальной операции на ухе:

– перевязки 1 раз в сутки;

– обязательный динамический контроль микрофлоры раны, уровня обсемененности тканей и антибиотикочувствительности выделенных патогенов;

– оценка состояния кожи, мягких тканей вокруг раны – выраженность отека, гиперемии кожи, характер пропитывания турунд в полости раны, состояние дренажей и отделяемого из вскрытых полостей субпериостальных абсцессов, гнойных затеков в клетчаточные пространства шеи, забор биоматериала для бактериологического исследования;

– определение состояния прооперированных полостей среднего уха – характер раневого отделяемого (при неосложненном течении – серозное), состояние стенок раны – цвет (при неосложненном течении – розовый), кровоточивость, наличие и характер грануляций (розовые, сочные, серые, избыточные);

– после тромбэктомии – контроль за состоянием синуса, сохранение его в спавшемся состоянии для предупреждения кровотечения и воздушной эмболии путем тампонады и прижатия к краю костной раны;

– контроль за состоянием обнаженной ТМО – цвет (розовый, яркая гиперемия), наличие налета, грануляций, выбухания в просвет раны, что является неблагоприятным признаком течения заболевания;

– оценка архитектоники раны, контроль за образованием бухт, карманов, закрытых полостей, устранение спаечного процесса, избыточного роста грануляционной ткани, стремление к формированию гладкой полости для беспрепятственной ее эпидермизации, создание благоприятных условий для пластики заушного свища;

– обработка раны с применением слабых водных растворов антисептиков, использование для тампонады полости раны современных рассасывающихся материалов (OTOPORE®), обладающих высокими впитывающими, гемостатическими свойствами, не требующих болезненного и травматичного извлечения при перевязках.

После оперативного вмешательства на околоносовых пазухах пациент нуждается в тщательном местном послеоперационном лечении и уходе. У больного, постоянно находящегося в горизонтальном положении (без сознания, на ИВЛ), раневое и патологическое отделяемое, попадая в носовые ходы, стекает в хоаны, заполняя носоглотку, и быстро «затапливает» полость носа, носоглотку и оперированные пазухи. Очевидно, что в данной ситуации существенно возрастает риск рецидива инфекционно-воспалительного процесса параназальных синусов, нарушения функции слуховой трубы, развития среднего отита, ухудшения общего и неврологического статуса. Учитывая проведенное оперативное вмешательство, выполнение стандартной для реанимационного отделения процедуры аспирации из полости носа, носоглотки противопоказано. Вспомогательная ИВЛ должна осуществляться после оротрахеальной интубации, наиболее предпочтительно – через трахеостому. Следует проводить минимум 2 раза в день эндоскопический мониторинг полости носа и околоносовых пазух с выполнением лечебно-профилактических процедур, в задачи которого входят:

– эндоскопия полости носа с одномоментной аспирацией раневого отделяемого из общего носового хода и носоглотки, удалением сгустков, контролем нахождения дренажей в полости околоносовых пазух, осмотром и контролем состояний устьев слуховых труб;

– контроль состоятельности трубчатых дренажей, аспирация по дренажам из полости пазух, забор биоматериала для бактериологического исследования, промывание оперированных пазух растворами антисептиков, аспирация промывных вод из полости носа и носоглотки, нанесение аэрозолей на слизистую полости носа

– ацетилцистеин / туаминогептана сульфат (Ринофлуимуцил) или орошение полости носа и околоносовых пазух тиамфеникола глицинатом ацетилцистеинатом (Флуимуцил-антибиотик ИТ);

– через 5–7 дней после операции при уменьшении отека слизистой носа, отсутствии угрозы носового кровотечения под эндоскопическим контролем при помощи распатора проводить смещение средней носовой раковины медиально с осмотром и ревизией среднего носового хода, удалением сгустков, корочек, визуализацией устья сформированного лобно-носового канала, антростомы верхнечелюстной пазухи, промыванием пазух и контролем состояния слизистой оболочки пазух;

– эндоскопия сфеноэтмоидального кармана с визуализацией антростомы клиновидной пазухи, промыванием и осмотром полости пазухи, оценкой динамики ЛОР-статуса;

– извлечение дренажей и микроирригаторов при отсутствии патологического отделяемого в прооперированных пазухах в течение 2 дней;

– интенсивное эндоскопическое послеоперационное лечение проводят в течение 14 дней, затем при положительной динамике ЛОР-статуса – переходят к местному лечению 1 раз в день;

– при выявлении отрицательной динамики состояния прооперированных пазух (выраженный отек и гиперемия слизистой оболочки, гнойное отделяемое при аспирации / ирригации) оториноларинголог инициирует организацию консилиума и срочное обсуждение дальнейшей диагностической и лечебной тактики.

Перевязка и оценка локального статуса после вскрытия и дренирования гнойно-воспалительных процессов носа и лица осуществляются совместно с челюстно-лицевым хирургом. Динамическое наблюдение за состоянием органа зрения проводится совместно с офтальмологом.

Нейрохирург ежедневно проводит оценку неврологического статуса: уровня сознания по шкале комы Глазго, исследование черепных нервов, двигательной и чувствительной сфер, функции мозжечка, выявление менингеального синдрома,

очаговой неврологической симптоматики. Во время перевязки оценивается локальный статус: состояние и функционирование дренажной системы, фиксируется объем промывной жидкости и характер раневого отделяемого, состояние повязки и окружающих тканей, выполняется люмбальная пункция (при наличии показаний).

После хирургического лечения абсцессов головного мозга продолжается антибактериальная терапия в средних суточных дозах с переводом больного на пероральный прием препаратов при выписке из стационара (общая длительность терапии до 6–8 нед.). Показано использование вазоактивных препаратов (винпоцетин, пентоксифиллин, церебролизин, пирацетам, мексидол), при головокружении – бетагистина в дозе 16–24 мг 3 раза в сутки, интраназальных глюкокортикостероидов (мометазона фуроат, флутиказона пропионат) по 2 впрыска в каждый носовой ход 2 раза в сут.

Реабилитационный этап для пациентов, нуждающихся в продолжении лечения, начинается в условиях МСС и продолжается в восстановительно-реабилитационных отделениях и санаторно-курортных учреждениях с целью восстановления двигательных функций (лечебный массаж, пассивная и активная гимнастика, физиотерапия, рефлексотерапия, мануальная терапия), а также для психологической, социальной и трудовой адаптации. При этом больной нуждается в консультации и наблюдении невролога, оториноларинголога и сурдолога.

КТ- и МРТ-исследования у пациентов, оперированных по поводу абсцессов головного мозга, проводятся при продолжающейся антибактериальной терапии 1 раз в 7 дней, по окончании приема антибиотиков – каждые 2 нед. до завершения процесса репарации.

После антромастоидотомии / радикальной операции целесообразно длительное диспансерное наблюдение оториноларингологом. При благоприятном течении постоперационного периода полная эпидермизация костной раны происходит в те-

чение 8–10 нед., после чего выполняется пластика мастоидальной раны. В дальнейшем, при наличии показаний, определяются показания к хирургической реабилитации слуха.

Длительное оториноларингологическое наблюдение с регулярным эндоскопическим исследованием необходимо после операций на околоносовых пазухах. При благоприятном течении отдаленного постоперационного периода слизистая оболочка полости носа, среднего носового хода, в области антростом бледно-розовая, блестящая, могут определяться нежные рубцы, не нарушающие функциональнго состояния. Неблагоприятные признаки, такие как наличие грануляций, сращений и стриктур, сформированных соустий околоносовых пазух, являются показанием для хирургической коррекции.

4.2 Анализ клинической эффективности алгоритма оказания медицинской помощи пациентам с отогенными и риносинусогенными гнойно-воспалительными внутричерепными осложнениями

Разработанный при выполнении настоящего исследования комплексный междисциплинарный алгоритм послужил основой лечебно-диагностического процесса у 81 (26,7 %) пациента (56 мужского пола и 25 – женского) с ото- и риносинусогенными гнойно-воспалительными ВЧО на всех этапах медицинской помощи. Без использования настоящего алгоритма на ранних этапах настоящего исследования было проведено лечение 222 (73,3 %) пациентов (137 мужского пола и 85 – женского). Сравнение групп пациентов по возрастным характеристикам представлено на рисунке 4.2.

По характеру диагностированной ЛОР-патологии группы пациентов, в лечении которых был использован разработанный алгоритм, и пациентов, лечившихся без него, были полностью репрезентативны (Рисунок 4.3).

Тяжесть инфекционно-воспалительного поражения головного мозга и уровень нарушения сознания при поступлении у больных, лечившихся в соответствии с разработанным алгоритмом, были более выражены по сравнению с пациентами, в лечении которых предложенный алгоритм не использовался (Рисунок 4.4).

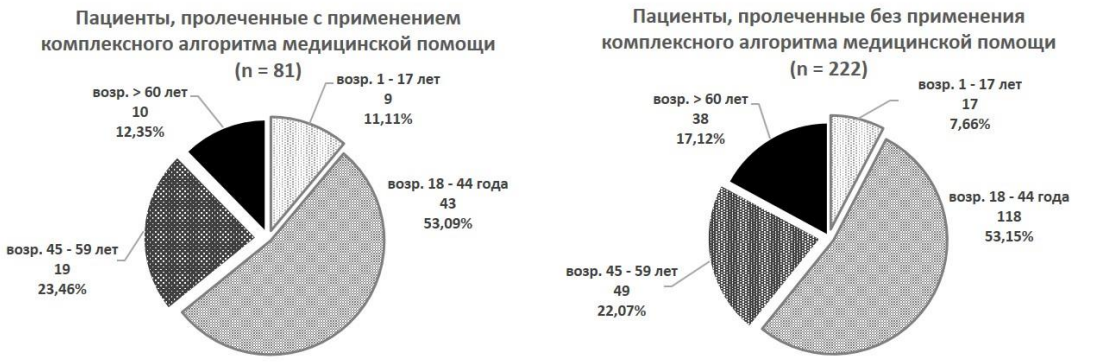

Рисунок 4.2 – Сравнение групп пациентов по возрастным характеристикам

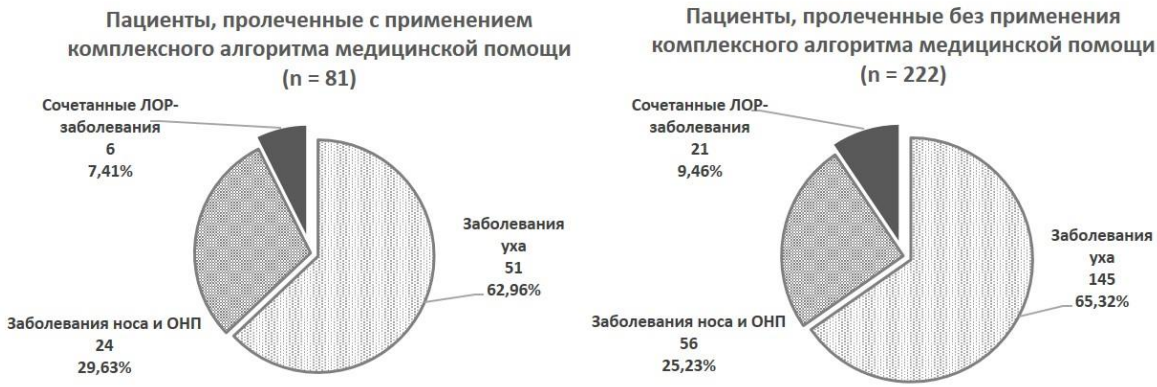

Рисунок 4.3 – Сравнение групп пациентов по характеру ЛОР-патологии

Рисунок 4.4 – Сравнение групп пациентов по характеру гнойно-воспалительных внутричерепных заболеваний

Общие сравнительные результаты лечения больных (с учетом расширенной шкалы исходов Глазго), пролеченных с использованием предложенного комплексного алгоритма и без него, представлены на рисунке 4.5.

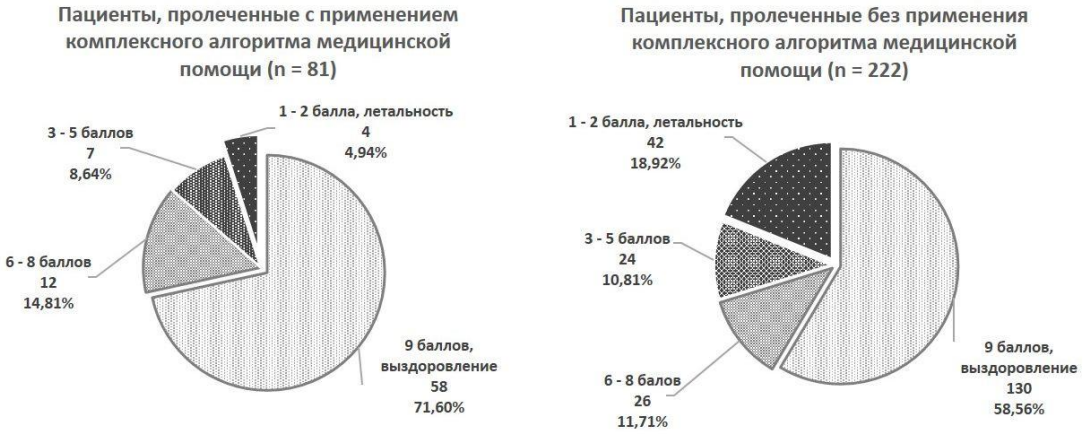

Рисунок 4.5 – Сравнительные результаты лечения групп пациентов с использованием расширенной шкалы исходов Глазго.

В целях уточнения клинической эффективности предложенного лечебно-диагностического алгоритма была проведена статистическая оценка его применения в аспекте влияния на конечные точки исследования: госпитальную летальность и инвалидизацию изучаемой когорты пациентов. Результаты данного анализа представлены в таблицах 4.1–4.4.

Таблица 4.1 – Результаты индивидуальной статистической оценки влияния на госпитальную летальность пациентов с ото- и риносинусогенными ВЧО разработанного лечебно-диагностического алгоритма

Фактор (параметр)	Общее количество пациентов	Количество выживших пациентов	Количество умерших пациентов, %[1]	P[2]
Лечение без алгоритма	222	180	42 (23,3)	0,003
Применение лечебно-диагностического алгоритма	81	77	4 (5,2)	

[1]Доля умерших пациентов от их количества в группах исследования.
[2] Критический уровень значимости для критерия χ^2 Pearson (95 %-ный ДИ).

Таблица 4.2 – Результаты множественного логистического регрессионного анализа разработанного лечебно-диагностического алгоритма как предиктора госпитальной летальности пациентов с ото- и риносинусогенными ВЧО

Фактор (параметр)	ОШ	95 %-ный ДИ		P
Применение лечебно-диагностического алгоритма	0,22	0,08	0,64	0,005

Таблица 4.3 – Результаты индивидуальной статистической оценки влияния на инвалидизацию пациентов с ото- и риносинусогенными ВЧО разработанного лечебно-диагностического алгоритма

Фактор (параметр)	Общее количество выживших пациентов	Количество пациентов с ПНД	Количество пациентов без ПНД, %[1]	P[2]
Лечение без алгоритма	180	133	47 (26,1)	0,042
Применение лечебно-диагностического алгоритма	77	67	10 (16,1)	

[1]Доля пациентов с остаточным ПНД от их количества в группах исследования.
[2]Критический уровень значимости для критерия χ^2 Pearson (95 %-ный ДИ).

Таблица 4.4 – Результаты множественного логистического регрессионного анализа разработанного лечебно-диагностического алгоритма как предиктора инвалидизации пациентов с ото- и риносинусогенными ВЧО

Фактор (параметр)	ОШ	95 %-ный ДИ		P
Применение лечебно-диагностического алгоритма	0,43	0,19	0,95	0,037

По результатам проведенного статистического анализа применение разработанного в настоящем исследовании лечебно-диагностического алгоритма оказания помощи пациентам с отогенными и риносинусогенными гнойно-воспалительными ВЧО способствовало снижению вероятности госпитальной летальности на 78 % (ОШ = 0,22, P = 0,005) и их инвалидизации на 67 % (ОШ = 0,43; P = 0,037) (Таблицы 4.2, 4.4).

4.3 Клинические примеры лечения больных с отогенными и риносинусогенными гнойно-воспалительными внутричерепными осложнениями с применением лечебно-диагностического алгоритма

Клинический пример 1. Пациент С., 36 лет, житель города, медицинская карта № 26 368, доставлен в СПб ГБУЗ «Городская больница № 26» с жалобами на сильную головную боль, нарушение речи. Из анамнеза известно, что интенсивные головные боли начались за 4 дня до поступления, не купировались приемом анальгетиков, сопровождались повышением температура тела до 38,0–38,5 °С. В день поступления появилось нарушение речи, родственниками была вызвана специализированная бригада СМП, пациент доставлен в МСС.

При поступлении осмотрен реаниматологом, неврологом, офтальмологом: температура тела 38,2 °С, сознание – глубокое оглушение, ригидность затылочных мышц, зрачки D = S, признаки внутричерепной гипертензии на глазном дне. Перевод в отделение нейрореанимации, начало интенсивной терапии в целях стабилизации витальных функций. Учитывая наличие гипертермии, при подозрении на менингоэнцефалит назначены экстренные консультации оториноларинголога, нейрохирурга, выполнение лучевых методов исследования. При осмотре оториноларингологом: кожа и мягкие ткани в заушной области умеренно отечны, болезненность при надавливании на левый сосцевидный отросток в проекции сосцевидной пещеры. Отомикроскопия: наружный слуховой проход справа свободен, барабанная перепонка серая, цела, опознавательные пункты четкие. Левое ухо: наружный слуховой проход свободен, барабанная перепонка розовая, утолщена, определяется краевой дефект в ненатянутой части, в области перфорации визуализируется холестеатома. На КТ левой височной кости, выполненных при поступлении в МСС (Рисунок 4.6), определяется обширная зона деструкции в аттико-антральной зоне с образованием полости неправильной формы, заполненной мягкотканным содержимым (54–63 ед. Н).

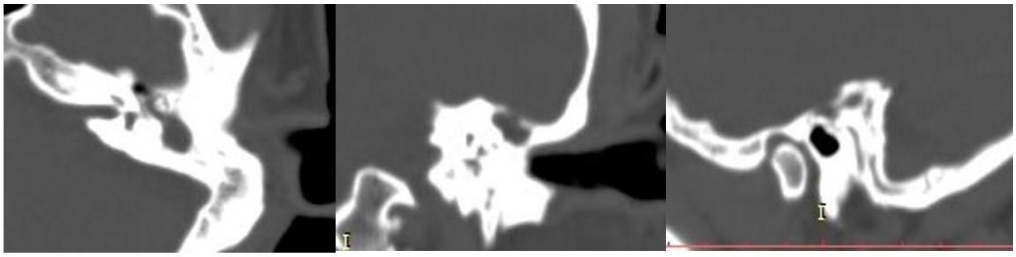

Рисунок 4.6 – КТ левой височной кости пациента С., 36 лет, при поступлении в стационар в аксиальной (А), коронарной (Б) и сагиттальной (В) проекциях

На КТ головного мозга – над верхней гранью пирамиды левой височной кости определяется зона пониженной плотности (12–17 ед. Н) линзовидной формы, плотность вещества головного мозга, прилегающая к очагу, снижена (Рисунок 4.7).

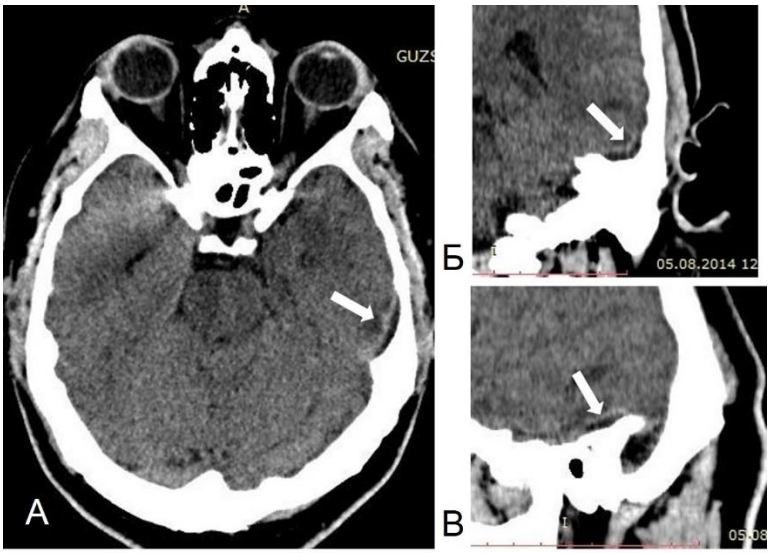

Рисунок 4.7 – КТ головного мозга без контрастирования пациента С., 36 лет, при поступлении в стационар в аксиальной (А), коронарной (Б) и сагиттальной (В) проекциях. Стрелками указан эпидуральный абсцесс отогенной этиологии

Консилиум (оториноларинголог, нейрохирург, невролог, реаниматолог, терапевт, клинический фармаколог): комплексная оценка общего состояния больного – шкала Глазго = 11; SOFA = 2,4; APACHE II = 11,3; риск летального исхода по шкале APACHE II = 11,3. Диагноз: хронический эпитимпанит слева с холестеатомой, мастоидит, отогенный менингоэнцефалит, эпидуральный абсцесс левой височной области, ССВР. Рекомендовано: интенсивная предоперационная подготовка в ОРИТ, начало антибактериальной терапии – цефтриаксон, амикацин в максимальных суточных дозах, экстренная хирургическая санация очага инфекции среднего уха. В связи с отсутствием дислокационного синдрома, небольшим размером образования левой височной области оперативное вмешательство на головном мозге не показано. Рекомендована КТ головного мозга через 7 дней после операции. Экстренное хирургическое лечение: радикальная операция на левом ухе со вскрытием эпидурального абсцесса средней черепной ямки. Операционные находки: строение сосцевидного отростка склеротическое, в сосцевидной пещере и аттике – холестеатома, гнойное отделяемое, аррозия верхней стенки сосцевидной пещеры, дефект в среднюю черепную ямку. Удалены холестеатома и пораженная остеомиелитическим процессом костная ткань, вскрыт эпидуральный абсцесс. ТМО в области дефекта серого цвета, пульсация сохранена.

В послеоперационном периоде лечение в ОРИТ 6 сут, на ИВЛ – 1 сут; SOFA: 6–4–2–1–0–0. Через 5 сут смена антибактериальной терапии: меропенем 3,0 г/сут, ванкомицин 2,0 г/сут. Проводилось эндолюмбальное введение ванкомицина по 20 мг/сут. При бактериологическом исследовании ликвора роста микрофлоры не получено. Из гнойного отделяемого среднего уха и содержимого эпидурального абсцесса выделен Enterococcus faecalis, КОЕ – 10^6, чувствительный к имипенему, меропенему, ванкомицину, линезолиду. На КТ головного мозга, выполненных через 7 дней после радикальной операции на левом ухе с обнажением средней черепной ямки, вскрытия эпидурального абсцесса на фоне высокодозной антибактериальной терапии, жидкостное образование не определяется, зона пониженной плотности вещества головного мозга увеличилась (Рисунок 4.8).

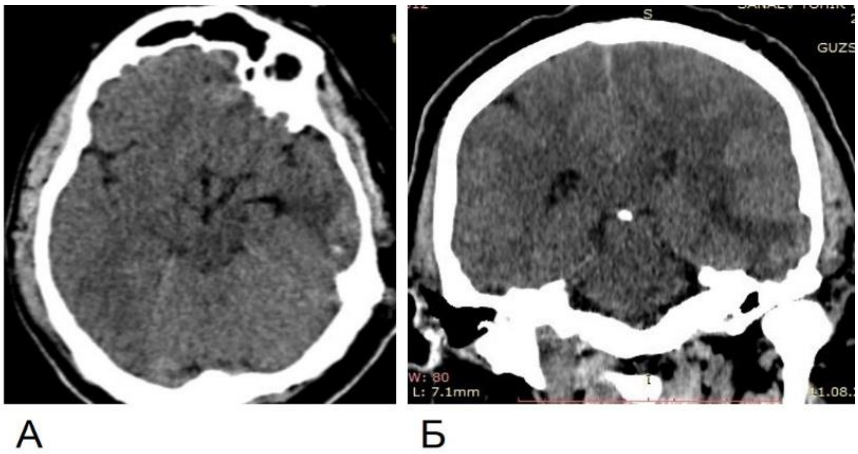

Рисунок 4.8 – КТ головного мозга без контрастирования пациента С., 36 лет, через 7 дней после хирургического лечения в аксиальной (А) и коронарной (Б) проекциях

Через 30 дней после хирургического лечения на фоне продолжающейся антибактериальной терапии при выполнении КТ головного мозга жидкостного образования не выявлено (Рисунок 4.9). На КТ височных костей через 30 дней после радикальной операции на ухе и удаления эпидурального абсцесса – послеоперационная полость без признаков воспаления (Рисунок 4.10). Исход лечения – выздоровление.

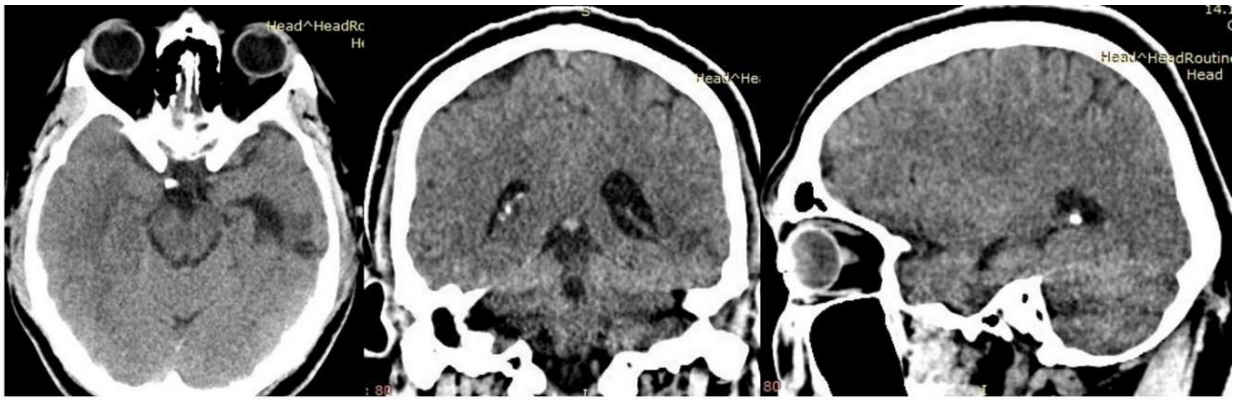

А Б В

Рисунок 4.9 – КТ головного мозга без контрастирования пациента С., 36 лет, через 30 дней после вскрытия и дренирования эпидурального абсцесса в аксиальной (А), коронарной (Б) и сагиттальной (В) проекциях

А Б В

Рисунок 4.10 – КТ левой височной кости пациента С., 36 лет, через 30 дней после радикальной операции в аксиальной (А), коронарной (Б) и сагиттальной (В) проекциях

Клинический пример 2. Пациент Л., 44 лет, медицинская карта № 20 244, житель города, доставлен бригадой СМП в БМУ «Курская областная клиническая больница» с жалобами на сильную головную боль, гноетечение из правого уха, выраженную общую слабость. Из анамнеза: периодическое гноетечение их правого уха, на диспансерном учете у ЛОР-специалиста не состоит, 10 дней назад перенес ОРВИ, после чего гноетечение из уха усилилось. Последние 5 дней интенсивные головные боли, не купируемые анальгетиками, повышение температуры тела до 40,0–40,5 °С, тошнота, рвота, не связанные с приемом пищи.

При поступлении: сознание – глубокое оглушение, температуре тела 40,1 °С, ярко выраженная менингеальная симптоматика. При ЛОР-осмотре: оторея (сливкообразный гной) справа, отомикроскопия – гиперемия и отек кожи в костном отделе наружного слухового прохода, нависание задне-верхней стенки, краевая перфорация, при зондировании определяется вход в аттик, «пульсирующий рефлекс».

Офтальмолог – симптомы внутричерепной гипертензии. На КТ височных костей определяются полости деструкции в аттико-антральной зоне правой височной кости, костная ткань в области верхней грани пирамиды истончена, дефект в среднюю черепную ямку (Рисунок 4.11). На МР-томограммах головного мозга при поступлении определяется скопление жидкостного содержимого в субдуральном пространстве, распространяющееся на лобную, теменную и затылочную области (Рисунок 4.12).

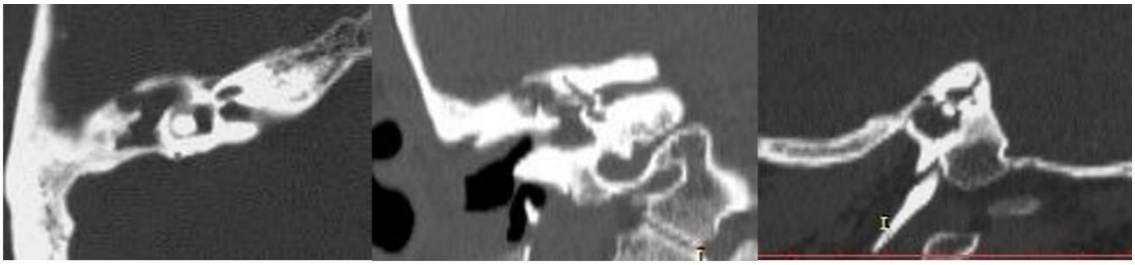

А Б В

Рисунок 4.11 – КТ правой височной кости пациента Л., 44 лет, при поступлении в стационар в аксиальной (А), коронарной (Б) и сагиттальной (В) проекциях

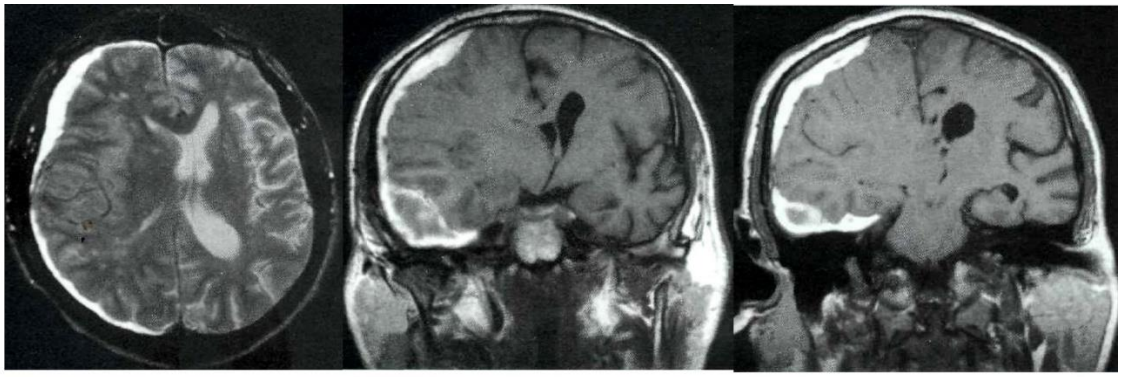

А Б В

Рисунок 4.12 – МРТ головного мозга без контрастирования пациента Л., 44 лет, при поступлении в стационар в режиме Т1 ВИ в аксиальной (А) и в режиме Т2 ВИ в коронарной (Б, В) проекциях

Консилиум (оториноларинголог, нейрохирург, невролог, реаниматолог, терапевт, клинический фармаколог): комплексная оценка общего состояния больного – шкала Глазго = 10; SOFA = 7; APACHE II = 13; риск летального исхода по шкале APACHE II = 16,5. Диагноз: хронический эпитимпанит справа, менингоэнцефалит, отогенная субдуральная эмпиема правой гемисферы, тяжелый сепсис. Антибактериальная терапия: меропенем – 3,0 г/сут внутриартериально 5 сут с последующим

внутривенным введением, ванкомицин – 20 мг/сут эндолюмбально, затем внутривенно 2,0 г/сут. Экстренное хирургическое лечение. Оториноларинголог – радикальная операция на правом ухе, находки: распространенный остеомиелитический процесс с образованием полостей, секвестров в области антрума, «пороговых клеток», гной и холестетома в антруме. В процессе удаления патологически измененных тканей обнажена средняя черепная ямка, дефект 1,5 × 1,0 см, ТМО розового цвета, пульсация сохранена. Нейрохирург – наложение двух трефинационных отверстий, удаление субдуральной эмпиемы, постановка закрытого наружного активного проточно-промывочного дренажа. Результаты бактериологического исследования: отделяемое из среднего уха – Pseudomonas aeruginosa 10^5 КОЕ, чувствительная к амикацину, меропенему, цефоперазон+сульбактаму; содержимое абсцесса головного мозга и кровь: Enterococcus feacalis 10^3 КОЕ, чувствительный к ванкомицину, линезолиду. Ликвор – роста микрофлоры не получено. Комплексная интенсивная терапия и наблюдение больного специалистами междисциплинарной бригады в условиях ОРИТ – 14 сут, принудительная ИВЛ – 4 сут, нутритивная поддержка, плазмаферез – 4 сеанса. Интегральная оценка общего статуса: SOFA – 7–7–6–6–5–3–2–0–0. КТ височных костей через 30 дней после радикальной операции на правом ухе: послеоперационная полость среднего уха пневматизирована, признаков воспалительного процесса не выявлено (Рисунок 4.13).

Рисунок 4.13 – КТ правой височной кости пациента Л., 44 лет, через 30 дней после хирургического лечения в аксиальной (А), коронарной (Б) и сагиттальной (В) проекциях

На МР-томограммах головного мозга, выполненных через 30 дней после вскрытия, аспирации и проточно-промывного дренирования субдуральной эмпиемы через два фрезевых отверстия, признаков скопления жидкости в субдуральном пространстве не выявлено (Рисунок 4.14). Исход лечения – выздоровление.

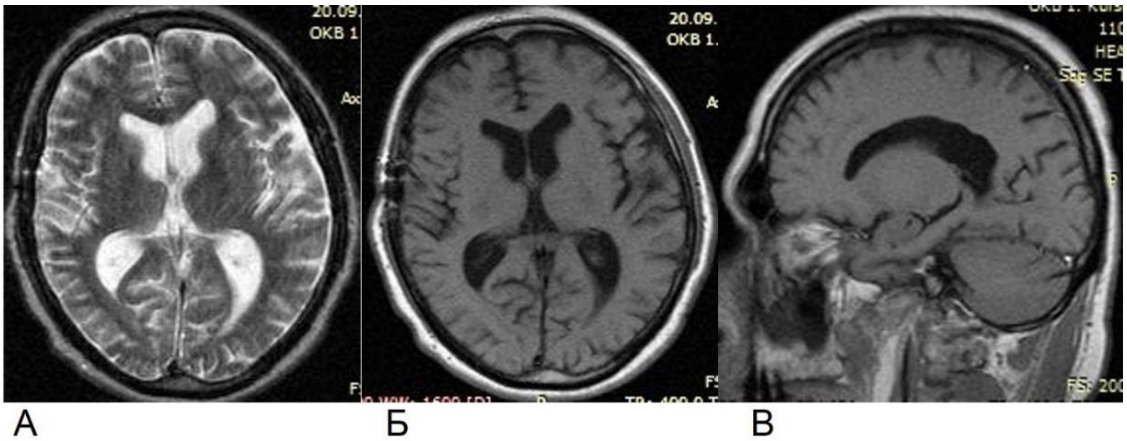

Рисунок 4.14 – МРТ головного мозга без контрастирования пациента Л., 44 лет, через 30 дней после хирургического лечения в режиме Т1 ВИ в аксиальной проекции (А) и в режиме Т2 ВИ в коронарной (Б) и сагиттальной (В) проекциях

Клинический пример 3. Пациент П., 25 лет, медицинская карта № 12 265, житель сельского поселения (300 км от краевого центра), доставлен бригадой санитарно-авиационной помощи с жалобами на сильную головную боль, выделения из носа гнойного характера, общую слабость. Из анамнеза: ринорея, сопровождающаяся нарушением носового дыхания, в течение 1 мес. Получал амбулаторное лечение в поликлинике районной больницы. Интенсивные головные боли, боли в правом глазу, фебрильная лихорадка в течение 2 дней. При обращении в районную больницу – подозрение на гнойно-воспалительное орбитальное осложнение и ВЧО, экстренная эвакуация в КГБУЗ «Краевая клиническая больница» г. Красноярска.

При поступлении: сознание – оглушение, температура тела 40,1 °С, менингеальная симптоматика. При осмотре оториноларингологом: носовое дыхание затруднено, при эндоскопическом исследовании – слизистая оболочка полости носа гиперемирована, отечна, перегородка носа искривлена, в носовых ходах и в носоглотке обильное гнойное отделяемое. Офтальмолог: visus OD, OS = 1,0; ограничение движений правого глазного яблока, умеренно выраженный экзофтальм, болез-

ненность и отек век, параорбитальной клетчатки, симптомы внутричерепной гипертензии. На КТ околоносовых пазух определяется затенение правой лобной пазухи, клеток решетчатого лабиринта, клиновидных пазух. Определяются истончение, аррозия, деструкция крыши правого решетчатого лабиринта, верхней стенки глазницы (Рисунок 4.15). На КТ головного мозга в правой лобной области, а также в межполушарной щели определяется скопление гипоинтенсивного содержимого (12–14 ед. Н) с накоплением контрастного вещества по периферии. Срединные структуры головного мозга смещены вправо, передний рог бокового желудочка компримирован (Рисунок 4.16).

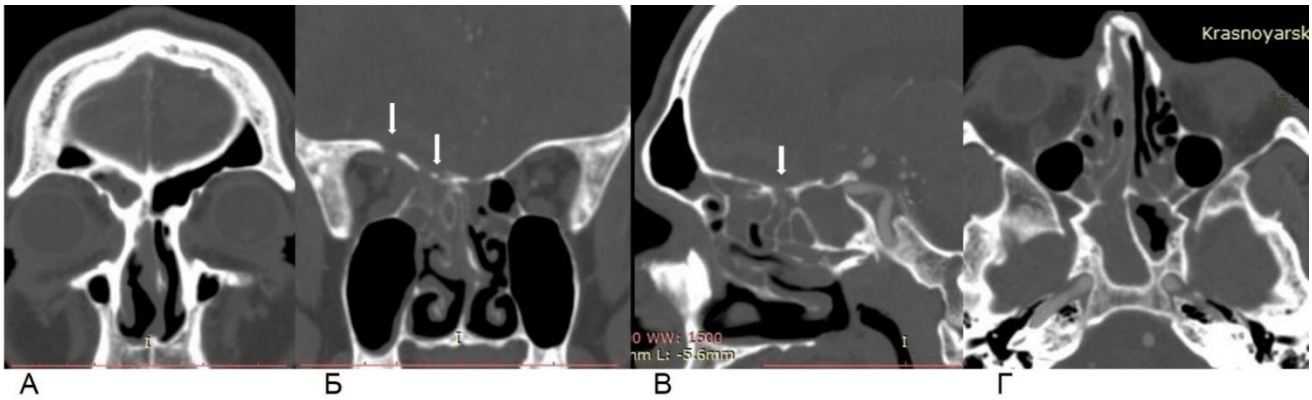

Рисунок 4.15 – КТ околоносовых пазух пациента П., 25 лет, в коронарной (А, Б), сагиттальной (В) и аксиальной (Г) проекциях. Зоны деструкции крыши решетчатого лабиринта и верхней стенки орбиты указаны стрелками

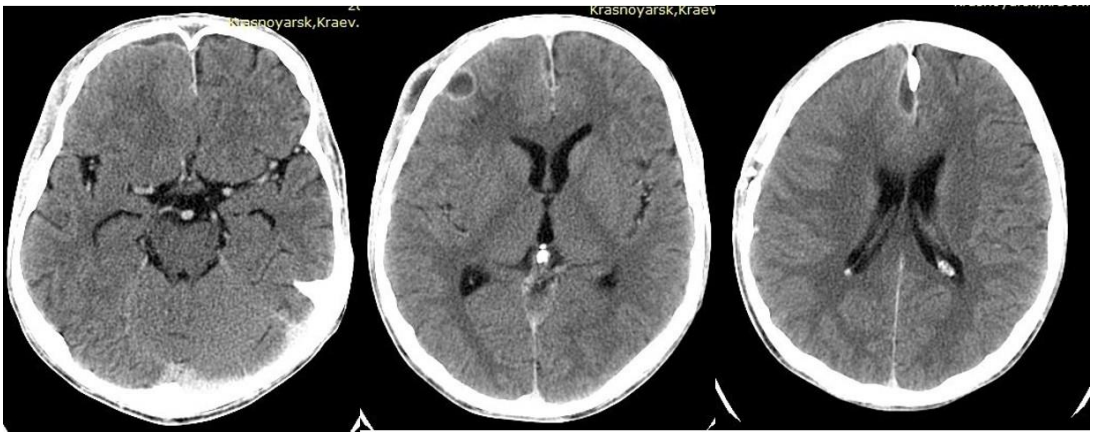

Рисунок 4.16 – КТ головного мозга пациента П., 25 лет, с контрастированием в аксиальной проекции

Консилиум (оториноларинголог, нейрохирург, невролог, реаниматолог, терапевт, клинический фармаколог): комплексная оценка общего состояния больного – шкала Глазго = 13; SOFA = 4,2; APACHE II = 13,9; риск летального исхода по шкале

APACHE II = 9. Диагноз: обострение хронического гнойного полисинусита, орбитальный целлюлит справа, риносинусогенный менингоэнцефалит, субдуральные эмпиемы правой лобной области, тяжелый сепсис. Больной переведен в ОРИТ гнойно-септического центра, начата интенсивная предоперационная терапия, антибактериальная терапия – меропенем 3,0 г/сут внутриартериально в течение 5 сут с последующим переводом на внутривенное введение, ванкомицин 3,0 г/сут внутривенно.

Экстренное хирургическое лечение. Оториноларинголог: эндоназальная эндоскопическая полисинусотомия, в полостях пораженных пазух сливкообразный гной, слизистая оболочка и костные структуры решетчатых клеток справа с элементами некроза. Нейрохирург: костно-пластическая трепанация черепа в лобной области справа, удаления субдурального и межполушарного абсцессов правой лобной доли головного мозга, установка проточно-промывного дренажа.

Послеоперационная интенсивная терапия и ведение больного специалистами междисциплинарной бригады в течение 6 дней, экстракорпоральная детоксикация – плазмаферез 3 сеанса. Динамическая интегральная оценка общего статуса: SOFA – 4–4–2–2–0–0. На седьмые сутки после экстренной эндоназальной эндоскопической полисинусотомии по данным КТ отмечается восстановление пневматизации околоносовых пазух (Рисунок 4.17). На контрольной КТ головного мозга признаков внутричерепных жидкостных образований не определяется (Рисунок 4.18). Исход лечения – выздоровление.

А Б В

Рисунок 4.17 – КТ околоносовых пазух пациента П., 25 лет, через 7 дней после хирургического лечения в аксиальной проекции

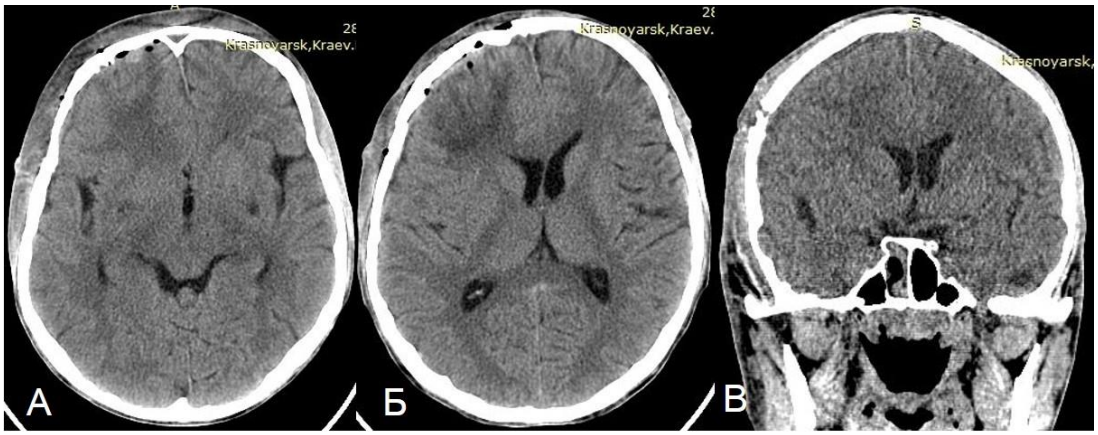

Рисунок 4.18 – КТ головного мозга пациента П., 25 лет, без контрастирования через 7 дней после хирургического лечения в аксиальной (А, Б) и коронарной (В) проекциях

Клинический пример 4. Пациент Ш., 32 лет, житель сельского поселения (120 км от областного центра), медицинская карта № 2 299/162, поступил в БМУ «Курская областная клиническая больница» с жалобами на сильную разлитую головную боль, боли в лобной области, в глазу, общую слабость. Из анамнеза: болен в течение 10 дней, после переохлаждения и ОРВИ. Боли в области глаза, фебрильная температура тела появились за 2 дня до госпитализации. При обращении в районную больницу экстренно направлен в сопровождении бригады СМП в специализированный МСС. При поступлении: сознание – умеренное оглушение, температура тела 38,3 °С, менингеальная симптоматика. При осмотре оториноларингологом: носовое дыхание затруднено, преимущественно слева. При эндоскопическом осмотре: ринорея (гной), слизистая оболочка полости носа отечна и гиперемирована, слева обильное гнойное отделяемое в носовых ходах и носоглотке. Офтальмолог: выраженная болезненность при пальпации и движениях левого глазного яблока. Отек век, хемоз конъюнктивы, экзофтальм, нарушение движений глазного яблока. На КТ околоносовых пазух определяется тотальное затенение клеток решетчатого лабиринта и верхнечелюстной пазухи слева, истончение и деструкция латеральной (глазничной) стенки решетчатого лабиринта, отек ретробульбарной клетчатки, расширение и извитость вен глазницы, экзофтальм слева (Рисунок 4.19). На МРТ головного мозга определяется обширное скопление жидкостного содержимого в субдуральном пространстве с распространением по конвексу и в область межполушарной щели (Рисунок 4.20).

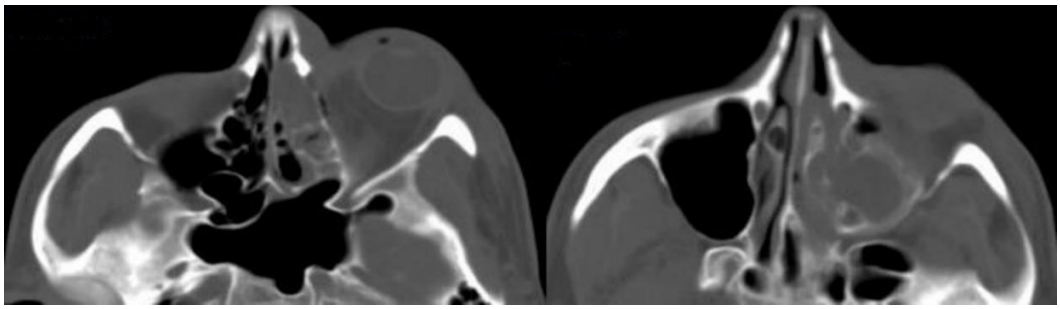

Рисунок 4.19 – КТ околоносовых пазух пациента Ш., 32 лет, при поступлении в стационар в аксиальной проекции

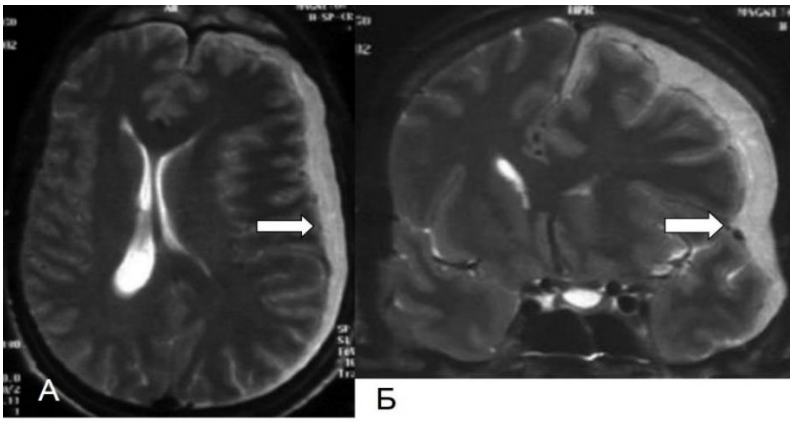

Рисунок 4.20 – МРТ головного мозга пациента Ш., 32 лет, без контрастирования при поступлении в стационар в Т1 ВИ в аксиальной (А) и коронарной (Б) проекциях

Консилиум (оториноларинголог, нейрохирург, невролог, реаниматолог, терапевт, клинический фармаколог): комплексная оценка общего состояния больного – шкала Глазго = 14; SOFA = 2; APACHE II = 5; риск летального исхода по шкале APACHE II = 5,1. Диагноз: острый гнойный полисинусит, флегмона левой орбиты, риносинусогенная субдуральная эмпиема левой гемисферы, ССВР.

Экстренное хирургическое лечение. Оториноларинголог: эндоназальная эндоскопическая полисинусотомия, находки – некротические изменения слизистой оболочки и костных перегородок клеток решетчатого лабиринта. Нейрохирург: декомпрессивная трепанация черепа, опорожнение субдуральной эмпиемы, установка проточно-промывного дренажа. Антибактериальная терапия: цефтриаксон – 4,0 г/сут, амикацин – 1,5 г/сут. Динамическая интегральная оценка общего статуса: SOFA – 2–0–0–0. Бактериологическое исследование: ликвор, содержимое абсцесса головного мозга – роста нет, из полости ОНП – S. epidermidis КОЕ 10^4, чувствительный к цефтриаксону, амикацину.

Через 14 дней после эндоназальной эндоскопической полисинусотомии, декомпрессивной трепанации черепа, опорожнения субдуральной эмпиемы – на КТ околоносовых пазух отмечается восстановление пневматизации (Рисунок 4.21). На КТ головного мозга признаков жидкостного образования не выявлено (Рисунок 4.22). Исход лечения – выздоровление.

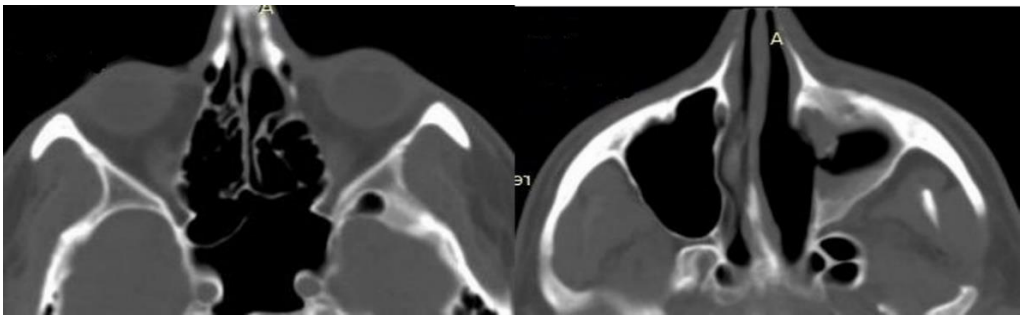

Рисунок 4.21 – КТ околоносовых пазух пациента Ш., 32 лет, в аксиальной проекции через 14 дней после хирургического лечения

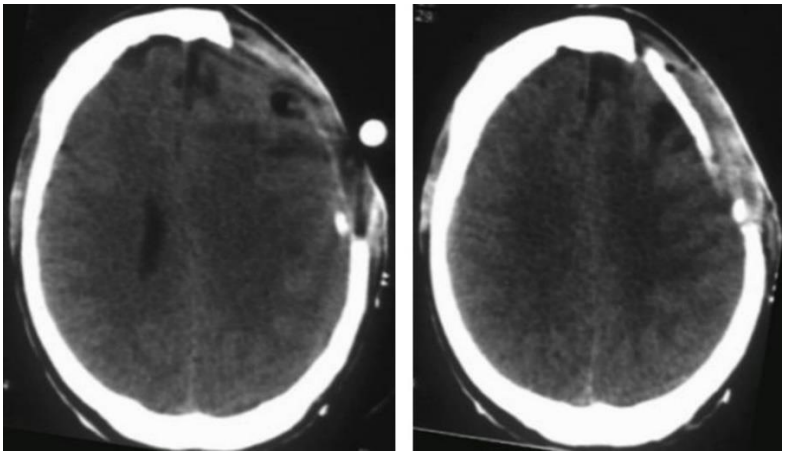

Рисунок 4.22 – КТ головного мозга пациента Ш., 32 лет, в аксиальной проекции через 14 дней после хирургического лечения

Клинический пример 5. Пациент З., 54 лет, медицинская карта № 19 689, житель сельского поселения (697 км от краевого центра), поступил в КГБУЗ «Краевая клиническая больница» г. Красноярска с жалобами на сильные головные боли, общую слабость, выделения из правого уха гнойного характера. Из анамнеза: впервые боли в ухе появились 5 дней назад, обращался за медицинской помощью по месту жительства. За два дня до поступления – резкое усиление головных болей, гноетечения, появление фебрильной лихорадки. Доставлен в специализированный МСС санитарно-авиационной бригадой. При поступлении: в ясном сознании, ориентирован, температура тела 39,0 °С. При ЛОР-осмотре: мягкие ткани правой заушной

области отечны, резко болезненны при пальпации, оторея (сливкообразный гной). Отомикроскопия: резкий отек и гиперемия кожи наружного слухового прохода, сужение за счет нависания задне-верхней стенки, холестеатомные массы, заполняющие костный отдел наружного слухового прохода. На КТ височных костей определяется обширная полость деструкции с разрушением верхней грани пирамиды височной кости и задне-медиальной стенки сосцевидного отростка (Рисунок 4.23).

Рисунок 4.23 – КТ правой височной кости пациента З., 54 лет, при поступлении в стационар в аксиальной (А), коронарной (Б) и сагиттальной (В) проекциях

На КТ головного мозга, выполненных при поступлении в стационар, определяется супратенториальное, контактирующее с пирамидой правой височной кости, гипоинтенсивное (12–15 ед. Н), интенсивно накапливающее по периферии контрастное вещество, неправильной формы полостное образование 35 х 14 х 16 мм (Рисунок 4.24).

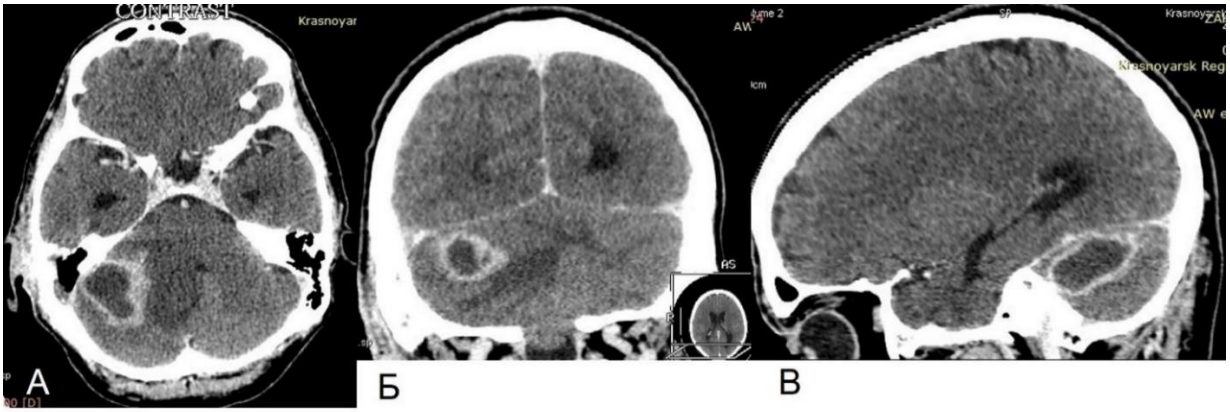

Рисунок 4.24 – КТ головного мозга с контрастированием пациента З., 54 лет, при поступлении в стационар в аксиальной (А), коронарной (Б) и сагиттальной (В) проекциях

Консилиум (оториноларинголог, нейрохирург, невролог, терапевт, клинический фармаколог): комплексная оценка общего состояния больного – шкала Глазго = 15; SOFA = 0; APACHE II = 0; риск летального исхода по шкале APACHE II = 2,9.

Диагноз: хронический эпитимпанит справа, холестеатома, мастоидит, отогенный абсцесс правой гемисферы мозжечка. Сопутствующий диагноз: гипертоническая болезнь I, риск I, СН 0, язвенная болезнь желудка, ремиссия, хронический вирусный гепатит С, низкая активность. Антибактериальная терапия: цефтриаксон 4,0 г/сут, амикацин 1,0 г/сут.

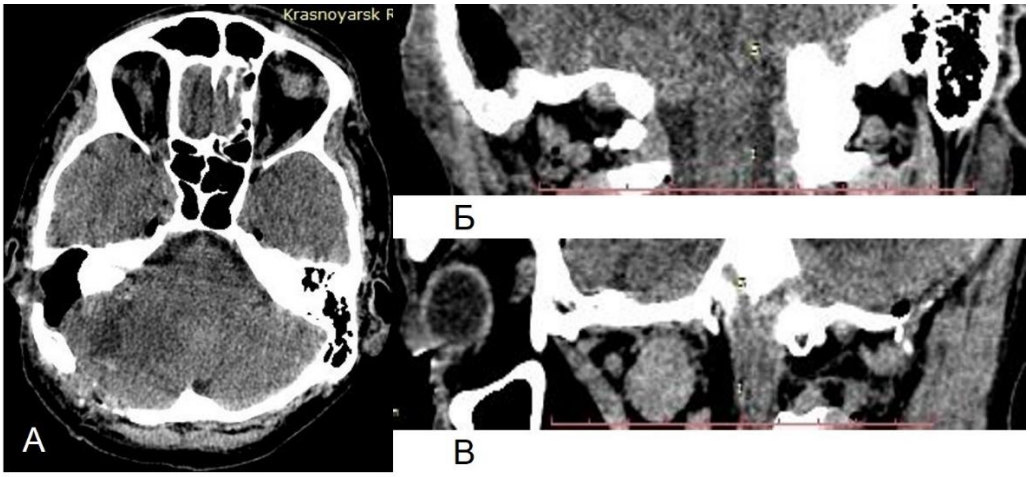

Рисунок 4.25 – КТ головного мозга пациента З., 54 лет, без контрастирования через 14 дней после хирургического лечения в аксиальной (А), коронарной (Б) и сагиттальной (В) проекциях

Экстренное хирургическое лечение. Оториноларинголог: радикальная операция на правом ухе. Операционные находки: при доступе к сосцевидному отростку вскрыт поднадкостничный абсцесс, выявлен дефект кортикального слоя в области площадки сосцевидного отростка, холестеатома больших размеров, разрушающая сосцевидный отросток и височную кость субтотально. При удалении патологически измененных тканей обнажена ТМО средней и задней черепной ямок. Нейрохирург: трепанация задней черепной ямки с экстракапсулярным удалением абсцесса головного мозга.

Течение послеоперационного периода гладкое. Через 14 дней после хирургической санации очагов инфекции – полостное образование в мозжечке не определяется, постоперационная полость височной кости без признаков воспаления (Рисунок 4.25). Исход лечения – выздоровление.

Клинический пример 6. Пациент К., 23 лет, медицинская карта № 20 260/1114, житель сельского поселения (110 км от областного центра), поступил в БМУ «Курская областная клиническая больница» с жалобами на сильные головные боли,

боли в области лба, затруднение носового дыхания, гнойные выделения из носа. Из анамнеза: в течение последних 3 лет жалобы на частые гнойные выделения из носа. Перенес ОРВИ около 10 дней назад. В течение последних 6 дней нарастающая головная боль, ринорея, нарушение носового дыхания, фебрильная температура тела. При ухудшении состояния доставлен бригадой СМП.

При поступлении в МСС: сознание – глубокое оглушение, температура тела 39,0 °С. При ЛОР-осмотре: отек и болезненность мягких тканей в лобной области слева, отек верхнего века. При эндоскопии: выраженный отек и гиперемия слизистой оболочки полости носа, гнойное отделяемое в носовых ходах и носоглотке. Офтальмоскопия – признаки внутричерепной гипертензии. На КТ околоносовых пазух на фоне гомогенного субтотального затенения лобных, решетчатых, верхнечелюстных пазух отмечаются истончение и деструкция передней и задней стенок левой лобной пазухи. В эпидуральном пространстве левой лобной области – воздух (Рисунок 4.26).

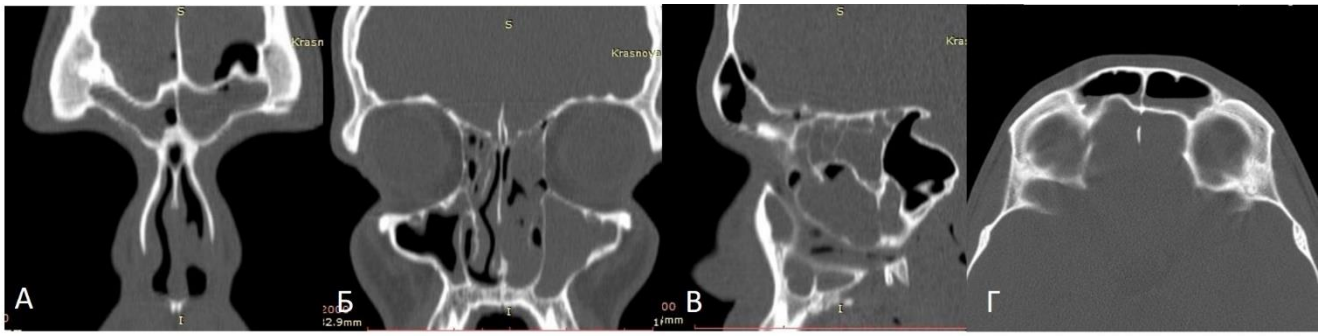

Рисунок 4.26 – КТ околоносовых пазух пациента К., 23 лет, при поступлении в стационар в коронарной (А, Б), сагиттальной (В) и аксиальной (Г) проекциях

На КТ головного мозга в левой лобно-теменной области выявлено полостное образование овальной формы с тонкими стенками, жидкостным содержимым и небольшим количеством воздуха, окруженное неправильной формы гипоинтенсивной зоной. Срединные структуры смещены слева направо, сдавлен передний рог гомолатерального желудочка (Рисунок 4.27).

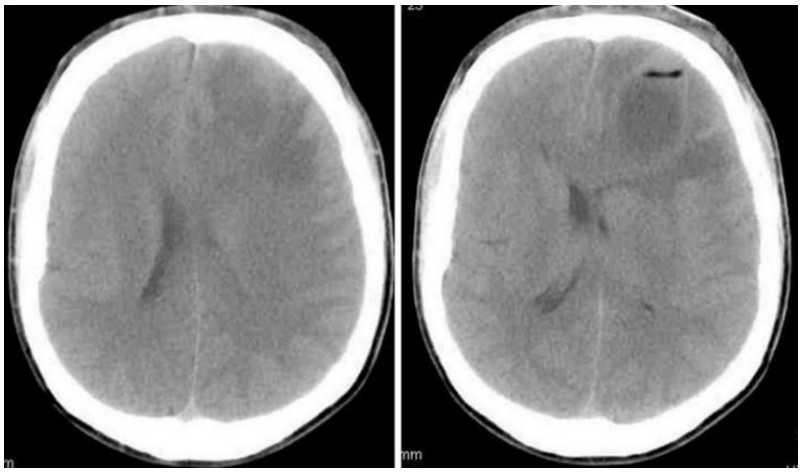

Рисунок 4.27 – КТ головного мозга без контрастирования пациента К., 23 лет, при поступлении в стационар в аксиальной проекции

Консилиум (оториноларинголог, нейрохирург, невролог, реаниматолог, терапевт, клинический фармаколог): комплексная оценка общего состояния больного – шкала Глазго = 13; SOFA = 4,1; APACHE II =14; риск летального исхода по шкале APACHE II = 18,6. Диагноз: хронический гнойный пансинусит, обострение, риносинусогенный абсцесс левой лобной доли, тяжелый сепсис. В ОРИТ начало интенсивной терапии с целью подготовки к хирургическому лечению. Антибактериальная терапия: цефтриаксон 4,0 г/сут внутриартериально с последующим переводом на внутривенное введение, амикацин 1,0 г/сут.

Экстренное хирургическое лечение. Оториноларинголог – эндоназальная эндоскопическая полисинусотомия. Нейрохирург – костно-пластическая трепанация черепа, экстракапсулярное удаление абсцесса левой лобно-теменной области. Интенсивная терапия в ОРИТ с ведением больного специалистами междисциплинарной бригады – 7 сут, в том числе на вспомогательной ИВЛ – 3 сут. Трижды проведены сеансы плазмафереза. Динамическая интегральная оценка общего статуса: SOFA – 7–4–2–2–0–0. На КТ околоносовых пазух, выполненных через 21 день после хирургической санации очагов инфекции, определяется восстановление пневматизации пазух с умеренным утолщением слизистой левой верхнечелюстной пазухи (Рисунок 4.28). КТ головного мозга через 21 день после хирургического лечения полостных образований в левой лобно-теменной области не выявлено (Рисунок 4.29). Исход лечения – выздоровление.

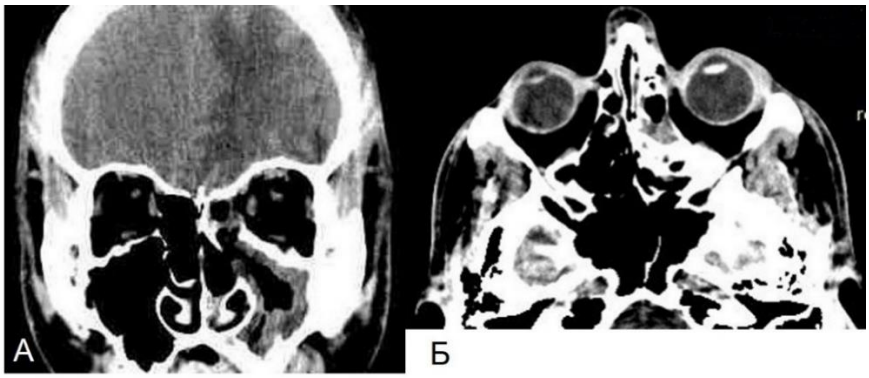

Рисунок 4.28 – КТ околоносовых пазух пациента К., 23 лет, через 21 день после хирургического лечения в коронарной (А) и аксиальной (Б) проекциях

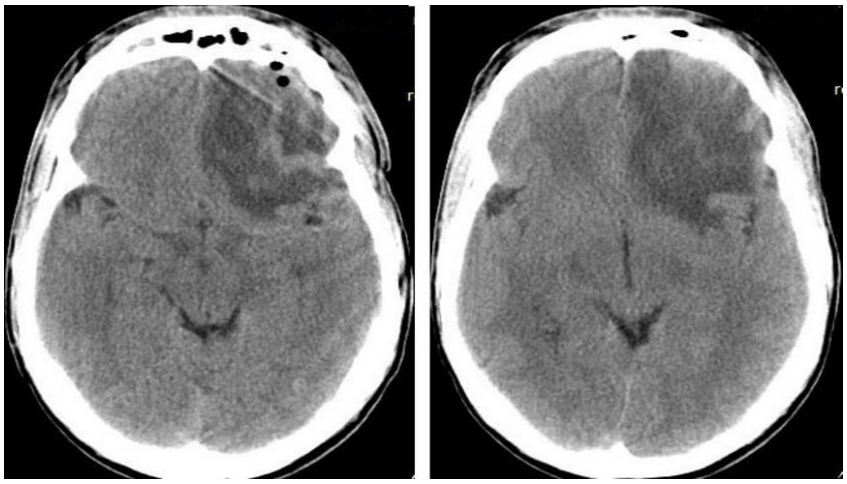

Рисунок 4.29 – КТ головного мозга без контрастирования пациента К., 23 лет, через 21 день после хирургического лечения в аксиальной проекции

Клинический пример 7. Пациент Д., 2 лет, медицинская карта № 5370, поступил в МБУЗ «Городская больница № 20 имени И. С. Берзона» г. Красноярска с жалобами на повышение температуры тела до фебрильных цифр, спонтанную рвоту, боль в области левого уха. Ребенок заболел остро, отмечались повышение температуры тела до субфебрильных цифр, умеренная головная боль, недомогание. За медицинской помощью не обращались, лечились самостоятельно. На 2-й день заболевания появилась лихорадка, тошнота, светобоязнь. При поступлении ребенок в сознании, состояние тяжелое, температура тела 39,2 °С, очаговой симптоматики не выявлено, ярко выраженные симптомы раздражения мозговых оболочек. В клиническом анализе крови повышение уровня лейкоцитов до 20 х 10^9/л, нейтрофильный сдвиг. При отомикроскопии: наружный слуховой проход слева свободен, барабанная перепонка розовая, выбухает, опознавательные пункты сглажены.

На КТ головного мозга, выполненных при поступлении больного в МСС, в лобно-теменно-височной области определяются множественные округлые полостные образования с выраженной капсулой (Рисунок 4.30).

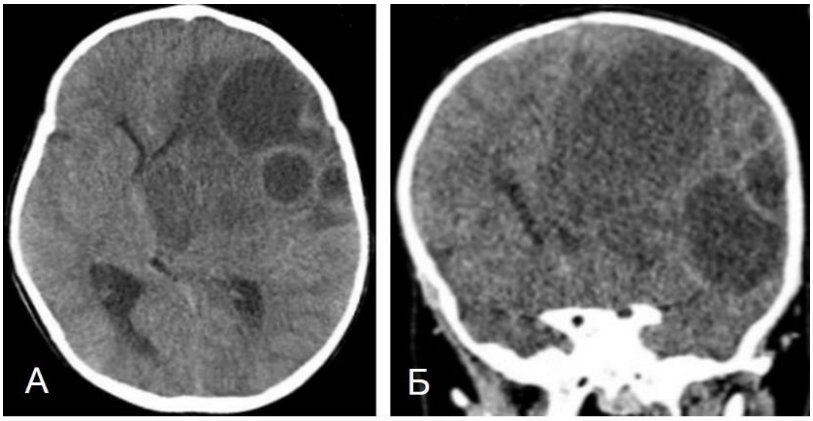

Рисунок 4.30 – КТ головного мозга без контрастирования пациента Д., 2 лет, в аксиальной (А) и коронарной (Б) проекциях

На МРТ головного мозга, выполненных при поступлении в стационар, в лобно-теменно-височной области определяются множественные округлые полостные образования с хорошо выраженной капсулой, смещением срединных структур головного мозга влево, компримированием желудочков головного мозга (Рисунок 4.31).

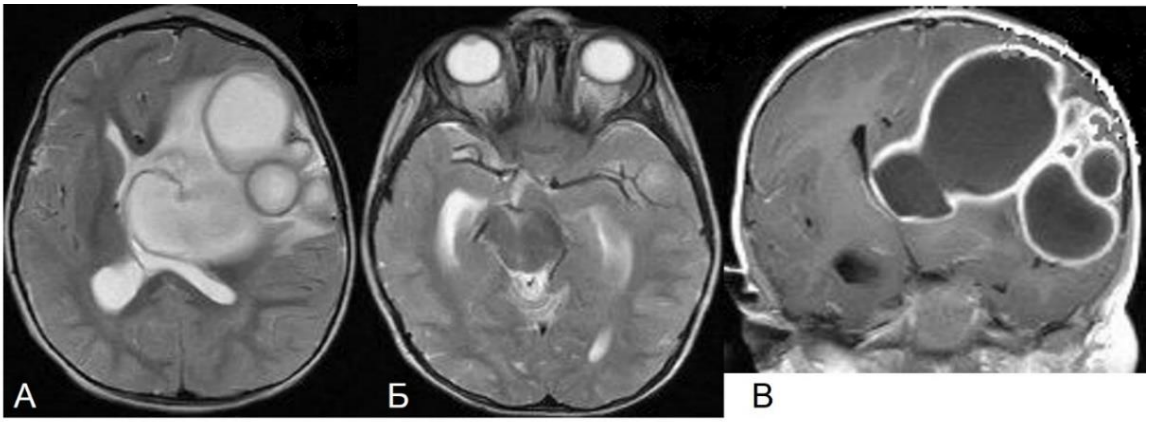

Рисунок 4.31 – МРТ головного мозга без контрастирования пациента Д., 2 лет, в Т1 ВИ в аксиальной проекции (А, Б) и Т2 ВИ в коронарной проекции (В)

Диагноз: острый средний гнойный отит слева, отогенный менингоэнцефалит, множественные абсцессы левой лобно-теменно-височной области.

Экстренное хирургическое лечение. Оториноларинголог: парацентез барабанной перепонки, получено гнойное отделяемое. Нейрохирург: пункционная аспирация и дренирование множественных абсцессов головного мозга с использованием ультразвуковой стереотаксической навигации. Антибактериальная терапия: цефтриаксон – 1,0 г/сут, амикацин – 250 мг/сут. На КТ головного мозга, выполненных через 3 сут после хирургической санации очагов инфекции, отмечается положительная динамика – уменьшение размеров полостных образований (Рисунок 4.32). Через 3 мес. после проведенного хирургического лечения на МР-томограммах головного мозга полостных образований не выявлено (Рисунок 4.33). Исход лечения – выздоровление.

Рисунок 4.32 – КТ головного мозга без контрастирования пациента Д., 2 лет, через 3 сут после хирургического лечения в аксиальной (А), коронарной (Б) и сагиттальной (В) проекциях

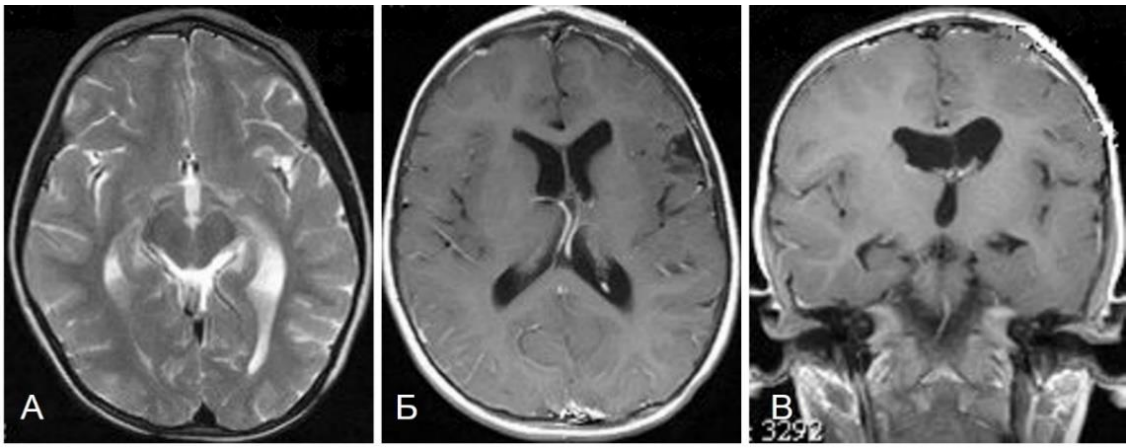

Рисунок 4.33 – МРТ головного мозга без контрастирования пациента Д., 2 лет, через 3 мес. после хирургического лечения в Т1 ВИ (А) и Т2 ВИ (Б) в аксиальной проекции, в Т2 ВИ в коронарной проекции (В)

Клинический пример 8. Пациент К., 16 лет, медицинская карта № 32 520, госпитализирован в ГБУЗ «Иркутская ордена «Знак Почета» областная клиническая больница» с жалобами на повышение температуры тела до фебрильных цифр, интенсивную головную боль, тошноту, рвоту, боли в левом глазу, двоение в глазах. Из анамнеза: ребенок-инвалид, умственная отсталость легкой степени. Хронический отит диагностирован 6 лет назад, частое гноетечение, в течение последнего 1 года лечение не получал. При поступлении в МСС: сознание ясное, температура тела 38,1 °С, симптомы раздражения мозговых оболочек. При ЛОР-осмотре: мягкие ткани в левой заушной области умеренно отечны, надавливание на площадку сосцевидного отростка болезненно, оторея (сливкообразный гной). Отомикроскопия: кожа наружного слухового прохода отечна, барабанная перепонка гиперемирована, утолщена, краевой дефект в передне-верхнем квадранте, холестеатома, гнойное отделяемое. При осмотре офтальмолога: visus OD = 1,0; OS = 0,6; отек век, конъюнктивы, экзофтальм слева, нарушение подвижности глазного яблока, офтальмоскопия – отек дисков зрительного нерва. На КТ височных костей: тотальное отсутствие воздушности ячеек левого сосцевидного отростка, обширная зона деструкции с образованием полости (стрелки), заполненной мягкотканным содержимым (Рисунок 4.34).

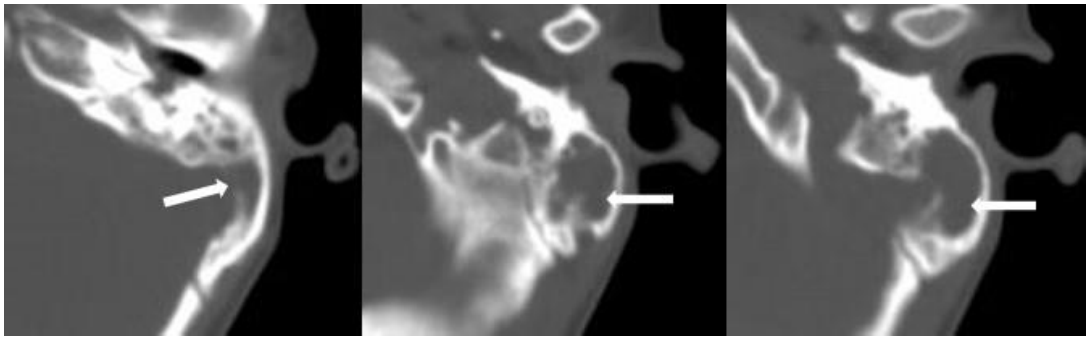

Рисунок 4.34 – КТ височных костей пациента К., 16 лет, в аксиальной проекции

На КТ головного мозга определяются утолщение, извитость вен орбиты, левосторонний экзофтальм, повышение интенсивности сигнала в проекции левого сигмовидного и поперечного синусов (стрелки), отек вещества головного мозга, левой гемисферы мозжечка со смещением срединных структур головного мозга (Ри-

сунок 4.35, А–Б). По ходу намета мозжечка определяется неправильной формы гипоинтенсивная зона (12–16 ед. Н) – субдуральный абсцесс; в левом полушарии мозжечка определяются гипоинтенсивные участки вещества головного мозга (очаги энцефалита) (Рисунок 4.35, В–Г). Консилиум (оториноларинголог, нейрохирург, невролог, реаниматолог, терапевт, клинический фармаколог, офтальмолог): комплексная оценка общего состояния больного – шкала Глазго = 15; SOFA = 1; APACHE II =1; риск летального исхода по шкале APACHE II = 3,3. Диагноз: хронический эпитимпанит слева, холестеатома, мастоидит, отогенный менингоэнцефалит, тромбоз кавернозного, сигмовидного, поперечного синусов, субдуральный абсцесс задней черепной ямки, ССВР. Антибактериальная терапия: меропенем – 3,0 г/сут, амикацин – 1,5 г/сут внутривенно.

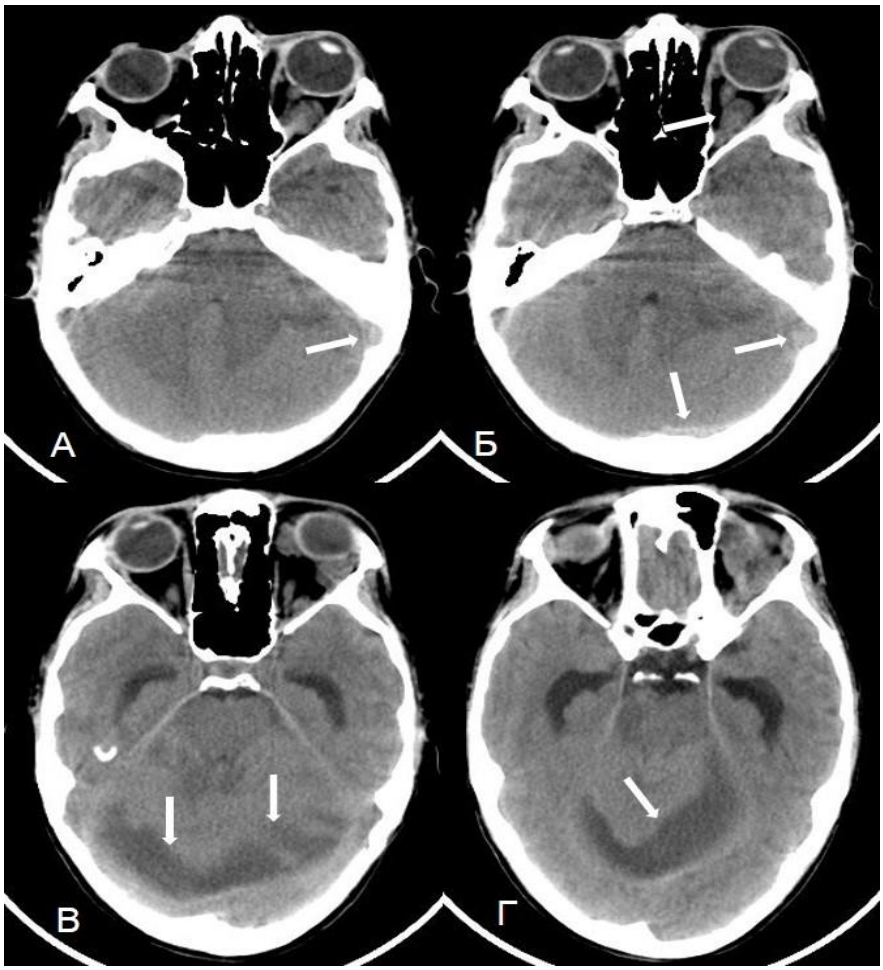

Рисунок 4.35 – КТ головного мозга пациента К., 16 лет, без контрастирования в аксиальной проекции

Экстренное хирургическое лечение. Оториноларинголог: радикальная операция на левом ухе, операционные находки: обширная полость деструкции, заполненная холестеатомой, разрушение «угловых» и «пороговых» клеток. В процессе удаления патологически измененных тканей обнажена стенка сигмовидного синуса, покрытая грануляциями. Определяется дефект стенки синуса (0,1 × 0,2 см) с гнойным отделяемым. Совместно с нейрохирургом просвет синуса вскрыт, выполнена тромбэктомия. Нейрохирургический этап операции: трепанация задней черепной ямки с удалением субдурального абсцесса, установкой проточно-промывного дренажа.

Рисунок 4.36 – КТ головного мозга пациента К., 16 лет, без контрастирования на 5-е (А, Б) и на 17-е сут (В, Г) после хирургического лечения

На КТ головного мозга, выполненных в динамике через 5 дней после оперативного лечения, жидкостных образований не выявлено, отек вещества головного мозга, смещение срединных структур умеренно выраженные (Рисунок 4.36; А, Б).

На КТ головного мозга, выполненных на 17-е сут после хирургической санации очагов инфекции, – образований, смещения срединных структур головного мозга не выявлено (Рисунок 4.36; В, Г).

Рисунок 4.37 – КТ височных костей пациента К., 16 лет, в аксиальной (А), коронарной (Б) и сагиттальной (В) проекциях

На КТ височных костей пациента К., 16 лет, выполненных через 17 дней после радикальной операции на ухе, воспалительных явлений в послеоперационных полостях не выявлено (Рисунок 4.37). Исход лечения – выздоровление.

Завершая описание клинических примеров, следует отметить, что в данной главе представлен разработанный в ходе собственного исследования лечебно-диагностический алгоритм оказания помощи пациентам с ото- и риносинусогенными гнойно-воспалительными ВЧО на различных ее этапах и проведена статистическая оценка эффективности его клинического применения.

Общим принципом разработанного алгоритма является оказание данным пациентам профильной комплексной специализированной междисциплинарной медицинской помощи в соответствующих этим требованиям ЛПУ в кратчайшие сроки от начала заболевания. Указанный принцип требует соблюдения следующих лечебно-диагностических и тактических этапов:

1. экспресс-постановка первичного диагноза ЛОР-ассоциированных гнойно-воспалительных ВЧО за счет совместной интерпретации трех групп базовых клинических критериев: оториноларингологических, неврологических, общеклинических;

2. экстренная эвакуация пациентов в специализированный многопрофильный стационар при подтвержденном подозрении на ото- и / или риносинусогенное ВЧО;

3. скорейшее начало на любом из этапов медицинской помощи антибактериальной терапии препаратами с подтвержденной в этиологическом разделе настоящего исследования эффективностью относительно возбудителей ВЧО;

4. использование междисциплинарного коллегиального принципа формирования тактики лечения данной категории больных в условиях МСС;

5. раздельная специализированная хирургическая тактика санации имеющихся у пациентов очагов инфекции: ЛОР-органы санируют ЛОР-специалисты, внутричерепные очаги – нейрохирурги с использованием современных, в том числе малоинвазивных, оперативных методов;

6. применение междисциплинарного подхода в дальнейшем послеоперационном ведении больных с ЛОР-ассоциированными ВЧО с комплексным клинико-лабораторным контролем лечения и скорейшим началом реабилитационных мероприятий.

Результаты проведенного анализа определили, что использование разработанной концепции комплексной диагностики и лечения больных с ото- и риносинусогенными гнойно-воспалительными ВЧО способствует улучшению непосредственных результатов лечения данной категории пациентов: снижению их стойкой инвалидизации и вероятности летального исхода.

ЗАКЛЮЧЕНИЕ

Актуальность проблемы отогенных и риносинусогенных гнойно-воспалительных ВЧО определяется доминирующим положением, которое они занимают среди причин неблагоприятных исходов лечения в оториноларингологических отделениях нашей страны. До настоящего времени госпитальная летальность при данной патологии, даже в условиях МСС, сохраняется на высоком уровне: в странах с развитой экономикой – 22,2 %, с развивающейся – 31,3 %. Максимальные значения госпитальной летальности на территории РФ – до 50,0 % (Таблица 1.3, Приложение 8).

По результатам ранее проведенного собственного исследования, основанного на информации главных специалистов-оториноларингологов из 34 субъектов РФ за период 2009–2014 гг., госпитальная летальность, обусловленная ЛОР-ассоциированными гнойно-воспалительными ВЧО, существенно варьировала между регионами (0–65,0 %) и составила 23,2 ± 14,9 % [128, 130, 131].

Отражением неблагоприятного исхода лечения ото- и риносинусогенных гнойно-воспалительных ВЧО также является инвалидизация пациентов вследствие ПНД. По данным литературы, ее уровень также имел неоднородную структуру относительно территориального фактора и достигал в странах с развивающейся экономикой 29,4 %, в развитых странах и в России – 10,0 и 5,3 % соответственно (Таблица 1.3, Приложение 8).

Неблагоприятные исходы лечения, зарегистрированные у больных с ото- и риносинусогенными гнойно-воспалительными ВЧО, выходят за рамки только медицинской проблемы, являются частью общей структуры смертности и инвалидизации населения нашей страны. Это диктует необходимость подробного изучения современных этиопатогенетических, клинических и тактических особенностей данной сочетанной патологии, поиска факторов (предикторов) реализации негативных исходов лечения у данной категории больных.

В основе этиопатогенеза осложненного течения очаговых заболеваний ЛОР-органов лежит контактный (вследствие остеомиелитического процесса) путь распространения воспалительного процесса на соседние анатомические зоны (при локальных гнойных осложнениях) и системы органов (при глазничных и интракраниальных осложнениях) с развитием комбинированного инфекционного поражения [5, 10, 15, 19, 23, 25, 28, 43, 52, 82, 90, 95, 126, 130, 137, 140, 144–145, 166, 169, 180, 191–192, 197, 200, 203, 261, 287, 289. 307, 359–360]. Также важнейшим механизмом в генезе ото- и риносинусогенных внутричерепных заболеваний является гематогенное распространение инфекции. Тромбофлебит на фоне остеомиелитического поражения ЛОР-органов сопровождается отеком, инфильтрацией, асбцедированием мягких тканей, распространением инфекции через систему перфорантных вен к интракраниальным венозным сплетениям, развитием множественных, сочетанных гнойно-деструктивных поражений головного мозга [4, 33, 79–80, 110, 204]. Генерализованным ответом организма на диссеминированное бактериальное повреждение является ССВР, определяющий, наряду с поражением головного мозга, тяжесть и прогноз заболевания [41, 104–105, 107, 111–113, 116, 118, 147, 202, 351, 357].

Клиническая картина ото- и риносинусогенных гнойно-воспалительных ВЧО характеризуется отсутствием специфичных симптомов и синдромов. Именно этим, по данным отечественных и зарубежных публикаций, обусловлены основные сложности дифференциальной диагностики заболевания, связанные с догоспитальным этапом оказания медицинской помощи [5, 10, 14–15, 31, 51, 58–59, 130–132, 267, 277, 361]. В то же время тактический алгоритм ранней диагностики ВЧО и оказания данным больным профильной медицинской помощи в настоящее время не разработан. Единый взгляд на первичную оценку клинического диагноза, прогноза, риска хирургического лечения, показаний и объема предоперационной подготовки, оперативного вмешательства, интенсивной терапии и раннего восстановительного лечения также не определен.

Мнения ведущих экспертов, опубликованные в отечественных и зарубежных изданиях, касающиеся ключевых аспектов диагностики и лечения ото- и риносинусогенных гнойно-воспалительных ВЧО, весьма разноречивы, а зачастую носят противоположный характер. Не решен вопрос о наиболее информативных методах верификации диагноза, лучевой диагностики, методиках выполнения исследований и показаниях к ним в зависимости от особенностей клинической патологии. Единого мнения о наиболее эффективных препаратах, рекомендуемых для стартовой и этиотропной антибактериальной терапии, не существует. Вопрос о наиболее целесообразной технике выполнения санирующих оперативных вмешательств на среднем ухе при ВЧО и технике послеоперационного ведения также остается открытым. Не определены наиболее эффективная хирургическая технология санации очага инфекции околоносовых пазух и наиболее целесообразные методы послеоперационного ведения. Не разработана наиболее эффективная тактика интенсивного лечения больных с ото- и риносинусогенными гнойно-воспалительными ВЧО в сочетании с ССВР, сепсисом, тяжелым сепсисом, также учитывающая особенности интенсивной терапии после нейрохирургических вмешательств. Не сформирована оптимальная стратегия взаимодействия смежных специалистов при осуществлении лечебно-диагностического процесса. Отсутствует информация о методах послеоперационной реабилитации данной категории больных.

Все это свидетельствует об отсутствии единой концепции междисциплинарного подхода к оказанию медицинской помощи больным с ото-, риносинусогенными гнойно-воспалительными ВЧО на различных ее этапах, обусловливает сложность взаимодействия различных специалистов, ошибки диагностики, тактики ведения больных и способствует развитию неблагоприятных исходов лечения. Указанные обстоятельства определяют актуальность столь важной для практического здравоохранения проблемы и являются убедительным поводом для проведения клинического многоцентрового исследования, главной целью которого является повышение эффективности непосредственных результатов лечения данной категории больных.

В ходе системного анализа результатов собственного многоцентрового клинического исследования, проведенного за период с 2000 по 2014 г. в семи крупных МСС разных регионов РФ, были выявлены основные современные особенности ото- и риносинусогенных гнойно-воспалительных ВЧО. Симптомокомплекс сочетанного поражения ЛОР-органов, головного мозга, других органов и систем характеризуется сложностью и вариабельностью клинической картины, отсутствием специфичных симптомов, тяжестью общего состояния больных, доминированием синдрома воспалительного поражения оболочек и вещества головного мозга, а также развитием системной воспалительной реакции организма на массивное комбинированное инфекционное поражение.

Характерна высокая частота выявления у пациентов с отогенными и риносинусогенными гнойно-воспалительными ВЧО сопутствующих заболеваний и фоновых инфекций. Поражение ЛОР-органов при ВЧО имеет характер альтеративного воспаления, сопровождающегося деструкцией костных структур и контактным распространением инфекционного процесса к оболочкам, мозговым синусам и веществу головного мозга. Особенностями внутричерепных заболеваний, ассоциированных с патологией ЛОР-органов, являются: гнойный характер инфекционного поражения оболочек и вещества головного мозга, доминирование в структуре тяжелых форм менингоэнцефалитов, в том числе с преобладанием множественных и сочетанных поражений. Микрофлора, выделенная при культуральных исследованиях из очага воспаления ЛОР-органов, абсцессов головного мозга и ликвора, отличается разнообразием и характеризуется высокой резистентностью к широко используемым в общеклинической практике антибактериальным препаратам.

По мнению В. В. Пшеничниковой (2006), Г. А. Гаджимирзаева (2010), этап оказания медицинской помощи до момента поступления в МСС является ключевым и наиболее сложным в дифференциальной диагностике. Симптомокомплекс воспалительного поражения головного мозга, определяющий тяжесть состояния больных, маскирует клинические проявления основной патологии – заболеваний ЛОР-органов. Отсутствие верификации диагноза ведет к задержке в оказании специализированного лечения, прогрессирующему ухудшению состояния больных и

развитию неблагоприятных исходов в условиях МСС [5, 10, 14–15, 31, 51, 58–59, 130–132, 267, 277, 361].

По данным собственного многоцентрового клинического исследования, задержка в оказании специализированного лечения от 1 до 26 дней имела место в 165 (54,5 %) случаях из 303 пациентов (в возрасте от 2 до 80 лет: 39,2 ± 17,2 лет в среднем) с ото- и риносинусогенными гнойно-воспалительными ВЧО. Общие результаты оценки тяжести состояния больных при поступлении в МСС: наличие органной дисфункции – у 113 (37,7 %) больных, тяжелая степень ее выраженности – у 63 (20,8 %), критическое состояние – у 6 (2,0 %) (Таблицы 2.1, 2.5). Тяжелые формы нарушения сознания (сопор, кома) были диагностированы у 117 (38,6 %) больных. У 26 (20,5 %) пациентов ввиду исходной тяжести состояния потребовалось незамедлительное реанимационное пособие. Госпитальная летальность (1–2 балла по расширенной шкале исходов Глазго) составила 15,2 % (46 пациентов), 4 (1,3 %) случая которой наблюдались в течение первых 24 ч от поступления. Развитие инвалидизации пациентов (3–8 баллов) в виде неврологического дефицита, двигательных расстройств и нарушений психического статуса констатировано в 62 (20,4 %) клинических случаях (Таблица 2.9).

В целях оптимизации процесса постановки первичного диагноза по результатам настоящего исследования были выявлены признаки, являющиеся предикторами инфекционного повреждения головного мозга ото- и риносинусогенной этиологии. В число качественных (категориальных) предикторов вошли клинические признаки симптомокомплекса гнойно-воспалительного поражения ЛОР-органов.

По полученным данным, отогенная этиология преобладала в структуре инфекционно-воспалительных ВЧО. Острый средний гнойный отит был диагностирован у 95 (31,4 %) больных, в том числе в доперфоративной стадии заболевания поступили 62 (20,5 %) пациента. Это свидетельствует о высокой динамике гнойно-деструктивного процесса в среднем ухе и быстром развитии инфекционного повреждения головного мозга. По результатам множественного логистического регрессионного анализа, выявление у пациента симптомов острого среднего гнойного

отита статистически значимо увеличивало вероятность инфекционного повреждения головного мозга в 2,58 раза (P = 0,028).

Из 108 (35,6 %) пациентов, страдающих хроническим эпитимпанитом, у 78 (25,7 %) была выявлена холестеатома, а билатеральный отит – у 14 (3,7 %) пациентов. Деструкция ячеек сосцевидного отростка с развитием характерной клинической картины мастоидита была выявлена у 203 (66,7 %) больных: у 108 (35,6 %) пациентов, страдающих эпитимпанитом, и у 95 (31,3 %) – с острым гнойным средним отитом. Разрушение кортикального слоя наружной поверхности сосцевидного отростка с прорывом гноя под надкостницу и образованием абсцесса произошло у 19 (6,3 %) больных. Множественные очаги деструкции костной ткани височной кости (аррозия, лизис, кариес), распространяющиеся до границ ТМО, были выявлены по данным КТ-исследований у 154 (50,8 %) больных средним гнойным отитом. По результатам проведенного анализа, статистически значимым предиктором инфекционного повреждения головного мозга является хронический гнойный средний отит с холестеатомой. Установление данного диагноза повышает вероятность инфекционного повреждения головного мозга в 3,24 раза (P = 0,005).

Инфекционное поражение ОНП во всех случаях ВЧО имело множественный характер: в виде полисинусита у 83 (27,3 %) больных, пансинусита – у 39 (12,9 %). Гнойно-деструктивный процесс, многочисленные разрушения анатомических структур ОНП, по данным КТ-исследований, были выявлены у 54 (17,8 %) больных. Острое гнойное воспаление мягких тканей наружного носа (фурункул, карбункул) имело место у 7 (2,3 %) пациентов. У 3 (1,0 %) из них гематогенное распространение инфекции к внутричерепным венозным сплетениям [33, 79–80, 110, 204] вызвало развитие синус-тромбоза, тяжелого менингоэнцефалита с развитием летального исхода. По данным статистического анализа множественные инфекционные поражения ОНП (поли- или пансинусит), наличие гнойного процесса наружного носа увеличивали вероятность внутричерепных инфекционных осложнений в 2,53 (P = 0,031) и в 3,83 (P = 0,022) раза соответственно.

У 303 включенных в исследование пациентов было диагностировано 46 орбитальных и 205 локальных гнойных осложнений (отек, инфильтрация, периостит,

поднадкостничный абсцесс, флегмона, тромбофлебит), важное значение в этиопатогенезе которых имеет как контактный, так и гематогенный путь инфицирования [13, 28, 39–41, 51, 86, 89, 100–101, 107, 175, 185–186]. Важное значение для дифференциальной диагностики ВЧО имеют локальные и глазничные гнойные осложнения, сопровождающиеся характерной клинической картиной (отек, болезненность, нарушение функции) и легко выявляемые при физикальном обследовании. По результатам исследования, статистически подтверждено влияние диагностированных глазничных и локальных гнойных осложнений на вероятность развития инфекционного повреждения головного мозга и его сосудистой системы – в 3,34 (P = 0,001) и в 3,44 (P = 0,001) раза соответственно.

Посредством множественного логистического регрессионного анализа были определены количественные предикторы, которые, интегрируя описанные выше качественные (категориальные) признаки по времени и общему клиническому статусу пациента, позволяют уточнить вероятность наличия распространенных и множественных (комбинированных и сочетанных) форм внутричерепных гнойно-воспалительных ото- и риносинусогенных заболеваний:

– увеличение значения шкалы SOFA на каждый 1 балл статистически значимо увеличивало вероятность наличия гнойно-деструктивного внутричерепного заболевания на 22 % (ОШ = 1,22; P < 0,001);

– увеличение значения шкалы APACHE II на каждый 1 балл статистически значимо увеличивало вероятность инфекционного повреждения головного мозга на 4 % (ОШ = 1,04; P = 0,03);

– длительность заболевания с каждым днем увеличивала вероятность развития ЛОР-ассоциированного деструктивного ВЧО на 5 % (ОШ = 1,05; P < 0,001) (Таблица 3.3).

По результатам статистического анализа, с учетом хороших операционных характеристик построенной регрессионной модели (чувствительности и специфичности), выявление при первичном врачебном осмотре двух и более статистически

подтвержденных качественных (категориальных) предикторов ото- и риносинусогенного инфекционного повреждения головного мозга позволяет с высокой вероятностью заподозрить у пациента угрозу или наличие гнойно-воспалительных ВЧО. Простота и широкая доступность методов выявления данных предикторов определяют возможность их учета и быстрой интерпретации на любых этапах оказания медицинской помощи, позволяют ускорить начало специализированного хирургического лечения и, следовательно, улучшить его непосредственные результаты.

На основе статистического анализа были определены независимые предикторы реализации конечных точек настоящего исследования – госпитальной летальности и инвалидизации больных за счет ПНД. Независимыми они являются ввиду отсутствия их сопряженности с клиническим центром, специалистом, непосредственно оказывающим медицинскую помощь, и ее этапом, географическими, экономическими и социальными особенностями изучаемого контингента пациентов.

В результате проведенного исследования выявлены следующие пациент-ассоциированные предикторы, увеличивающие вероятность наступления неблагоприятного исхода лечения: значительная отдаленность МСС от места проживания пациентов; асоциальное поведение; фоновая инфекционная патология (ОРВИ, вирусные гепатиты, ВИЧ, туберкулез); нейротравма в анамнезе. Важнейшим количественным предиктором, определяющим стратификацию риска при оказании медицинской помощи больным с ЛОР-ассоциированными ВЧО, является степень органной дисфункции, оцененная с помощью шкал SOFA и APACHE II. Хроническая патология ЛОР-органов (хронический синусит, хронический средний отит с холестеатомой) и глазничные гнойно-воспалительные осложнения характеризовались негативным влиянием на частоту наступления неблагоприятного исхода лечения. Ото- и риносинусогенные менингоэнцефалиты, в том числе множественные и сочетанные формы внутричерепных заболеваний, сопровождающиеся очаговой мозговой симптоматикой, статистически значимо увеличивали вероятность летальности и инвалидизации больных.

Нахождение больного на этапе оказания медицинской помощи вне МСС, по данным статистического анализа, с каждым днем увеличивало вероятность неблагоприятного исхода лечения. Статистически значимое негативное влияние на исходы лечения больных имели особенности хирургической тактики. Увеличивало вероятность летальности и инвалидизации больных проведение внутричерепных вмешательств ЛОР-специалистом с использованием для этого доступа, осуществляемого в ходе оперативного вмешательства на ухе, ОНП, в том числе пункций головного мозга, выполняемых в целях поиска абсцессов головного мозга. Напротив, выполнение санации внутричерепного гнойно-воспалительного очага нейрохирургическими методами, в том числе с применением технологий нейронавигации и стереотаксиса, способствовало снижению вероятности наступления негативных исходов лечения.

Предикторами, снижающими вероятность неблагоприятного исхода лечения, являются: экстренное выполнение санации очага инфекции ЛОР-органов; проведение интенсивной терапии в условиях ОРИТ гнойно-септического центра с применением антибактериальной терапии с высокой степенью противомикробной активности; внутриартериальное и интратекальное введение антибиотиков; раннее начало реабилитационных мероприятий.

Таким образом, выявленные предикторы с негативным воздействием на непосредственный результат лечения в основном опирались на увеличение времени от момента появления симптомов внутричерепных ЛОР-ассоциированных осложнений до проведения профильного хирургического лечения и начала интенсивной терапии, что приводило к прогрессированию гнойно-воспалительного поражения головного мозга, развитию сепсиса, тяжелого состояния больного, ухудшало прогноз и исход лечения. Предикторы же с позитивным влиянием на исход заболевания включали клинические аспекты, характеризующие тактику и методику оказания данным больным специализированной медицинской помощи.

Проведенный анализ продемонстрировал позитивное прогностическое влияние комплексного междисциплинарного подхода в лечении пациентов с ото- и ри-

носинусогенными гнойно-воспалительными ВЧО. С учетом всей полученной информации была сформирована концепция, основанная на объединении диагностических и лечебных возможностей специалистов разного профиля, современных методах анализа состояния больного и прогноза течения заболевания, активной хирургической тактики, направленной на санацию очаговых инфекционных процессов ЛОР-органов, дифференцированном подходе в хирургии гнойно-воспалительных внутричерепных заболеваний, этиотропной антибактериальной терапии, а также ранних реабилитационных мероприятиях.

В ходе собственного исследования разработан лечебно-диагностический алгоритм оказания помощи пациентам с ото- и риносинусогенными гнойно-воспалительными ВЧО на различных ее этапах. Общим принципом разработанного алгоритма является оказание данным пациентам профильной комплексной специализированной междисциплинарной медицинской помощи в соответствующих этим требованиям ЛПУ в кратчайшие сроки от начала заболевания.

Оптимизация первичной дифференциальной диагностики в рамках лечебно-диагностического алгоритма осуществляется за счет интерпретации трех групп базовых клинических критериев: оториноларингологических, неврологических и общеклинических. В каждую из групп были включены наиболее патогномоничные признаки заболевания. Для постановки первичного диагноза ото- и риносинусогенного гнойно-воспалительного ВЧО необходимо выявление у больного при обследовании одного признака и более из каждой базовой клинической группы. Также для постановки первичного диагноза достаточным является определение у пациента двух предикторов и более инфекционного повреждения головного мозга (Рисунок 4.1).

При подозрении на ото- и риносинусогенное гнойно-воспалительное внутричерепное заболевание принимаются все меры для экстренной эвакуации пациента и оказания специализированной помощи в МСС, имеющем в своем составе реанимационное, оториноларингологическое и нейрохирургическое отделения, отделе-

ние лучевой диагностики, оснащенное аппаратами КТ- и МРТ-диагностики и функционирующее в режиме оказания круглосуточной неотложной помощи (Рисунок 4.1).

На всех этапах оказания помощи пациентам с ото- и риносинусогенными гнойно-воспалительными ВЧО необходимым является начало эмпирической антибактериальной терапии препаратами с подтвержденной в результате исследования высокой антимикробной активностью относительно возбудителей ЛОР-ассоциированных гнойно-воспалительных ВЧО: цефалоспоринами III–V поколений, цефоперазон+сульбактамом, гликопептидами, аминогликозидами, карбапенемами, оксазолидинонами.

В рамках разработанного алгоритма регламентируются тактика первичного дифференциального этапа оказания медицинской помощи в МСС, объем и характер лабораторных исследований, методов лучевой диагностики, экстренных консультаций междисциплинарной бригады специалистов.

Ведение больного в МСС, стратификация риска предстоящего оперативного вмешательства, характер предоперационной подготовки, интенсивной послеоперационной терапии основывается на комплексной оценке общего состояния больного, тяжести органо-системных нарушений, количественно оцененных по шкалам SOFA и APACHE II. Основным принципом предложенного алгоритма является использование междисциплинарного коллегиального принципа формирования тактики лечения больных в условиях специализированного многопрофильного стационара (Рисунок 4.1).

Одним из основных принципов разработанного алгоритма является раздельная хирургическая тактика санации имеющихся у пациента очагов инфекции. Санация очагов инфекции ЛОР-органов осуществляется в кратчайшие сроки от верификации диагноза в строгом соответствии с тактическими принципами, предусмотренными алгоритмом. Нейрохирургами используется дифференцированный подход к хирургическому лечению гнойно-воспалительных внутричерепных заболеваний, основанный на результатах динамических КТ- и МРТ-исследований головного мозга, оценке неврологического статуса и органо-системных нарушений.

При диагностике ССВР применяется комплексная тактика ведения больных, сочетающая в себе современный протокол интенсивной терапии сепсиса [76–78, 104, 202, 351], стандарт интенсивной терапии пациента после нейрохирургических операций [98]. При исходной тяжести общего состояния больного, наличии показаний к переводу в ОРИТ (Рисунок 4.1) проведение интенсивного этапа лечения наиболее эффективно и целесообразно в условиях специализированного гнойно-септического центра.

Стартовую (эмпирическую) антибактериальную терапию ото- и риносинусогенных гнойно-воспалительных ВЧО рекомендуется проводить на основе результатов культуральных исследований и изучения чувствительности штаммов микроорганизмов, выделенных из очага воспаления ЛОР-органов, ликвора и содержимого внутримозговых абсцессов. Показано назначение антибактериальных препаратов, проникающих через гематоэнцефалический барьер. Этиотропная антибактериальная терапия назначается с учетом данных бактериологических исследований и выявления внутрибольничных патогенов. Наряду со стандартным внутривенным, эффективны внутриартериальные инфузии антибиотиков, эндолюмбальное введение антибактериальных препаратов.

Общими критериями продолжительности и эффективности высокодозной антибактериальной терапии являются: наличие положительной динамики лабораторных показателей ликвора (цитоз ≤ 150/3, возрастание содержания в клеточном составе ликвора лимфоцитов и эозинофилов, глюкозы ликвора ≥ 2,5 ммоль/л); стойкая положительная динамика общего и неврологического статуса, а также данных КТ и МРТ; нормализация гемограммы и снижение системных маркеров воспаления.

У пациентов после закрытого наружного проточно-промывного дренирования, костно-пластической или резекционной трепанации черепа по поводу отогенных и риносинусогенных гнойно-воспалительных внутричерепных заболеваний длительность высокодозной антибактериальной терапии составляет 3–4 нед., а при наличии обширной инфекционной деструкции костной ткани ЛОР-органов – 6–8

нед. При консервативном лечении абсцессов головного мозга длительность парентеральной антибиотикотерапии составляет 6–8 нед. с последующим пероральным приемом антибиотиков в течение 8–12 нед.

В рамках лечебно-диагностического алгоритма определен регламент совместного (оториноларинголог, нейрохирург) послеоперационного ведения больных с комплексным интегральным клинико-лабораторным текущим контролем общего статуса, оценкой специализированного локального статуса, данных динамических КТ- и МРТ-исследований головного мозга, височных костей, ОНП и эффективности проводимого лечения.

Разработанные в ходе проведенного исследования междисциплинарная концепция и комплексный лечебно-диагностический алгоритм послужили основой лечебно-диагностического процесса у 81 (26,7 %) пациента (56 мужчин и 25 женщин) с ото- и риносинусогенными гнойно-воспалительными ВЧО на всех этапах медицинской помощи. Без использования настоящего алгоритма на ранних стадиях настоящего исследования было проведено лечение 222 (73,3 %) пациентов (137 мужчин и 85 женщин). По характеру диагностированной ЛОР-патологии группы пациентов, в лечении которых был использован разработанный алгоритм, и пациентов, лечившихся без него, были полностью репрезентативны (Рисунок 4.3). Тяжесть инфекционно-воспалительного поражения головного мозга больных, лечившихся в соответствии с разработанным алгоритмом, была более выражена по сравнению с пациентами, в лечении которых предложенный алгоритм не использовался (Рисунок 4.4).

Для уточнения клинической эффективности предложенного лечебно-диагностического алгоритма была проведена статистическая оценка его применения в аспекте влияния на конечные точки исследования: госпитальную летальность и инвалидизацию больных. По результатам проведенного анализа, применение разработанного в настоящем исследовании лечебно-диагностического алгоритма оказания помощи пациентам с ото- и риносинусогенными гнойно-воспалительными ВЧО способствовало снижению вероятности госпитальной летальности на 78 %

(ОШ = 0,22; Р = 0,005), а инвалидизации на 67 % (ОШ = 0,43; Р = 0,037) (Таблицы 4.2, 4.4).

Таким образом, в целях повышения эффективности непосредственных результатов лечения больных с отогенными и риносинусогенными гнойно-воспалительными ВЧО была обоснована и разработана концепция комплексного подхода к оказанию им медицинской помощи на всех ее этапах, разработан и внедрен в клиническую практику лечебно-диагностический алгоритм, регламентирующий все аспекты междисциплинарного ведения данной категории больных. Статистически подтверждена высокая эффективность предложенной концепции и клинического алгоритма, что является основанием для широкого применения практических результатов проведенного исследования в клинической практике, при проведении дальнейших научных исследований, а также в образовательном процессе в медицинских вузах при подготовке врачей, первичной специализации и профессиональной переподготовке специалистов-оториноларингологов, неврологов, нейрохирургов, офтальмологов, челюстно-лицевых хирургов, стоматологов, анестезиологов-реаниматологов, специалистов по лучевой и лабораторной диагностике.

ВЫВОДЫ

1. Патогномоничными предикторами ЛОР-ассоциированного инфекционного повреждения головного мозга, в том числе его множественных и сочетанных поражений, являются:

– клинические признаки острого среднего отита (ОШ = 2,58; P = 0,028), хронического отита с холестеатомой (ОШ = 3,24; P = 0,005), поли- или пансинусита (ОШ = 2,53; P < 0,001), гнойного поражения тканей наружного носа (ОШ = 3,83; P = 0,022);

– локальные гнойные осложнения воспалительных заболеваний уха, носа и околоносовых пазух (ОШ = 3,44; P < 0,001);

– гнойное поражение глазницы (ОШ = 3,35; P = 0,001);

– наличие очаговой мозговой симптоматики и маркеров внутричерепной гипертензии при офтальмоскопии (ОШ = 1,78; P = 0,044);

– наличие признаков органной дисфункции, интегрированной по шкалам SOFA (ОШ = 1,22; P < 0,001) и APACHE II (ОШ = 1,04; P < 0,030);

– длительное течение ЛОР-заболевания при отсутствии лечения (ОШ = 1,05; P < 0,001).

2. Характерными признаками интракраниального распространения инфекционного процесса уха, носа и околоносовых пазух являются обширные деструктив-ные (остеомиелитические) поражения костной ткани с истончением, лизисом и разрушением анатомических структур, граничащих с твердой мозговой оболоч-кой, гнойно-деструктивные инфекционные поражения вещества, оболочек и со-судистой системы головного мозга с доминированием менингоэнцефалитов, в том числе множественных и сочетанных поражений, выявляемые с использова-нием КТ- и МРТ-исследований.

3. Этиология отогенных и риносинусогенных гнойно-воспалительных внутричерепных осложнений характеризуется широким спектром вне- и внутрибольничных

патогенов, отличающихся широкой резистентностью к наиболее часто используемым в общеклинической практике антибактериальным препаратам: природным и полусинтетическим пенициллинам, цефалоспоринам I–II поколения, тетрациклинам, макролидам и фторхинолонам. Антибактериальными препаратами с высокой противомикробной активностью при отогенных и риносинусогенных гнойно-воспалительных внутричерепных осложнениях являются: цефалоспорины III–V поколений, цефаперазона сульбактам, гликопептиды (ванкомицин, тейкопланин); аминогликозиды (амикацин), карбапенемы (имипенем, меропенем), оксазолидиноны (линезолид).

4. Предикторами неблагоприятных исходов лечения больных с отогенными и риносинусогенными гнойно-воспалительными внутричерепными осложненями в виде госпитальной летальности и инвалидизации являются следующие:

4.1 Пациент-ассоциированные предикторы, увеличивающие вероятность неблагоприятного исхода лечения:

– фоновая инфекционная патология в виде острых респираторных вирусных инфекций, вирусных гепатитов, ВИЧ-инфекции, туберкулеза легких (ОШ = 4,4; P = 0,020);

– присутствие в анамнезе ранее перенесённой нейротравмы (ОШ = 8,61; P = 0,030);

– выраженная степень органной дисфункции у пациентов, интегрально оцененная с помощью шкал SOFA (ОШ = 1,79; P < 0,001), APACHE II (ОШ = 1,12; P = 0,034), шкалы комы Глазго (ОШ = 0,77; P = 0,016), а также посредством определения сывороточной концентрации прокальцитонина (ОШ = 1,85; P = 0,001);

– асоциальный образ жизни пациента (ОШ = 2,88; P = 0,022);

– хроническая патология ЛОР-органов: хронический синусит (ОШ = 2,80; P = 0,022) и хронический отит с холестеатомой (ОШ = 3,49; P = 0,002);

– значительная отдаленность специализированных многопрофильных лечебно-профилактических учреждений от места жительства пациентов (ОШ = 1,205 на каждые 100 км; P = 0,023);

– глазничные гнойно-воспалительные осложнения (ОШ = 3,29; Р = 0,006);

– инфекционное отогенное и риносинусогенное повреждение головного мозга (ОШ = 2,74; Р = 0,024), в том числе множественные формы гнойно-воспалительных внутричерепных заболеваний (ОШ = 2,59; Р = 0,029), тромбоз венозных синусов твердой мозговой оболочки (ОШ = 4,0; Р = 0,011); развитие очаговой мозговой симптоматики (ОШ = 3,81; Р = 0,008).

4.2.1 Лечебно-диагностические предикторы, увеличивающие вероятность неблагоприятного исхода лечения:

– факт проведения (для летальности – ОШ = 14,58; Р = 0,001; для инвалидизации – ОШ = 2,05; Р = 0,045) и длительность стационарного лечения (для летальности – ОШ = 1,61; Р = 0,009; для инвалидизации – ОШ = 1,155 с каждым днем; Р < 0,001) в районных и городских непрофильных стационарах при неустановленном ЛОР-диагнозе;

– необходимость проведения пациентам реанимационного пособия при поступлении в многопрофильный стационар (ОШ = 2,86; Р = 0,016);

– осуществление санации внутричерепного гнойно-воспалительного очага ЛОР-специалистом с использованием ЛОР-доступа (ОШ = 4,3; Р = 0,022);

– выполнение поисковых диагностических пункций головного мозга (для госпитальной летальности – ОШ = 9,26; Р < 0,001; для инвалидизации – ОШ = 3,85; Р = 0,003);

– длительная аппаратная поддержка дыхания, как правило, в условиях непрофильных ОРИТ (ОШ = 1,12 в сут, Р < 0,001);

– длительное пребывание пациента в стационаре (ОШ = 1,05 с каждым днем; Р = 0,035).

4.2.2 Лечебно-диагностические предикторы, снижающие вероятность неблагоприятного исхода лечения:

– оказание пациентам лечебно-консультативной помощи ЛОР-врачом на этапах эвакуации в многопрофильный стационар (ОШ = 0,11; Р = 0,006) с установлением ЛОР-диагноза (для летальности – ОШ = 0,08; Р = 0,003; для инвалидизации – ОШ = 0,93; Р = 0,013);

– выполнение хирургического лечения в условиях специализированного многопрофильного стационара (ОШ = 0,08; Р = 0,012);

– выполнение санирующих операций на ЛОР-органах (ОШ = 0,12, Р = 0,006);

– санация внутричерепного гнойно-воспалительного очага нейрохирургическими методами, включая современные технологии нейронавигации и стереотаксиса (ОШ = 0,13; Р = 0,025);

– проведение интенсивной терапии в условиях специализированного отделения реанимации и интенсивной терапии гнойно-септического центра с коррекцией выраженной органной дисфункции (ОШ = 0,015; Р = 0,016).

– применение антибактериальной терапии с высокой степенью противомикробной активности в отношении возбудителей заболевания на различных этапах лечения пациентов (на этапах эвакуации в многопрофильный стационар – ОШ = 0,02, Р = 0,001; в многопрофильном стационаре – ОШ = 0,11, Р = 0,017), внутриартериальный (ОШ = 0,27; Р = 0,011) и эндолюмбальный (ОШ = 0,22; Р = 0,001) способы доставки данных препаратов;

– проведение ранних реабилитационных мероприятий (ОШ = 0,115; Р = 0,003).

5. Концепция комплексного междисциплинарного подхода к диагностике и лечению больных с отогенными и риносинусогенными гнойно-воспалительными внутричерепными осложнениями определяет главные стратегические направления на всех этапах оказания медицинской помощи.

5.1 Основными положениями разработанной концепции являются:

– объединение диагностических и лечебных возможностей специалистов разного профиля;

– использование современных методов оценки состояния и прогностических характеристик больного;

– активная хирургическая тактика санации очагов инфекции ЛОР-органов;

– дифференцированный подход к хирургическому лечению гнойно-воспалительных внутричерепных заболеваний;

– использование эффективных методов интенсивной терапии и антибактериальных препаратов с высокой противомикробной активностью;

– ранее начало реабилитационных мероприятий.

Основой лечебно-диагностической тактики на всех этапах оказания медицинской помощи больным с отогенными и риносинусогенными гнойно-воспалительными внутричерепными осложнениями является единый алгоритм, включающий следующие этапы:

– экспресс-постановка первичного диагноза ЛОР-ассоциированных гнойно-воспалительных внутричерепных осложнений за счет совместной интерпретации трех групп базовых клинических критериев: оториноларингологических, неврологических, общеклинических и выявления предикторов инфекционного повреждения головного мозга;

– экстренная эвакуация пациентов в специализированный многопрофильный стационар при подтверждённом подозрении на отогенное и риносинусогенное внутричерепное осложнение;

– скорейшее начало на любом из этапов медицинской помощи антибактериальной терапии препаратами с подтвержденной в этиологическом разделе настоящего исследования эффективностью относительно возбудителей внутричерепных осложнений;

– использование междисциплинарного коллегиального принципа формирования тактики лечения данной категории больных в условиях многопрофильного стационара;

– раздельная специализированная хирургическая тактика санации имеющихся у пациентов очагов инфекции: ЛОР-органы санируют ЛОР-специалисты, внутричерепные очаги – нейрохирурги с использованием современных, в том числе малоинвазивных, оперативных методов;

– применение междисциплинарного подхода в послеоперационном ведении больных с ЛОР-ассоциированными внутричерепными осложнениями с комплексным интегральным клинико-лабораторным текущим контролем лечения и скорейшим началом реабилитационных мероприятий.

6. Предложенные комплексная междисциплинарная концепция и единый дифференциально-диагностический, лечебно-тактический алгоритм ведения больных с отогенными и риносинусогенными гнойно-воспалительными внутричерепными осложнениями на всех этапах медицинской помощи имеют статистически доказанную клиническую эффективность: способствуют снижению вероятности госпитальной летальности на 78 % (ОШ = 0,22; Р = 0,005) и инвалидизации больных на 67% (ОШ = 0,43; Р = 0,037); регламентируют тактику, объем и характер медицинской помощи и могут быть рекомендованы для широкого применения в практическом здравоохранении, научных исследованиях, а также в профессиональной подготовке и переподготовке врачей-оториноларингологов и нейрохирургов.

ПРАКТИЧЕСКИЕ РЕКОМЕНДАЦИИ

В клинической практике для решения основных организационных и лечебно-диагностических задач, определения характера и объемов диагностических мероприятий, интенсивной терапии и хирургического лечения целесообразно руководствоваться предложенным алгоритмом и следующими практическими рекомендациями по оказанию медицинской помощи больным с отогенными и риносинусогенными гнойно-воспалительными внутричерепными осложнениями.

1. На этапе первичной медицинской помощи при проведении дифференциальной диагностики отогенных и риносинусогенных гнойно-воспалительных внутричерепных осложнений необходимо определять доминирующие симптомы заболевания из трех групп базовых клинических критериев – оториноларингологических, неврологических и общеклинических. При выявлении одного и более признаков из каждой клинической группы, а также двух и более предикторов инфекционного повреждения головного мозга, рекомендуется устанавливать первичный диагноз, проводить организацию первоочередной экстренной эвакуации пациента в многопрофильный стационар, имеющий в своем составе отделения оториноларингологии, нейрохирургии, интенсивной терапии и реанимации, лучевой диагностики с возможностью проведения компьютерной томографии и магнитно-резонансной томографии в режиме оказания круглосуточной неотложной помощи. С учетом выявленного спектра вне- и внутрибольничных патогенов целесообразно назначение антибактериальных препаратов с высокой противомикробной активностью: цефалоспоринов III–V поколений, цефаперазон+сульбактама, гликопептидов (ванкомицин, тейкопланин); аминогликозидов (амикацин), карбапенемов (имипенем, меропенем), оксазолидинонов (линезолид).

2. В многопрофильном стационаре верификацию диагноза отогенного и риносинусогенного гнойно-воспалительного внутричерепного осложнения целесообразно основывать на результатах экстренно выполненных диагностических мероприятий: консультаций специалистов разного профиля (оториноларинголога, нейрохирурга, анестезиолога-реаниматолога, офтальмолога, челюстно-лицевого

хирурга, терапевта, инфекциониста, рентгенолога, клинического фармаколога и других при наличии показаний), базовых лабораторных исследований, методов лучевой диагностики. Для стратификации риска оперативного вмешательства, определения характера и объемов предоперационной подготовки, интенсивной послеоперационной терапии необходимо проводить динамическую оценку органо-системных нарушений с использованием шкал SOFA и APACHE II. При значениях шкал интегральной оценки состояния больного SOFA > 4, APACHE II ≥ 13, показан перевод больного в отделение реанимации и интенсивной терапии, наиболее целесообразно в гнойно-септический центр.

3. При верификации отогенного и риносинусогенного гнойно-воспалительного внутричерепного осложнения и принятии решения о хирургическом вмешательстве его выполнение должно осуществляться на внечерепном этапе оториноларингологом, а на внутричерепном этапе – нейрохирургом. Проведение неотложного внутричерепного вмешательства оториноларингологом оправдано лишь по жизненным показаниям при организационных обстоятельствах, связанных с невозможностью участия нейрохирурга в оказании специализированной помощи (расположение лечебного учреждения в отдаленном районе с затрудненной транспортной коммуникацией, отсутствие единственного в стационаре нейрохирурга по объективным причинам и др.).

3.1 При хирургическом лечении очага инфекции среднего уха целесообразна обязательная санация групп клеток: «перилабиринтных» (расположенных в контакте с костным лабиринтом), «перитубарных» (окружающих костную часть слуховой трубы), «угловых» (расположенных позади сосцевидной пещеры и распространяющихся до первого колена сигмовидного синуса и намета мозжечка), «пороговых» (расположенных под сосцевидной пещерой между задней стенкой наружного слухового прохода и сигмовидным синусом), «перибульбарных» (граничащих с луковицей яремной вены), «перифациальных» (окружающие фаллопиев канал), «окципитальных» (располагающихся в чешуе височной кости и скуловом отростке). При санации очагов инфекции околоносовых пазух возможно применение метода пункции и дренирования, но только при стабильном состоянии больного,

отсутствии рентгенологических признаков инфекционной деструкции. Рекомендуется использование экстраназальных радикальных способов хирургических вмешательств, техники функциональной эндоскопической риносинусохирургии, а также сочетанное применение данных методик в комплексе с коррекцией внутриносовых структур.

4. У больных с ограниченным отогенными и риносинусогенными эпи- и / или субдуральными эмпиемами, находящихся в состоянии компенсации (9–15 баллов по шкале комы Глазго), при отсутствии масс-эффекта, прогрессирующего отека головного мозга, нарастающего латерального полушарного и / или аксиального стволового гипертензионно-дислокационного синдромов, подтвержденных данными компьютерной и / или магнитно-резонансной томографии, целесообразно выполнение закрытого наружного активного проточно-промывного дренирования путем наложения не менее двух трефинационных отверстий с ирригацией антисептическими растворами и антибиотиками. У больных с обширными эпи- и / или субдуральными эмпиемами, находящихся в состоянии декомпенсации (3–8 баллов по шкале комы Глазго), при наличии масс-эффекта, прогрессирующего отека головного мозга, нарастающего латерального полушарного и / или аксиального стволового гипертензионно-дислокационного синдромов, подтвержденных данными компьютерной и / или магнитно-резонансной томографии, целесообразно выполнение декомпрессивной либо резекционной трепанации черепа, широкое вскрытие и активное проточно-промывное дренирование.

5. У больных с отогенными и риносинусогенными множественными абсцессами головного мозга диаметром 2,5 см и менее, находящихся в состоянии компенсации (9–15 баллов по шкале комы Глазго), при отсутствии масс-эффекта, прогрессирующего отека головного мозга, нарастающего латерального полушарного и / или аксиального стволового гипертензионно-дислокационного синдромов, подтвержденных данными компьютерной и / или магнитно-резонансной томографии, показана консервативная высокодозная парентеральная антибактериальная тера-

пия препаратами с высокой противомикробной активностью и проникающими через гематоэнцефалический барьер продолжительностью 6–8 недель с последующим пероральным приемом антибиотиков в течение 8–12 недель.

6. Рекомендуется следующая тактика хирургического лечения при отогенных и риносинусогенных абсцессах головного мозга.

6.1 При отогенных и риносинусогенных супратенториальных абсцессах, в том числе расположенных в функционально значимых зонах головного мозга, диаметром от 1,5 см до 3,0 см показано выполнение стереотаксической пункционной аспирации в условиях компьютерной безрамной нейронавигации или рамного стереотаксиса с ультразвуковой и / или эндоскопической ассистенцией. При супра- и субтенториальных абсцессах диаметром более 3,0 см кроме стереотаксической возможно проведение свободной пункционной аспирации с эндоскопической ассистенцией и / или ультразвуковой навигацией.

6.2 При наличии признаков хорошо организованной капсулы абсцессов, выявлении масс-эффекта, прогрессирующего отека головного мозга, нарастающего латерального полушарного и / или аксиального стволового гипертензионно-дислокационного синдромов, подтвержденных данными компьютерной и / или магнитно-резонансной томографии, ухудшении неврологического статуса (угнетение сознания, нарастание очаговой неврологической симптоматики) и отсутствии эффекта от высокодозной антибактериальной терапии в течение 14 дней при больших, множественных, многокамерных абсцессах супра- и субтенториальной локализации рекомендовано их удаление с использованием компьютерной безрамной нейронавигации, ультразвуковой и / или эндоскопической ассистенции.

6.3 При подозрении на инфекционный тромбоз сигмовидного синуса показано выполнение его диагностической пункции; при получении неизмененной венозной крови манипуляции прекращаются, а при ее отсутствии – проводится открытая хирургическая тромбэктомия; при лечении инфекционных мозговых синустромбозов используют парентеральную системную и регионарную (катетеризация на уровне бифуркации общей сонной артерии через поверхностную височную или щитовидную артерию) рациональную антибиотикотерапию препаратами широкого

спектра действия, а также высокодозную этиотропную антибактериальную терапию препаратами, обладающими высокой противомикробной активностью и проникающими через гематоэнцефалический барьер.

СПИСОК СОКРАЩЕНИЙ И УСЛОВНЫХ ОБОЗНАЧЕНИЙ

АД – артериальное давление

АИГ-лазер – лазер на алюмо-иттриевом гранате

АЧТВ – активированное частичное тромбопластиновое время

БП – барабанная перепонка

ВАК – Высшая аттестационная комиссия

ВИ – взвешенное изображение

ВИЧ – вирус иммунодефицита человека

ВЧО – внутричерепные осложнения

ВО – высшее образование

ГБУЗ – Государственное бюджетное учреждение здравоохранения

ДВС – диссеминированное внутрисосудистое свертывание

ДИ – доверительный интервал

ед. Н – единицы Хаунсфилда

ЖКТ – желудочно-кишечный тракт

ЗЧМТ – закрытая черепно-мозговая травма

ИВЛ – искусственная вентиляция легких

КГБУЗ – Краевое государственное бюджетное учреждение здравоохранения

КОЕ – колониеобразующая единица

КТ – компьютерная томография

ЛОР-органы – ухо, глотка, гортань, трахея

ЛОР-специалист – врач-оториноларинголог

ЛПУ – лечебно-профилактическое учреждение

МБУЗ – муниципальное бюджетное учреждение здравоохранения

МРТ – магнитно-резонансная томография

МСС – многопрофильный специализированный стационар

НИИ – научно-исследовательский институт

ОБУЗ – областное бюджетное учреждение здравоохранения

ОНМК – острое нарушение мозгового кровообращения

ОНП – околоносовые пазухи

ОРВИ – острая респираторная вирусная инфекция

ОРИТ – отделение реанимации и интенсивной терапии

ОЧМТ – открытая черепно-мозговая травма

ОШ – отношение шансов

ПДКВ – положительное давление в конце выдоха

ПНД – постоянный неврологический дефицит

ПО – постдипломное образование

ПКТ – прокальцитонин

РАН – Российская академия наук

РАСХИ – Российская ассоциация специалистов по хирургическим инфекциям

РФ – Российская Федерация

СД – сахарный диабет

СМП – скорая медицинская помощь

СПб – Санкт-Петербург

ССВР – синдром системной воспалительной реакции

ССС – сердечно-сосудистая система

ТМО – твердая мозговая оболочка

УЗИ – ультразвуковая диагностика

ФГБОУ – Федеральное государственное бюджетное образовательное учреждение

ХОБЛ – хроническая обструктивная болезнь легких

ЧЛХ – челюстно-лицевая хирургия

ЭХО-ЭС – эхоэнцефалоскопия

APACHE II – Acute Physiology And Chronic Health Evaluation

FLAIR – (Fluid-attenuated inversion recovery) режим инверсии-восстановления с редукцией сигнала от свободной жидкости

M – среднее значение

MRSA – Methicillin-resistant Staphylococcus aureus (Метициллин-резистентный золотистый стафилококк)

MRSE – Methicillin-resistant Staphylococcus epidermidis (Метициллин-резистентный эпидермальный стафилококк)

P – критический уровень значимости

ROC-curve – ROC-анализ предусматривающий сравнение операционных характеристик модели (чувствительности и специфичности) относительно каждого из предикторов

SaO_2 – показатель насыщения кислородом гемоглобина в эритроцитах

SD – стандартное отклонение

SOFA – The Sepsis-related Organ Failure Assessment Score (Шкала динамической оценки органной недостаточности)

СПИСОК ЛИТЕРАТУРЫ

1. Аксенова, Л. Л. Материалы к изучению распространенности и исходов отогенных внутричерепных осложнений при хроническом гнойном среднем отите: автореф. дис. ... канд. мед. наук / Л. Л. Аксенова. – Рязань, 1974. – 17 с.

2. Араблинский, А. В. Нейровизуализация внутричерепных неотложных состояний // Мед. визуализация. – 2012. – № 1. – С. 7–14.

3. Аринова, С. П. Отогенные внутричерепные осложнения (по материалам клиники) / С. П. Аринова // Нейрохирургия и неврология Казахстана. – 2012. – Т. 27–28, № 2–3. – С. 63.

4. Бабияк, В. И. Нейрооториноларингология: руководство для врачей / В. И. Бабияк, В. Р. Гофман, Я. А. Накатис. – СПб.: Гиппократ, 2002. – 726 с.

5. Бабияк, В. И. Клиническая оториноларингология: руководство для врачей / В. И. Бабияк., Я. А. Накатис. – СПб.: Гиппократ, 2005. – 800 с.

6. Белобородова, Н. В. Тест на прокальцитонин: алгоритмы применения и новые возможности / Н. В. Белобородова, Д. А. Попов. – М.: ГЭОТАР-Медиа, 2008. – 74 с.

7. Бобров, В. М. Анализ патологического процесса риногенных орбитальных и ВЧО: хирургическая тактика / В. М. Бобров // Рос. оторинолар. – 2006. – № 2. – С. 27–31.

8. Борзов, А. В. Трудности диагностики и врачебной тактики при сочетании гнойных внутричерепных процессов с воспалительными ЛОР-заболеваниями / А. В. Борзов, М. П. Николаев // Вестн. оторинолар. – 2002. – №5. – С. 22–24.

9. Борзов, А. В. Особенности тактики неотложных лечебно-диагностических мероприятий при сочетании гнойных внутричерепных процессов и воспалительных заболеваний околоносовых пазух и уха на современном этапе: дис. ... канд. мед. наук / А. В. Борзов. – М., 2003. – 153 с.

10. Бруссель, Л. Г. Ранняя диагностика и реабилитация больных отогенными внутричерепными осложнениями: автореф. дис. ... канд. мед. наук / Л. Г. Бруссель. – М., 1974. – 17 с.

11. Виганд, М. Э. Эндоскопическая хирургия околоносовых пазух и переднего отдела основания черепа / М. Э. Виганд, Х. Иро; пер. с англ. Р. В. Кочкина [и др.]. – М.: Мед. лит., 2010. – 275 с.

12. Вирясов, А. В. Применение SWOT-анализа при оценке организации медицинской помощи лицам пожилого возраста / А. В. Вирясов, Н. Ю. Трифонова, С. Ю. Шеховцов – М.: Сам Полиграфист, 2013. – 122 с.

13. Волков, А. Г. Лобные пазухи / А. Г. Волков. – Ростов н/Д: Феникс, 2000. – 509 с.

14. Волошина, И. А. Частота летальности при ото- и риногенных внутричерепных осложнениях / И. А. Волошина, Р. Б. Хамзалиева // Вестн. оторинолар. – 2009. – № 1. – С.23–25.

15. Воронкин, В. Ф. Интракраниальные осложнения в отоларингологии / В. Ф. Воронкин., М. М. Сергеев. – Краснодар, 2000. – С. 176.

16. Гаджимирзаев, Г. А. Организационные и лечебно-диагностические ошибки и трудности, встречающиеся на этапах курации больных с отогенными внутричерепными осложнениями, и пути их устранения / Г. А. Гаджимирзаев // Рос. оторинолар. – 2004. – № 3. – С. 18–20.

17. Гаджимирзаев, Г. А. Особенности течения отогенных внутричерепных осложнений. Лечебно-диагностические трудности / Г. А. Гаджимирзаев, А. М. Магомедов // Вестн. оторинолар. – 2006. – № 3. – С. 4–7.

18. Гаджимирзаев, Г. А. Современная оценка некоторых положений проблемы отогенного экстрадурального абсцесса наружного пахименингита / Г. А. Гаджимирзаев // Рос. оторинолар. – 2009. – № 4. – С. 43–47.

19. Гаджимирзаев, Г. А. Отогенные гнойно-септические осложнения в эру антибиотиков / Г. А. Гаджимирзаев. – Махачкала: Лотос, 2009. – 150 с.

20. Гаджимирзаев, Г. А. О нерешенных вопросах проблемы гнойно-септических осложнений ушного происхождения / Г. А. Гаджимирзаев // Рос. оторинолар. – 2010. – № 6. – С. 14–18.

21. Гнойная нейрохирургия / А. П. Фраерман [и др.]. – Н. Новгород: Поволжье,

2015. – 128 с.

22. Горожанин, А. В. Гнойно-воспалительные нейрохирургические заболевания / А. В. Горожанин., А. В Басков // Нейрохирургия: руководство для врачей / Под ред. О. Н. Древаля: в 2 т. – М.: ГЭОТАР-Медиа, 2013. – Т. 2. – С. 735–789.

23. Гофман, В. Р. Отогенные внутричерепные осложнения и отогенный сепсис // Оториноларингология: нац. руководство / Под ред. В. Т. Пальчуна – М.: ГЭОТАР-Медиа, 2009. – С. 587–599.

24. Градации тяжести состояния пострадавших с черепно-мозговой травмой и унифицированные критерии для их определения / А. Н. Коновалов, Б. А. Самотокин., Н. А. Васин [и др.]. // Вопр. нейрохирургии им. Н.Н. Бурденко 1982. – № 5. – С. 11.

25. Гринберг, М. С. Нейрохирургия: пер. с англ. – М.: МЕДпресс-информ, 2010. – С. 221–247.

26. Грязина, Н. В. Оптимизация организации экстренной оториноларингологической помощи взрослому населению в многопрофильном стационаре в условиях крупного промышленного города: дис. … канд. мед. наук / Н. В. Грязина. – СПб., 2007. – 159 с.

27. Гюсан, А. О. Риносинусогенные орбитальные осложнения: распространенность и принципы лечения / А. О. Гюсан, А. А. Кубанова, Р. Х. Узденова // Вестн. оториноларинолар. – 2010. – № 4. – С. 64–67.

28. Демиденко, А. Н. Риносинусогенные внутричерепные осложнения: вопросы этиопатогенеза, совершенствования диагностики, хирургического и консервативного лечения: дис. … канд. мед. наук / А. Н. Демиденко. – СПб., 2009. – 165 с.

29. Дербенева, М. Л. Особенности патогенеза, диагностики и лечебной тактики в начальном периоде отогенных внутричерепных осложнений: автореф. дис. ... канд. мед. наук / М. Л. Дербенева. – М., 1996. – 23 с.

30. Дерюгина, О. В. О тактике лечения больных с гнойными ото- и риносинусогенными внутричерепными осложнениями / О. В. Дерюгина, И. А. Качков, С. В. Благовещенский // Вестн. оториноларинолар. – 2002. – № 5. – С. 57–59.

31. Дискаленко, В. В. Отогенные и риногенные внутричерепные осложнения /

В. В. Дискаленко, К. А. Никитин. – СПб., 2002. – 14 с.

32. Добротин, В. Е. Определение объемов хирургического вмешательства при внутричерепном распространении процессов в полости среднего уха и околоносовых пазух по данным компьютерной томографии / В. Е. Добротин // Вестн. оториноларинолар. – 1996. – № 3. – С. 23–26.

33. Егоров, В. И. Системные механизмы острых и хронических риносинуситов / В. И. Егоров, Ю. Х. Михайлов // Рос. ринол. – 2004. – С. 183.

34. Егоров, В. И. Различные методики трепанопункции при лечении острых и хронических фронтитов – достоинства и недостатки / В. И. Егоров, А. В. Козаренко, С. В. Зуева // Рос. ринол. – 2005. – № 2. – С. 70.

35. Егоров, В. И. Трепанопункция лобных пазух тонкими иглами через глазничную стенку / В. И. Егоров, А. В. Козаренко, С. В. Зуева // Рос. ринол. – 2005. – № 2. – С. 70–71.

36. Егоров, В. И. Об объеме оперативного вмешательства при воспалительных заболеваниях околоносовых пазух / В. И. Егоров, А. В. Козаренко, А.А. Штиль // Рос. ринол. – 2008. – № 2. – С. 29.

37. Егоров, В. И. Симультанные операции в ринологии / В. И. Егоров, А. В. Козаренко, М. А. Головашкина // Там же. – 2009. – № 2. – С. 46.

38. Жуховицкий, В. Г. Бактериологическое обоснование рациональной антибактериальной терапии в оториноларингологии / В. Г. Жуховицкий // Вестн. оториноларинолар. – 2004. – № 1. – С. 5–14.

39. Зинкин, А. Н. Риносинусогенные субдуральные эмпиемы у детей / А. Н. Зинкин, М. М. Сергеев // Вестн. оториноларинолар. – 2005. – № 5. – С. 28–32.

40. Зинкин, А. Н. Хирургическое лечение больных риносинусогенными внутричерепными осложнениями при различных вариантах клинического течения заболевания / А. Н. Зинкин // Рос. оториноларинолар. – 2008. – Т. 35, № 4. – С. 110–114.

41. Зинкин, А. Н. Принципы комплексного лечения оториноларингологического сепсиса / А. Н. Зинкин, М. М. Сергеев, // Там же. – 2010. – № 5. – С. 16–19.

42. Зинкин, А. Н. Клиника и исходы риносинусогенных гнойно-септических

осложнений у детей / А. Н. Зинкин, М. М. Сергеев // Вестн. оторинолар. – 2011. – № 2. – С. 8-12.

43. Зуева, С. В. О совершенствовании диагностики и лечебной тактики острого и хронического фронтита / С. В. Зуева, В. И. Егоров, А. В. Козаренко // Рос. ринология. – 2009. – № 3. – С. 57–61.

44. Иванченко, О. А. Хронический риносинусит: эпидемиология, классификация, этиология, патогенез. Современный взгляд на проблему / О. А. Иванченко, А. С. Лопатин // Вестн. оторинолар. – 2012. – № 2. – С. 91–96.

45. Иванченко, О. А. Эпидемиология хронического риносинусита: результаты многоцентрового опроса взрослой популяции / О. А. Иванченко, А. С. Лопатин // Рос. ринология. – 2013. – № 3. – С. 16–18.

46. Измеров, Н. Ф. Смертность населения трудоспособного возраста в России и развитых странах Европы: тенденции последнего двадцатилетия / Н. Ф. Измеров, Г. И. Тихонова, Т. Ю. Горчакова // Вестн. Рос. акад. наук. – 2014. – №7–8. – С. 121–126.

47. Клинические рекомендации по диагностике и лечению абсцессов головного мозга, внутричерепных эпидуральных и субдуральных эмпием / Под ред. О. Н. Древаля [и др.]. – М., 2015. – 28 с.

48. Корниенко, В. Н. Рентгенография, компьютерная и магнитно-резонансная томография / В. Н Корниенко, И. Н. Пронин // Неврология: нац. руководство / Под ред. Е. И. Гусева [и др.]. – М.: ГЭОТАР-Медиа, 2009. – С. 148–163.

49. Косяков, С. Я. Отогенные внутричерепные осложнения: актуальные вопросы диагностики и лечения /С. Я. Косяков, Е. В. Носуля, Б. Перич // Вестн. оторинолар. – 2014. – № 1. – С. 64–69.

50. Крюков, А. И. Антибактериальная терапия острого среднего отита и синусита у взрослых в амбулаторной практике / А. И. Крюков, А. Б. Туровский // Рус. мед. журн. – 2004. – № 21. – С. 1188–1191.

51. Крюков, А. И. Гнойно-воспалительные заболевания уха, горла, носа и верхних дыхательных путей: актуальность проблемы и пути решения / А. И. Крюков,

В. Г. Жуховицкий // Вестн. оторинолар. – 2004. – № 1 – С. 2–4.

52. Курбаков, К. М. Дифференциально-диагностические критерии абсцессов головного мозга и внутричерепных эмпием / К. М. Курбаков, Р. С. Выхристенко, К. С. Протас // Новости хирургии. – 2007. – Т. 15, № 1. – С. 73–79.

53. Курбаков, К. М., Интратекальное введение антибактериальных препаратов у нейрохирургических больных с менингоэнцефалитами / К. М. Курбаков, А. Н. Косинец, А. В. Кулевич // Новости хирургии. – 2008. – Т. 16, № 4. – С. 86–93.

54. Лазарев, А. И. Комплексная интенсивная консервативная терапия риносинусогенных внутричерепных осложнений / А. И. Лазарев, А. Н. Демиденко // Журн. ушных, носовых и горловых болезней. – 2007. – № 3. – С. 159–160.

55. Лебедев, В. В. Неотложная нейрохирургия: руководство для врачей / В. В. Лебедев, В. В. Крылов. – М.: Медицина, 2000. – С. 339–372.

56. Лебедев, В. В. Субдуральная эмпиема / В. В. Лебедев, А. Э. Талыпов // Нейрохирургия. – 2007. – № 4. – С. 5–11.

57. Лебедев, В. В. Абсцессы головного мозга / В. В. Лебедев, Н. В Хуторной // Там же. – 2008. – №1. – С. 6–13.

58. Левин, Л. Т. Практическое руководство по хирургическим болезням уха и их оперативному лечению / Л. Т. Левин. – М. – Л.: Госиздат,1928. – 608 с.

59. Лечение пациентов с риносинуситами: возможности консервативного и оперативного воздействия / А. И. Крюков, М. Е. Студеный, М. Е. Артемьев [и др.] // Мед. совет. – 2012. – № 1. – С. 52–56.

60. Лучевая диагностика: учебн. / Г. Е. Труфанов. [и др.].; под ред. Г. Е. Труфанова. – М.: ГЭОТАР-Медиа, 2012. – С. 356–389.

61. Лучевая диагностика и терапия заболеваний головы и шеи: нац. руководство / Под ред. С. К. Тернового. – М.: ГЭОТАР – Медиа, 2013. – 888 с.

62. Мартынов, Б. В. Патогенетическое обоснование иммунотерапии внутричерепных гнойно-воспалительных осложнений: автореф. дис. ... канд. мед. наук / Б. В. Мартынов. – СПб., 1997. – 22 с.

63. Мастоидит: клинические рекомендации / Под ред. В. М. Свистушкина [и др.]. –

М. – СПб., 2014. – 24 с.

64. Махачева, Х. Г. Состояние и перспективы модернизации оториноларингологической помощи в республике Дагестан: дис. … д-ра мед. наук /Х. Г. Махачева. – М., 2015. – 364 с.

65. Микробная флора и особенности антибактериальной терапии у детей с отогенными внутричерепными осложнениями / А. П. Сергеева [и др.] // Сиб. мед. журн. – 2000. – №4. – С. 57–59.

66. Миразизов, К. Д. Роль неспорообразующей анаэробной микрофлоры в возникновении и развитии отогенных абсцессов головного мозга и мозжечка / К. Д. Миразизов // Вестн. оторинолар. – 2001. – №6 – С. 41–44.

67. Моновентрикулярная окклюзионная гидроцефалия как осложнение вторичного рецидивирующего абсцесса головного мозга / Ф. В. Олешкевич [и др.] // Новости хирургии. – 2008. – Т. 16, № 3. – С. 100–105.

68. Мультиспиральная компьютерная томография в клиниках медицинского университета / В. И. Амосов, А. А. Сперанская [и др.]. – СПб.: ЭЛБИ-СПб., 2009. – С. 4–33.

69. Муратов, Н. И., Применение компьютерной томографии височной кости для ранней диагностики прогнозирования внутричерепных осложнений /Н. И. Муратов, В. Ф. Воронкин, Ю. П. Ефимцев // Вестн. оторинолар. – 1999. – С. 5–6.

70. Мухамедов, М. Р. Отогенные и риногенные внутричерепные осложнения. Риногенные внутриорбитальные осложнения. / М. Р. Мухамедов. – Томск, 2014. – 20 с.

71. Нейрорадиология / Т. Н. Трофимова [и др.]; под ред. Т. Н. Трофимовой. – СПб.: Издат. дом СПбМАПО, 2005. – С. 249–264.

72. Нейроинфекции у детей / Н. В.Скрипченко [и др.] // Детские инфекции. – 2014. – Т. 13, № 1. – С. 8–18.

73. Никитин, К. А. Роль острой респираторной инфекции в развитии ЛОР-патологии / К. А. Никитин, М. А. Шавгулидзе, Е. Б. Герасимова // Мед. совет. – 2013. – № 2. – С. 33–36.

74. Носуля, Е. В. Особенности терапии острых респираторных заболеваний у пациентов с аллергией / Е. В. Носуля // Фарматека. 2011. – № 1. – С.15–18.

75. О совершенствовании организации медицинской помощи больным тяжелым сепсисом в Санкт-Петербурге: Распоряжение Комитета по здравоохранению от 16.08.2007 г. № 393-р.

76. Об утверждении Порядка разработки медико-экономических стандартов Санкт-Петербурга: Распоряжение Комитета по здравоохранению Санкт-Петербурга от 04.05.2009 г. № 265-р.

77. Об утверждении медико-экономических стандартов: Распоряжение Комитета по здравоохранению Санкт-Петербурга от 08.02.2012 г. № 58-р.

78. Об основах охраны здоровья граждан в Российской Федерации. Федеральный закон Российской Федерации от 21 ноября 2011 года № 323-ФЗ.

79. Осложнения повреждений черепа и головного мозга / Ю. А. Щербук [и др.] // Практическая нейрохирургия: руководство для врачей / Под ред. Б. В. Гайдара. – СПб.: Гиппократ, 2002. – С. 136–152.

80. Основы отоневрологии: руководство для врачей / В. И. Бабияк, Я. А. Накатис, А. Н. Пащинин [и др.]. – СПб.: Знание, 2015. – 717 с.

81. Островский, И. И., Материалы к изучению клиники, патогенеза и диагностики некоторых отогенных внутричерепных осложнений: автореф. дис. ... д-ра мед. наук / И. И. Островский. – М., 1975. – 31 с.

82. Пальчун, В. Т. Неврологические осложнения в оториноларингологии / В. Т. Пальчун, С. И. Каплан, Н. Л. Вознесенский. – М:. Медицина, – 1977. – 200 с.

83. Пальчун, Т. В. Очаговая инфекция и септические состояния в оториноларингологической практике / Т. В. Пальчун, А. В. Гуров // Вестн. оториноларингологии. – 2009. – № 6. – С. 63–67.

84. Пальчун, В. Т. Краткий курс оториноларингологии: руководство для врачей / В. Т. Пальчун, М. М. Магомедов, А. В. Гуров. – М.: ГЭОТАР-Медиа, 2016. – 224с.

85. Петрова, Л. В. Современные принципы лечения острых риносинуситов у детей/ Л. В. Петрова // Оториноларингология. Восточная Европа. – 2013. – Т. 11, № 2. –

С. 97-102.

86. Пискунов, Г. З. Клиническая ринология: руководство для врачей / Г. З. Пискунов, С. З. Пискунов. – 2-е изд., испр. и доп. – М.: Медицинское информационное агентство, 2006. – 559 с.

87. Пискунов, Г. З. Необходимость и направления развития оториноларингологии / Г. З. Пискунов // Рос. оториноларинг. – 2014. – № 6. – С. 9–15.

88. Пискунов, И. С. Роль компьютерной томографии в диагностике риносинусогенных внутричерепных осложнений / И. С. Пискунов, А. Н. Демиденко // Рос. ринология. – 2008. – № 1. – С. 8–12.

89. Пискунов, И. С. Особенности диагностики и лечения риносинусогенных внутричерепных осложнений у детей / И. С. Пискунов, А. Н. Демиденко, Н. А. Бочковская // Рос. ринология. – 2009. – Т. 17, № 2. – С. 63.

90. Пискунов, С. З. Особенности течения отогенных внутричерепных осложнений по материалам ЛОР-клиники за 10 лет / С. З. Пискунов, М. И. Гельфанд // Вестн. оториноларинг. – 1982. – № 3. – С. 44–47.

91. Пономаренко, Г. С. Основные направления деятельности системы здравоохранения, изложенные в концепции долгосрочного социально-экономического развития России на период до 2020 года / Г. С. Пономаренко, В. В. Дементьев // Первая краевая. – 2010. – № 38. – С. 29–30.

92. Постравматические абсцессы головного мозга / А. Д. Кравчук [и др.] // Клиническое руководство по черепно-мозговой травме / Под ред. А. Н. Коновалова, Л. Б. Лихтермана, А. А. Потапова. – М.: Антидор, 2002. – С. 393–406.

93. Принципы этиопатогенетической терапии острых синуситов: методические рекомендации / Под ред. С. В. Рязанцева [и др.] – М.; СПб., 2014. – 27 с.

94. Причинно-следственная характеристика внутричерепных отогенных и риногенных осложнений / Т. А. Машкова [и др.] // Материалы III Петербургского форума оториноларингологов России. – 2014. – С. 18.

95. Протас, Р. Н. Особенности проявления, клинического течения и диагностики супратенториальных абсцессов головного мозга у детей и пожилых людей /

Р. Н. Протас, К. М. Кубраков, К. С. Выхристенко // Вестн. Витебского гос. мед. ун-та. – 2006. – Т. 5, № 3. – С. 96–100.

96. Пшеничникова, В. В., Особенности течения и критерии прогноза вторичных гнойных менингитов в современных условиях (по материалам больницы скорой помощи): автореф. дис. ... канд. мед. наук / В. В. Пшеничникова.– М., 2006. – 25 с.

97. Рекомендации по ведению взрослых пациентов с острым риносинуситом: достижим ли консенсус? /В. М. Свистушкин [и др.] // Леч. врач. – 2012. – № 11. – С. 90.

98. Рекомендации по интенсивной терапии у пациентов с нейрохирургической патологией: (пособие для врачей) / Е. А. Абрамов [и др.]; Под ред. И. А. Савина [и др.].; НИИ нейрохирургии им. Н. Н. Бурденко РАМН, отд-ние реанимации и интенсивной терапии. – Изд. 3-е. – М.: Индиго, 2014. – 213 с.

99. Респираторные вирусы в этиологии риносинусита и острого гнойного отита среднего уха у детей / Е. П. Селькова [и др.] // Эпидемиология и инфекц. болезни. – 2015. – № 3. – С. 21–23.

100. Риногенные воспалительные внутричерепные осложнения: методические рекомендации / Под ред. Б. В. Шеврыгина [и др.]. – М., 1977. – 31 с.

101. Руководство по очаговой инфекции в оториноларингологии / Под ред. В. Т. Пальчуна, А. И. Крюкова, М. М. Магомедова. – М.: ГЭОТАР-Медиа, 2015. – 288 с.

102. Семак, Л. И. Осложненные формы воспаления среднего уха / Л. И. Семак // Оториноларингология. Восточная Европа. – 2012. – Т. 7, № 2. – С. 27–33.

103. Семак Л. И. Осложнения острого гнойного среднего отита: особенности клиники, диагностики, лечения: дис. … канд. мед. наук. – Минск, 2015. – 180 с.

104. Сепсис в начале XXI века: классификация, клинико-диагностическая концепция и лечение: методические рекомендации / Под ред. В. С. Савельева [и др.]. – М., 2004. – 130 с.

105. Сепсис: классификация, клинико-диагностическая концепция и лечение: прак-

тическое руководство / С. Ф. Багненко [и др.].; под ред. В. С. Савельева, Б. Р. Гельфанда; Рос. ассоциация специалистов по хирург. инфекциям. – 2-е изд., доп. и перераб. – М.: Медицинское информационное агентство, 2011. – 351 с.

106. Сергеев, М. М. Роль инфекции и системного воспалительного ответа в патогенезе гнойно-септических осложнений риносинуситов у детей (обзор литературы) / М. М. Сергеев, А. Н. Зинкин // Рос. оторинолар. – 2004. – № 6. – С. 183–188.

107. Сергеев, М. М. Клинические проявления и лечение ото- и риносинусогенного сепсиса у детей / М. М. Сергеев, А. Н. Зинкин // Рос. оторинолар. – 2012. – № 1. – С. 120–123.

108. Сергеева, А. П. Совершенствование методов диагностики и лечения отогенных внутричерепных осложнений у детей в условиях Восточно-Сибирского региона: автореф. дис. ... канд. мед. наук / А. П. Сергеева. – Иркутск, 2001. – 23 с.

109. Смелов, П. А. Методология статистического анализа деятельности системы здравоохранения Российской Федерации / П. А. Смелов. – М: МЭСИ, 2013. – 187с.

110. Совершенствование алгоритма диагностики фронтита / В. И. Егоров, А. В. Козаренко, С. В. Зуева [и др.] // Рос. ринол. – 2009. – № 2. – С. 12.

111. Современные подходы к стандартизации и внедрению новых технологий в оториноларингологии / В. И. Егоров, В. Б. Хышов, А. В. Козаренко [и др.] // Воен.-мед. журн.– 2007. – № 3. – С. 31–40.

112. Современные технологии совершенствования управления качеством медицинской помощи в оториноларингологии / В. И. Егоров, В. Б. Хышов, А. В. Козаренко [и др.] // Воен.-мед. журн. – 2008. – № 11. – С. 12–20.

113. Стандарт оказания медицинской помощи больным стрептококковой септицемией, другой септицемией, кандидозной септицемией (при оказании специализированной помощи): Приказ Министерства здравоохранения и социального развития Российской Федерации от 19.10.2007 г. № 659.

114. Статистическая информация за 2012 год [Электронный ресурс]: Статистика, Минздрав России. – Режим доступа: https://www.rosminzdrav.ru/documents/8029-statisticheskaya-informatsiya-2012

115. Талалаев, В. Н. Врачебные ошибки и дефекты оказания медицинской помощи в оториноларингологии: автореф. дис. ... д-ра. мед. наук. / В. Н. Талалаев. – М., 2005. – 50 с.

116. Талышинский, А. М. патогенез, клиника и лечение отогенного сепсиса и внутричерепных осложнений: автореф. дис. …д-ра. мед. наук / А. М. Талышинский. – М., 1985. – 32 с.

117. Трахеостомия в отделении реанимации: междисциплинарный подход / В. И. Егоров, А. А. Штиль, А. В. Козаренко [и др.]. // Вестн. интенсивной терапии. – 2015. – № 1. – С. 11–17.

118. Хирургические инфекции: руководство / Под ред. И. А. Ерюхина [и др.]. – СПб.: Питер, 2003. – 853 с.

119. Хирургическая инфекция в нейрохирургии / В. Е. Парфёнов [и др.] // Сбн. лекций по актуальным вопросам нейрохирургии / Под ред. В. Е. Парфёнова, Д. В. Свистова. – СПб.: Элби, 2008. – С. 327–339.

120. Холин, А.В. Магнитно-резонансная томография при заболеваниях центральной нервной системы / А. В. Холин. – СПб.: Гиппократ, 2000. – 192 с.

121. Холов, Ш. Ш. Внутричерепные осложнения при гнойных средних отитах / Ш. Ш. Холов, Т. Р. Тулегенова // Актуальные вопросы оториноларингологии: Материалы науч.-практ. конф. оториноларингологов Республики Таджикистан с международ. участием. – Душанбе, 2012. – С. 104–105.

122. Хронический средний отит: методические рекомендации / Под ред. А. И. Крюкова [и др.] – М.; СПб., 2014. – 34 с.

123. Цереброспинальная жидкость и перспективы её изучения / Н. В. Скрипченко [и др.] // Рос. вестн. перинатологии и педиатрии. – 2011. – Т. 56, № 6. – С. 88–97.

124. Чигиринова, Е. В. Совершенствование методов лечения острого среднего отита: дис. … канд. мед. наук. / Е. В. Чигиринова. – М., 2011. – 135 с.

125. Чумаков, Ф. И. Динамика летальности ЛОР-больных в конце XX века / Ф. И. Чумаков, В. Н. Селин, Г. А. Голубовский // Новости оторинолар. и логопатологии. – 2002. – № 4. – С. 48-50.

126. Шпотин, В. П. Отогенные внутричерепные осложнения: учеб. пособие / В. П. Шпотин, А. И. Проскурин; Астрах. гос. мед. акад. – Астрахань: Изд-во Астраханской гос. мед. акад., 2005. – 39 с.

127. Щербук, Ю. А. Интраоперационный эндоскопический видеомониторинг в нейрохирургии: автореф. дис. … д-ра мед. наук / Ю. А. Щербук.– СПб., 2000.– 45с.

128. Эпидемиология ото- и риносинусогенных внутричерепных осложнений в Российской Федерации. Материалы XIV научно-практической конференции «Поленовские чтения» / Ю. К. Янов [и др.] // Рос. нейрохирургический журн. им. проф. А. Л. Поленова. – СПб., 2015. Спецвыпуск VII. С. 31–33.

129. Этиопатогенетическая терапия острых средних отитов: методические рекомендации / Под ред. С. В. Рязанцева [и др.]. – М.; – СПб., 2014. – 24 с.

130. Янов, Ю. К. Клинические особенности отогенных внутричерепных осложнений на современном этапе / Ю. К. Янов, А. А. Кривопалов, Ю. А. Щербук // Вестн. оторинолар. – 2015. – № 5. – С. 23–29.

131. Янов, Ю. К. Современные эпидемиологические особенности ото- и риносинусогенных внутричерепных осложнений / Ю. К. Янов, А. А. Кривопалов, А. А. Корнеенков // Вестн. оторинолар. – 2015. – № 6. – С. 32–37.

132. Янов, Ю. К. Клинико-эпидемиологическая характеристика внутричерепных осложнений воспалительных заболеваний ЛОР-органов в условиях восточно-сибирского региона Российской Федерации / Ю. К. Янов, А. А. Кривопалов, В. А. Шаталов // Вестн. хирургии им. И.И. Грекова. – 2016. – № 1. – С. 18–25.

133. A Review of Subdural Empyema and Its Management /A. Agrawal, J. Timothy, L. Pandit [et al.] // Infect Dis Clin Pract. – 2007. – Vol. 15, № 3. – P. 149–153.

134. Abcès et empyèmes intracrâniens d’origine O.R.L / C. Page, P. Lehmann, P. Jeanjean [et al.] // Ann Otolaryngol Chir Cervicofac. – 2005. – Vol. 122, № 3. – P. 120 – 126.

135. Accuracy of acute otitis media diagnosis in community and hospital settings / E. Asher, E. Leibovitz, J. Press [et al.] // Acta Paediatr. – 2005. – Vol. 94, № 4. – P. 423–428.

136. Acute mastoiditis in children as persisting problem / D. R. Djeric, M. M. Folic, S. R. Blazic [et al.] // Int. Adv. Otol. – 2014. – Vol. 10, № 1. – P. 60–63.

137. Acute mastoiditis in children in Sweden 1993–2007 – no increase after new guidelines / A. Groth, F. Enoksson, A. Hermansson [et al.] // Int. J. Pediatr. Otorhinolaryngol. – 2011. – Vol. 75, № 12. – P. 1496–1501.

138. Acute mastoiditis in children: is computed tomography always necessary? / S. Tamir, Y. Schwartz, U. Peleg [et al.] // Ann. Otol. Rhinol. Laryngol. – 2009. – Vol. 118, N 8. – P. 565–569.

139. Acute mastoiditis: The role of imaging for identifying intracranial complications / M. Luntz, K. Bartal, A. Brodsky [et al.] // Laryngoscope. – 2012. – Vol. 122, is. 12. – P. 2813–2817.

140. Adame, N. Sinogenic intracranial empyema in children / N. Adame, G. Hedlund, C. L. Byington // Pediatrics. – 2005. – Vol. 116, № 3. – P. 461–467.

141. Advanced pediatric mastoiditis with and without intracranial complications / J. P. Zevallos, J. T. Vrabec, R. A. Williamson [et al.] // Laryngoscope. – 2009. – Vol. 119, № 8. – P. 1610–1615.

142. Agarwal, A. Metastatic intracranial abscesses of bronchopulmonary origin / A. Agarwal, F. Gergits, G. Isaacson // Pediatr Infect Dis J. – 2003. – Vol. 22, № 3. – P. 277–280.

143. Ahmed, Z. Otogenic complications of otitis media: experience at tertiary care hospital / Z. Ahmed, T. Z. Khan, D. Ur. Rahim // Pak. J. Surg. – 2016. – Vol. 32, № 1. – P. 49–53.

144. Alper, C. M. Intracranial complications of otitis media / C. M. Alper // Decision making in ear, nose and throat disorders. – Philadelphia: W. B. Sonders, 2001.– P.54–55.

145. Analysis and management of brain abscess; a ten year hospital based study / A. H. Sarmast, H. I. Showkat, A. R. Bhat [et al.] / Turk. Neurosurg. – 2012. – Vol. 22, № 6. – P. 682–689.

146. Anselmo-Lima, W. T. Rhinosinusitis: evidence and experience / W. T. Anselmo-Lima, E. Sakano // Braz. J. Otorhinolaryngol. – 2015. – Vol. 81, № 1, suppl. 1. – http://dx.doi.org/10.1016/j.bjorl.2015.01.003

147. Antibiotic Resistance: What are the Opportunities for Primary Care in Alleviating

the Crisis? / M. Hansen, T. Hoffmann, A. McCullough [et al.] // Frontiers in Public Health. – 2015. – Vol. 3, № 35. – doi: org/10.3389/fpubh.2015.00035

148. Apparent diffusion coefficient with higher b-value correlates better with viable cell count quantified from the cavity of brain abscess / V. Tomar, A. Yadav, R. K. Rathore [et al.] // Am J Neuroradiol. – 2011. – Vol. 32. – P. 2120–2125.

149. Aring, A. M. Acute rhinosinusitis in adults / A. M. Aring, M. M. Chan // Amer. Fam. Physician. – 2011. – Vol. 83, № 9. – P. 1057–1063.

150. Babar-Craig, H. British Rhinological Society audit of the role of antibiotics in complications of acute rhinosinusitis: a national prospective audit / H. Babar-Craig, Y. Gupta, V. J. Lund // Rhinology. – 2010. – Vol. 48, № 3. – P. 344–347.

151. Bacterial and viral interactions within the nasopharynx contribute to the risk of acute otitis media / A. Ruohola, M. M. Pettigrew, L. Lindholm [et al.] // J. Infect. – 2013. – Vol. 66, № 3. – P. 247–254.

152. Bacterial brain abscess: microbiological features, epidemiological trends and therapeutic outcomes / C. H. Lu, W. N. Chang, Y. C. Lin [et al.] // QJM. – 2002. – Vol. 95, № 8. – P. 501–509.

153. Bacterial brain abscess: an evaluation of 96 cases / T. Hakan, N. Ceran, I. Erdem [et al.] // J Infect. – 2006. Vol. 52. – P. 359–366.

154. Bacterial meningitis complicating suppurative otitis media and sinusitis / C. Aimoni, S. Pelucchi, D. L. Grasso [et al.] // Otolaryngol. Head Neck Surg. – 2005. – Vol. 132, № 6. – P. 965–966.

155. Baldwin, J. L. Intracranial complications in otolaryngology: Summaries of the bibliographic material available in the field of otolaryngology for 1951-1954 / J. L. Baldwin // AMA Arch. Otolaryngol. – 1955. – Vol. 61, № 5. – P. 599–608.

156. Becherescu, J. Intracranial complications as a manifestation of clinical onset in a patient with prolonged insidious evolution of ear pathology / J. Becherescu, E. Anghel // Romanian J. Neurol. – 2013. – Vol. XII, № 4. – P. 206-208.

157. Benito, M. B. Acute mastoiditis: increase in the incidence and complications / M. B. Benito, B. P. Gorricho // Int. J. Pediatr. Otorhinolaryngol. – 2007. – Vol. 71, № 7.

– P. 1007–1011.

158. Bento, R. Surgical management of intracranial complications of otogenic infection / R. Bento, R. de Brito, G. C. Ribas // Ear Nose Throat. J. – 2006. – Vol. 85, № 1. – P. 36–39.

159. Besharat, M. Brain abscess: Epidemiology, clinical manifestations and management: A retrospective 5-year study / M. Besharat, F. Abbasi // Iran J. Clin. Infect. Dis. – 2010. – Vol. 5, № 4. – P. 231–234.

160. Bhand, A. A. Brain abscess – diagnosis and management / A. A. Bhand // J Coll Physicians Surg Pak. – 2004. – Vol. 14. – P. 407–410.

161. Biofilm maturity studies indicate sharp debridement opens a time-depended therapeutic window / R. D. Wolcott, K. P. Rumbaugh, G. James [et al.] // J. Wound Care. – 2010. – Vol. 19, № 8. – P. 320–328.

162. Bjarnsholt, T. The role of bacterial biofilms in chronic infections / T. Bjarnsholt // APMIS Suppl. – 2013. – Vol. 136. – P. 1–51.

163. Blumfield, E. Pott's puffy tumor, intracranial, and orbital complications as the initial presentation of sinusitis in healthy adolescents, a case series / E. Blumfield, M. Misra // Emerg. Radiol. – 2011. – Vol. 18, № 3. – P. 203–210.

164. Brain abscess: clinical experience and analysis of prognostic factors / F. Xiao, M. Y. Tseng, L. J. Teng [et al.] // Surg Neurol. – 2005. – Vol. 63. – P. 442–450.

165. Brain abscess: clinical aspects of 100 patients / E. Tonon, P. G. Scotton [et al.] // Int J Infect Dis. – 2006. – Vol. 10, № 2. – P. 103–109.

166. Brain abscess: analysis of results in a series of 51 patients with a combined surgical and medical approach during an 11-year period / H. Cavusoglu, R. A. Kaya [et al.] // Neurosurg Focus. – 2008. – Vol. 24. – P. 1–7.

167. Brain abscess: management and outcome analysis of a computed tomography era experience with 973 patients / N. Nathoo, S. S. Nadvi, P. K. Narotam [et al.] // World Neurosurg. – 2011. – Vol. 75. – P. 716–726.

168. Brain Abscess // Infections of the central nervous system / M. Klein, H.-W. Pfister [et al.]; ed. W. M Scheld., R. J Whitley., C. M. Marra – Fourth edition. – Philadelphia.:

Wolters Kluwer Health, 2014. – P. 1068–1115.

169. Brain abscesses in children: results of 24 children from a reference center in Central Anatolia, Turkey / M. Canpolat, O. Ceylan, H. Per [et al.] // J Child Neurol. – 2015. – Vol. 30, № 4. – P. 458–467.

170. Brook, I. Microbiology of intracranial abscesses and their associated sinusitis / I. Brook // Arch. Otolaryngol. Head Neck Surg.– 2005. – Vol. 131, № 11. – P. 1017–1019.

171. Brook, I. Microbiology and antimicrobial treatment of orbital and intracranial complications of sinusitis in children and their management: Review article / I. Brook // Int. J. Pediatr. Otorhinolaryngol. – 2009. – Vol. 73, № 9. – P. 1183–1186.

172. Brouwer, M. C. Clinical characteristics and outcome of brain abscess: systematic review and meta-analysis / M. C. Brouwer, J. M. Coutinho, D. Beek // Neurology. – 2014. – Vol. 82. – P. 806–813.

173. Carpenter, J., Retrospective analysis of 49 cases of brain abscess / J. Carpenter, S. Stapleton, R. Holliman // Eur J Clin Microbiol Infect Dis. – 2007. – Vol. 26. – P.1–11.

174. Cerebellar abscess caused by Listeria monocytogenes in a liver transplant patient / N. Choudhury, A. B. Khan, I. Tzvetanov [et al.] // Transpl Infect Dis. – 2013. – Vol. 15, № 6. – P. 224–228.

175. Chandler, I. R. The pathogenesis of orbital complications in acute sinusitis / J. R. Chandler, D. J. Langenbrunner, E. R. Stevens // Laryngoscope. – 1970. – Vol. 80, № 9. – P. 1414–1428.

176. Cheek, W. R. Suppurative central nervous system infection / W. R. Cheek // Pediatric Neurosurgery. – Third edition. – Philadelphia: W.B. Saunders Company, 1994. – P. 497–515.

177. Chen, Y. The epidemiology of chronic rhinosinusitis in Canadians / Y. Chen, R. Dales, M. Lin // Laryngoscope. – 2003. – Vol. 113, № 7. – P. 1199–1205.

178. Clinical, laboratory, and microbiological differences between children with simple or complicated mastoiditis / E. Bilavsky, H. Yarden-Bilavsky, Z. Samra [et al.] // Int. J. Pediatr. Otorhinolaryngol. – 2009. – Vol. 73, № 9. – P. 1270–1273.

179. Cochrane, D. D. Intracranial Epidural and Subdural Infections / D. D. Cochrane,

A. Price, S. Dobson // Principles and Practice of Pediatric Neurosurgery / A. Leland Albright, F. Ian, P. Pollack [et al.]. – Second ed. – Thieme Medical Publishers Inc., NY, 2008. – P. 1148–1162.

180. Community-acquired intracranial suppurative infections: A 15-year report / T. Yıldırmak, H. Gedik, F. Şimşek [et al.] / Surg. Neurol. Int. – 2014. – Vol. 26, № 5. – Art. 142

181. Complicated sinusitis in children: 18 cases report / A. Mardassi, N. Mathlouthi, H. Mbarek [et al] // World J. Otorhinolaryngol. – 2015. – Vol. 5, № 1. – P. 30–36.

182. Complicated Subdural Empyema in an Adolescent / A. A. Holland, M. Morriss [et al.] // Arch of Clin Neuropsychology. – 2013. – Vol. 28. – P. 81–91.

183. Complications and treatment of chronic otitis media / E. Baysal, I. Erkutlu, A. Mete [et al.] // J. Craniofac. Surg. – 2013. – Vol. 24, № 2. – P. 464–467.

184. Complications of acute otitis media and sinusitis / J. T. Cohen, I. I. HochmanII, A. DeRowe [et al.]/ Curr. Infect. Dis. Rep. – 2000. – Vol. 2, № 2. – P. 130–140.

185. Complications of acute infective rhinosinusitis: experience from a developing country / A. Ali, M. Kurien, S. S. Mathews [et al.] // Singapore Med. J. – 2005. – Vol. 46, № 10. – P. 540–544.

186. Complications of acute frontal sinusitis: a retrospective study / C. S. Betz, W. Issing, J. Matschke [et al.] // Eur. Arch. Otorhinolaryngol. – 2008. – Vol. 265, № 1. – P. 63–72.

187. Complications of acute rhinosinusitis in The Netherlands / F. S. Hansen, R. Hoffmans, C. Georgalas [et al.] // Fam Pract. – 2012. – Vol. 29, № 2. – P. 147–153.

188. Complications of chronic otitis media with cholesteatoma during a 10-year period in Kosovo / A. Mustafa, A. Heta, B. Kastrati [et al.] // Eur. Arch. Otorhinolaryngol. – 2008. – Vol. 265, № 12. – P. 1477–1482.

189. Complications of chronic otitis media / R. L. Abada [et al.] // Ann. Otolaryngol. Chir. Cervicofac. – 2009. – Vol. 126, № 1. – P. 1–5.

190. Complications of chronic suppurative otitis media: a retrospective review / E. Yorgancılar, M. Yildirim, R. Gun [et al.] // Eur. Arch. Otorhinolaryngol. – 2013. – Vol.

270, № 1. – P. 69–76.

191. Complications of chronic otitis media: A retrospective analysis of 1293 cases / M. Karakas, H. H. Balikci, M. H. Ozkul [et al.] // J. Med. Updates. – 2014. – Vol. 4, № 2. – P. 43–48.

192. Complications of chronic suppurative otitis media and their management: a single institution 12 years' experience / N. Sharma, A. A. Jaiswal, P. K. Banerjee [et al.] // Indian J. Otolaryngol. Head Neck Surg. – 2015. – Vol. 67, № 4. – P. 353–360.

193. Complications of otitis media – a potentially lethal problem still present / N. de Oliveira Penido, S. Sreedevi, A. Borin [et al.] // Braz. J. Otorhinolaryngol. – 2015. – http://www.sciencedirect.com /science/article/pii/S1808869415001330

194. Consensus document on controversial issues for the treatment of infections of the central nervous system: bacterial brain abscesses / M. Arlotti, P. Grossi [et al.] // Int J Infect Dis. – 2010 Oct. – Vol. 14, S 4. – P.79–92.

195. Contemporary management of intracranial complications of otitis media / G. B. Wanna, L. M. Dharamsi, J. R. Moss, [et al.] // Otology and Neurotology. – 2010. – Vol. 31, N 1. – P. 111–117.

196. Correlation analysis of bacterial biofilm formation and bacterial culture in chronic otitis media / X. Gu, A. Tuoheti, Y. Keyoumu X. Cheng [et al.] // Lin Chung Er Bi Yan Hou Tou Jing Wai Ke Za Zhi. – 2014. – Vol. 28, № 13. – P. 935–938.

197. Courville, C. B. Intracranial complications of infections of paranasal cavities and accessory sinus / C. B. Courville, L. K. Rosenvold // Arch. Otolar. Head and Neck Surg. – 1938. – Vol. 27. – P. 692–731.

198. Cranioencephalic complications of bacterial sinusitis in children and adolescents: Eight cases in Libreville (Gabon) / J. Miloundja, J. S. Bamba, J. F. Mouba [et al.] // Sante. – 2011. – Vol. 21, is. 4. – P. 215–220.

199. Craniotomy improves outcomes for cranial subdural empyemas: computed tomography-era experience with 699 patients / N. Nathoo, S. S. Nadvi, E. Gouws [et al.] // Neurosurgery. – 2001. – Vol. 49. – P. 872–878.

200. Dankbaar, J. W. Imaging findings of the orbital and intracranial complications of

acute bacterial rhinosinusitis / J. W. Dankbaar, A. J. van Bemmel, F. A. Pameijer // Insights Imaging. – 2015. – Vol. 6, is. 5. – P. 509–518.

201. Decreased mortality from brain abscesses since advent of computerized tomography / M. L. Rosenblum, J. T. Hoff, D. Norman [et al.] // J. Neurosurg. – 1978. – Vol. 49, № 5. – P. 658–668.

202. Definitions for sepsis and organ failure and guidelines for the use of innovative therapies in sepsis. The ACCP/SCCM Consensus Conference Committee. American College of Chest Physicians/Society of Critical Care Medicine. / R. C. Bone, R. A. Balk, F. B. Cerra, [et al.] // Chest. – 1992. – Vol. 101, № 6. – P.1644–1655.

203. Demography, types, outcome and relationship of surgically treated intracranial suppuration complicating chronic suppurative otitis media and bacterial rhinosinusitis / O. E. Idowu, V. A. Adekoya, A. P. Adeyinka [et al.] // J. Neurosci Rural. Pract. – 2014. – Vol.5, suppl. 1. – P. S48–S52.

204. DeMuri, G. P. Complications of acute bacterial sinusitis in children / G. P. DeMuri, E.R. Wald // Pediatr. Infect. Dis. J. – 2011. – Vol. 30, № 8. – P. 701–702.

205. Description of 34 patients with complicated cholesteatomatous chronic otitis media / G. S. Q. Martins, M. Hausen-Pinna, R. K. Tsuji [et al.] // Int. Arch. Otorhinolaryngol. – 2008. – Vol. 12, № 3. – P. 370–376.

206. Detection of bacterial biofilms in different types of chronic otitis media / X. Gu, Y. Keyoumu, L. Long [et al.] // Eur. Arch. Otorhinolaryngol. – 2014. – Vol. 271, № 11. – P. 2877–2883.

207. Detection of respiratory viruses in nasopharyngeal secretions and middle ear fluid from children with acute otitis media / H. Yano, N. Okitsu, T. Hori [et al.] // Acta. Otolaryngol. – 2009. – Vol. 129, № 1. – P. 19–24.

208. Deutsch, E. Pott's puffy tumor treated by endoscopic frontal sinusotomy / E. Deutsch, I. Hevron, A. Eilon // Rhinology. – 2000. – Vol. 38, № 4. – P. 177–180.

209. Diffusion magnetic resonance imaging for enhanced visualization of malignant cerebral tumors and abscesses / S. Ohba, T. Ushioda, T. Nakagawa [et al.] // Neurol India. – 2011. – Vol. 59. – P. 674–678.

210. Diffusion-weighted MR imaging in the preoperative assessment of brain abscesses / E. C. Leuthardt, F. J. Wippold, M. C. Oswood [et al.] / Surg Neurol. – 2002. – Vol. 58. – P. 395–402.

211. Distinction between pyogenic brain abscess and necrotic brain tumour using 3-tesla MR spectroscopy, diffusion and perfusion imaging / I. C. Chiang, T. J. Hsieh, M. L. Chiu [et al.] // Br J Radiol. – 2009. – Vol. 82. – P. 813–820.

212. Do you need to operate following recovery from complications of pediatric acute sinusitis? / R. G. Patel, O. O. Daramola, D. Linn [et al.] // Int. J. Pediatr. Otorhinolaryngol. – 2014. – Vol. 78, № 6. – P. 923–925.

213. Donné, J. The Challenging World of Biofilm Physiology / J. Donné, S. Dewilde // Adv. Microb. Physiol. – 2015. – Vol. 67. – P. 235–292.

214. Dubey, S. P. Intracranial spread of chronic middle ear suppuration / S. P. Dubey, V. Larawin, C. P. Molumi // Amer. J. Otolaryngol. – 2010. – Vol. 31, № 2. – P. 73–77.

215. Effect of antibiotics for otitis media on mastoiditis in children: a retrospective cohort study using the United Kingdom general practice research database / P. L. Thompson, R. E. Gilbert, P. F. Long [et al.] // Pediatrics. – 2009. – Vol. 123, № 2. – P. 424–430.

216. Efficacy of stereotactic aspiration in deep-seated and eloquent-region intracranial pyogenic abscesses / X. G. Kocherry, T. Hegde, K. V. Sastry [et al.] // Neurosurgery Focus. – 2008. – Vol. 24, № 6. – doi: 10.3171/FOC/2008/24/6/E13

217. EFNS guideline on the management of community-acquired bacterial meningitis: report of an EFNS task force on acute bacterial meningitis in older children and adults /A. Chaudhuri, P. Martinez-Martin, P. G. Kennedy [et al.] // Eur J Neurol. – 2008. – Vol. 15. – P. 649–659.

218. Emergency management of otogenic intracranial abscesses in ent setup / G. Nawaz, A. R. Khan, A. Rehman [et al.] // J. Med. Sci. (Peshawar, Print). – 2013. – Vol. 21, № 4. – P. 217–221.

219. Endoscopic neurosurgery / L. M. Auer, P. Holzer, P. W. Ascher [et al.] // Acta Neurochir. – 1988. – Vol. 90, № 1/2. – P. 1–14.

220. Endoscopic treatment of patients with intracranial complications of sinusitis /

P. Strec, O. Zagolski, J. Skladzien [et al.] // Otolaryngol Pol. – 2007. – Vol. 61, № 2. – P. 131–136.

221. Epidemiology of acute otitis media in children of Latin America and the Caribbean: A systematic review and meta-analysis / A. Bardach, A. Ciapponi, S. Garcia-Marti [et al.] // Int. J. Pediatr. Otorhinolaryngol. – 2011. – Vol. 75, is. 9. – P. 1062–1070.

222. EPOS 2012: European position paper on rhinosinusitis and nasal polyps 2012. A summary for otorhinolaryngologists / W. J. Fokkens, V. J. Lund, J. Mullol [et al.] // Rhinology. – 2012. – Vol. 50, № 1. – P. 1–12.

223. Epstein, V. A. Invasive fungal sinusitis and complications of rhinosinusitis / V. A. Epstein, R. C. Kern // Otolaryngol. Clin. North Amer. – 2008. – Vol. 41, № 3 – P. 497-524.

224. Extensively drug-resistant Pseudomonas aeruginosa ventriculitis and meningitis treated with intrathecal colistin / G. Karagoz, A. Kadanali, B. Dede [et al.] // Int J Antimicrob Agents. – 2014. – Vol. 43, № 1. – P. 93–94.

225. Extracranial and intracranial complications of otitis media: 22-year clinical experience and analysis / J. F. Wu, Z Jin., J. M. Yang [et al.] // Acta Otolaryngol. – 2012. – Vol. 132, № 3. – P. 261–265.

226. Face and content validity of a novel, web-based otoscopy simulator for medical education / B. Wickens, J. Lewis, D.P. Morris [et al.] // J. Otolaryngol. Head Neck Surg. – 2015. – Vol. 44. – Art. 7.

227. Fokkens, W. J. European position paper on rhinosinusitis and nasal polyps 2007 / W. J. Fokkens, V. J. Lund, J. Mullol // Rhinol. – 2007. – Vol. 45, suppl. 20. – P. 1–136.

228. Gallagher, R. M. Suppurative intracranial complications of sinusitis / R. M. Gallagher, C. W. Gross, C. D. Phillips // Laryngoscope. – 1998. – Vol. 108, № 11, pt. 1. – P. 1635–1642.

229. Gaskill, S. J. Brain Abscesses and Encephalitis // Principles and Practice of Pediatric Neurosurgery / S. J. Gaskill, A. E. Marlin; editor A. Leland Albright, I. F. Pollack, P. David Adelson. – Second edition. – Thieme Medical Publishers Inc., NY, 2008. – P. 1162–1182.

230. Glickstein, J. S. Intracranial complications of pediatric sinusitis // J. S. Glickstein, R. K. Chandra, J. W. Thompson / Otolaryngol. Head Neck Surg. – 2006. – Vol. 134, № 5. – P. 733–736.

231. Hadley, J. A. Clinical evaluation of rhinosinusitis: history and physical examination / J. A. Hadley, S. D. Schaefer // Otolaryngol. Head Neck Surg. – 1997. – Vol. 117, № 3, pt. 2. – P. S8–S11.

232. Hakan, T. Management of bacterial brain abscesses / T. Hakan // Neurosurg Focus. – 2008. – Vol. 24, N 6. doi: 10.3171/FOC/2008/24/6/E4

233. Halawi, A. M. Chronic rhinosinusitis: Epidemiology and cost / A. M. Halawi, S. S. Smith, R. K. Chandra // Allergy Asthma Proc. – 2013. – Vol. 34, № 4. – P.328–334.

234. Hall, W. A. The surgical management of infections involving the cerebrum / W. A. Hall, C. L. Truwit // Neurosurgery. – 2008. – Vol. 62, № 2. doi: 10.1227/01.neu.0000316255.36726.5b

235. Harker, L.A. Cranial and intracranial complications of acute and chronic otitis media / L. A. Harker // Ballenger's Otorhinolaryngology Head and Neck Surgery. 16th ed. Hamilton, Ontario: Decker, 2003. – P. 294–316.

236. Harmes, K. M. Otitis media: Diagnosis and treatment / K. M. Harmes, R. A. Blackwood, H. L. Burrow // Amer. Fam. Physician. – 2013. – Vol. 88, № 7. – P. 435–440.

237. Hartman, B. J. Subdural Empyema and Suppurative Intracranial Phlebitis // Infections of the central nervous system / B. J. Hartman, D. C. Helfgott editors, W. M. Scheld, R. J. Whitley, C. M. Marra – Fourth edition. – Philadelphia.: Wolters Kluwer Health, 2014. – P. 1142–1161.

238. Hastan, D. Chronic rhinosinusitis in Europe – an underestimated disease. A GA2LEN study / D. Hastan, W. J. Fokkens, C. Bachert [et al.] // Allergy. – 2011. – Vol. 66. – P. 1216–1223.

239. Hellwig, D. Endoscopic stereotactic treatment of brain abscesses / D. Hellwig, B. L. Bauer, W. A. Dauch // Acta Neurochir. Suppl. – 1994. – Vol. 61. – P. 102–105.

240. Hellwig, D. Стереотаксичне ендоскопічне лікування абсцессів головного мозку / D. Hellwig, B. L. Bauer, W. A. Dauch // Укр. журн. малоінвазів. та ендоскоп.

xipyprii. – 1997. – Vol. 1, № 1. – С. 33–38.

241. Hellwig, D. Minimally invasive techniques for neurosurgery / D. Hellwig, B. L. Bauer – Berlin; Heidelberg: Springer-Verlag, – 1998. – 302 p.

242. Herrmann, B. W. Intracranial complications of pediatric frontal rhinosinusitis / B. W. Herrmann, J. C. Chung, J. F. Eisenbeis [et al.]. // Amer. J. Rhinol. – 2006. – Vol. 20. – P. 320–324.

243. Hopkins, C. Disparities in grant funding for chronic rhinosinusitis / C. Hopkins, L. Rudmik // Laryngoscope. 2015. – 10.1002/lary.25685. [Epub ahead of print].

244. Hoxworth, J. M. Orbital and intracranial complications of acute sinusitis / J. M. Hoxworth, C. M. Glastonbury // Neuroimaging. Clin. North Amer. – 2010. – Vol. 20, № 4. – P. 511–526.

245. Hussain, A. Frequency of intra cranial complications in chronic otitis media / A. Hussain, A. R. Khan // J. Ayub. Med. Coll. Abbottabad. –2005. – Vol.17, № 1. – P. 75-77.

246. ICON: chronic rhinosinusitis / C. Bachert, R. Pawankar, L. Zhang [et al.] // World Allergy Organ. J. – 2014. – Vol. 7, № 1. – Art. 25.

247. Identifying and managing intracranial complications of sinusitis in children: A retrospective series / C.W. Hicks, J.G. Weber, J.R. Reid, [et al.] // Pediatr. Infect. Dis. J. – 2011. – Vol. 30, № 3. – P. 222–226.

248. Incidence and clinical presentation of acute otitis media in children aged < 6 years in European medical practices / J. G. Liese, S. A. Silfverdal, C. Giaquinto [et al.] // Epidemiol. Infect. – 2014. – Vol. 142, № 8. – P. 1778–1788.

249. Idowu, O. E. Relationship between demography, etiology, level of consciousness, and outcome of surgical intracranial suppurations of bacterial origin in a tropical tertiary center / O. E. Idowu, A. A. Majekodunmi // Asian J. Neurosurg. – 2016. – Vol. 11, № 1. – P. 41–45.

250. Improved management of multiple brain abscesses: a combined surgical and medical approach / A. N. Mamelak, T. J. Mampalam, W. G. Obana [et al.] // Neurosurgery. – 1995. – Vol. 36, № 1. – P. 85–86.

251. Incidence and associated pre-morbid diagnoses of patients with chronic rhinosinusitis / B. K. Tan, R. K. Chandra, J. Pollak [et al.] // J. Allergy Clin. Immunol. – 2013. – Vol. 131, № 5. – P. 1350–1360.

252. Intracranial complications from sinusitis / W. Szyfter, A. Kruk-Zagajewska, A. Bartochowska [et al.] // Otolaryngol. Pol. – 2015. – Vol. 69, № 3. – P. 6–14.

253. Intracranial complications of otitis media: 15 years of experience in 33 patients / N. de Oliveira Penido, A. Borin, L.C.N. Iha [et al.] // Otolaryngol. Head Neck Surg. – 2005. – Vol. 132, № 1. – P. 37–42.

254. Intracranial complications of otitis media: In retrospect / V. B. Modak, V. R. Chavan, V. R. Borade [et a] // Indian J. Otolaryngol. Head Neck Surg. – 2005. – Vol. 57, № 2. – P. 130–135.

255. Intracranial complications of paranasal sinusitis: a combined institutional review / G. L. Clayman, G. L. Adams, D. R. Paugh [et al.] // Laryngoscope. – 1991. – Vol. 101, № 3. – P. 234–239.

256. Intracranial complications of rhinosinusitis. A review, typical imaging data and algorithm of management / E. Bayonne, R. Kania, P. Tran [et al.] / Rhinology. – 2009. – Vol. 47, № 1. – P. 59–65.

257. Intracranial complications of sinusitis in children and adolescents and their outcomes / J. A. Germiller, D. L. Monin, A. M. Sparano [et al.] // Arch. Otolaryngol. Head Neck Surg. – 2006. – Vol. 132, № 9. – P. 969–976.

258. Intracranial complications of sinusitis: what is the role of endoscopic sinus surgery in the acute setting / J. M. DelGaudio, S. H. Evans, S. E. Sobol, [et al.]. // Amer. J. Otolaryngol. – 2010. – Vol. 31, № 1. – P. 25–28.

259. Intracranial suppuration / N. Leotta, R. Chaseling, G. Duncan [et al.] // J. Paediatr. Child Health. – 2005. – Vol. 41, № 9-10. – P. 508–512.

260. Intracranial suppurations of otorhinolaryngological origin in children in Senegal / H. Passeron, A. Sidy Ka, I. Diakhaté [et al.] // Arch. Pédiatr. – 2010. – Vol. 17, № 2. – P. 132–140.

261. Intracranial suppurative complications of sinusitis / T. K. Nicoli, M. Oinas, M. Niemelä [et al.] // Scand. J. Surg. – 2016. – pii: 1457496915622129. [Epub ahead of print]

262. Intratemporal and intracranial complications of acute otitis media in a pediatric population / J. L. Mattos, K. L. Colman, M. L. Casselbrant [et al] // Int. J. Pediatr. Otorhinolaryngol. – 2014. – Vol. 78, № 12. – P. 2161–2164.

263. Intrathecal / intraventricular colistin in external ventricular device-related infections by multi-drug resistant Gram-negative bacteria: case reports and review / O. Bargiacchi, A. Rossati, P. Car [et al.] // Infection. –2014. – Vol. 42, № 5. – P.801–809.

264. Intraventricular and intrathecal colistin as the last therapeutic resort for the treatment of multidrug-resistant and extensively drug-resistant Acinetobacter baumannii ventriculitis and meningitis: a literature review / I. Karaiskos, L. Galani, F. Baziaka [et al.] // Int J Antimicrob Agents. – 2013. – Vol. 41, № 6. – P. 499–508.

265. Investigation of the presence of biofilms in chronic suppurative otitis media, non-suppurative otitis media, and chronic otitis media with cholesteatoma by scanning electron microscopy / E. Kaya, I. Dag, A. Incesulu [et al.] // Sci. World J. – 2013. – Vol. 2013. – Art. ID 638715. – 6 p.

266. Jansson, A. K. Efficacy and safety of cefotaxime in combination with metronidazole for empirical treatment of brain abscess in clinical practice: a retrospective study of 66 consecutive cases / A. K. Jansson, P. Enblad, J. Sjölin // Europ.J. Clinic. Microbiology & Infectious Diseases. – 2004. – Vol. 23, № 1. – P. 7–14.

267. Juselius, H. Complications of acute and chronic otitis media in the antibiotic era / H. Juselius, K. Kaltiokallio // Acta Otolaryngol. – 1972. – Vol. 74, № 6. – P. 445–450.

268. Kafka, M. M. Mortality of mastoiditis and cerebral complications with review of 3225 cases of mastoiditis with complications / M. M. Kafka // Laryngoscope. – 1935. – Vol. 45, is. 10. – P. 790–822.

269. Khan, A. Intracranial complications of chronic suppurative otitis media: clinical presentation and outcome of surgical procedures / A. Khan, M.I. Khan // Gomal J. Med. Sci. – 2012. – Vol. 10, № 2. – P. 186–189.

270. King J. E. J. Brain abscess: evolution of the methods of treatment / J. E. J. King //

Ann. Surg. – 1954. – Vol. 139, № 4. – P. 587–590.

271. Kohli, N. A review of the role of the endoscopic sinus surgery in the management of sinusitis complicated by extradural vs. subdural brain abscesses / N. Kohli, D. Varughese, K. Sundaram // Otolaryngol. – 2016. – Vol. 2, is. 1. – Art. 1000OTLOJ2111

272. Kuczkowski, J. Intracranial complications of otitis media: a problem still with us / J. Kuczkowski, W. Narozny // Amer. J Otolaryngol. – 2008. – Vol. 29, № 2. – P. 150.

273. Kuczkowski, J. Can we avoid intracranial complications of chronic otitis media? / J. Kuczkowski, D. Tretiakow, W. Brzoznowski // Eur. Arch. Otorhinolaryngol. – 2015. – Vol. 272, № 9. – P. 2581–2582.

274. Lanza, D. Adult rhinosinusitis defined / D. Lanza, D.W. Kennedy // Otolaryngol. Head Neck Surg. – 1997. – Vol. 117, № 3, pt 2. – P. S1–S7.

275. Lateral sinus thrombosis in children: Case series / M. H. Alshehabi, M. M. Alqahtani, A. A. Alsanosi [et al.] // Saudi J. Med. Med. Sci. – 2014. – Vol. 2, is. 1. – P. 30–36.

276. Leskinen, K. Acute complications of otitis media in adults / K. Leskinen, J. Jero // Clin. Otolaryngol. – 2005. – Vol. 30, № 6. – P. 511–516.

277. Lin, J. Management of intracranial complications of otitis media: Clinical perspective from a regional otolaryngology program / J. Lin, D. W. Nuss, R. R. Walvekar // Otolaryngol. Head Neck Surg. 2011. – Vol. 145, № 2, suppl. – P. 219.

278. Linezolid cerebrospinal fluid concentration in central nervous system infections / P. Malacarne, B. Viaggi, A. Di Paolo [et al.] // J Chemother.– 2007.– Vol. 19. – P. 90–93.

279. Loh, C. The management of the intracranial complications of acute otitis media in children / C. Loh, K. Lightbody, A.J. Donne // Otorhinolaryngologist. – 2013. – Vol. 6, № 3. – P. 144–149.

280. Lund, W. S. A review of 50 cases of intracranial complications from otogenic infection between 1961 and 1977 / W. S. Lund // Clin. Otolaryngol. Allied Sci. – 1978. – Vol. 3, № 4. – P. 495–501.

281. Mahato, R. Intracranial complications of chronic suppurative otitis media in rural areas / R. Mahato, A. B. Majumdar // Inter. J. Cur. Med. Appl. Sci. – 2015. – Vol. 5, is.

3. – P. 184–187.

282. Mallur, P. S. Preoperative and postoperative intracranial complications of acute mastoiditis / P. S. Mallur, S. Harirchian, A. K. Lalwani // Ann. Otol. Rhinol. Laryngol. – 2009. – Vol. 118, № 2. – P. 118–123.

283. Management of intracranial complications of sinusitis / K. Khamassi, M. Mahfoudhi, A. Ben Yahia [et al.] // Open J. Clin. Diagnostics. – 2015. – № 5. – P. 86-95. – http://dx.doi.org/10.4236/ojcd.2015.52016

284. Mastoiditis diagnosed by clinical symptoms and imaging studies in children: Disease spectrum and evolving diagnostic challenges / J.-H. Chien, Y. S. Chen, I-F. Hung [et al.] // J. Microbiol. Immunol. Infect. – 2012. – Vol. 45, № 5. – P. 377–381.

285. Mastoiditis in adults: a 19-year retrospective study / S. Palma, R. Bovo, A. Benatti [et al.] // Eur Arch Otorhinolaryngol. – 2014. – Vol. 271, № 5. – P. 925–931.

286. Messerklinger, W. Background and evolution of endoscopic sinus surgery / W. Messerklinger // ENT: Ear, Nose and Throat J. – 1994. – Vol. 73, № 7. – P. 449–450.

287. Metagenomic analysis of brain abscesses identifies specific bacterial associations / M. Al Masalma, M. Lonjon, H. Richet [et al.] // Clin Infect Dis. – 2012. – Vol. 2, № 54. – P. 202-210.

288. Migirov, L. Otogenic intracranial complications: a review of 28 cases / L. Migirov, S. Duvdevani, J. Kronenberg // Acta Otolaryngol. – 2005. – Vol. 125, № 8. – P. 819–822.

289. Miura, M. S. Intracranial complications of chronic suppurative otitis media in children / M. S. Miura, R. C. Krumennauer, J. F. Lubianca Neto // Rev. Bras. Otorrinolaringol. – 2005. – Vol. 71, №.5. – P. 639–643.

290. Monasta, L. Burden of disease caused by otitis media: systematic review and global estimates / L. Monasta, L. Ronfani, F. Marchetti // PLoS One. – 2012. – Vol. 7, № 4. – Art. e36226.

291. Mostafa, B. E. Complications of suppurative otitis media: still a problem in the 21st century / B. E. Mostafa, L. M. Fiky, M. M. Sharnouby // ORL J. Otorhinolaryngol. Relat. Spec. – 2009. – Vol. 71, № 2. – P. 87–92.

292. Neurological picture. Multiple intracranial arteritis and hypothyroidism secondary to Streptococcus anginosus infection / C. Zhang, B. Xie [et al.]// J Neurol Neurosurg Psychiatry. – 2015. – Vol. 86, № 9. – P. 1044–1045.

293. Ntziora F. Linezolid for the treatment of central nervous system infections / F. Ntziora, M. E. Falagas // Ann Pharmacother. – 2007. – Vol. 41. – P. 296–308.

294. Opoku-Buabeng, J. Pattern of intracranial complications of sinusitis in Komfo Anokye Teaching Hhospital / J. Opoku-Buabeng, B. Owusu // J. West Afr. Coll. Surg. – 2012. – Vol. 2, № 4. – P. 10–20.

295. Osborn, A. J. Decisions regarding intracranial complications from acute mastoiditis in children / A. J. Osborn, S. Blaser, B. C. Papsin // Curr. Opin. Otolaryngol. Head Neck Surg. – 2011. – Vol. 19, № 6. – P. 478–485.

296. Osborn, M. K. Subdural empyema and other suppurative complications of paranasal sinusitis / M. K. Osborn, J. P. Steinberg // Lancet Infect. Dis. – 2007. – Vol. 7, № 1. – P. 62–67.

297. Osguthorpe, J. D. Rhinosinusitis: current concepts in diagnosis and management / J. D. Osguthorpe, J. A. Hadley // Med. Clin. North Amer. – 1999. – Vol. 83, № 1. – P. 27–42.

298. Otitis media and its consequences: beyond the earache / A. Vergison, R. Dagan, A. Arguedas [et al.] // Lancet Infect. Dis. – 2010. – Vol. 10, № 3. – P. 195–203.

299. Otitis Media Guideline Team / H. L. Burrows, R. A. Blackwood, J. M. Cooke [et al.] // University of Michigan Health System otitis media guideline. – 2013. – http://www.med.umich.edu/1info/fhp/practiceguides/om /OM.pdf

300. Otogenic brain abscess / H. G. Kempf, J. Wiel, P. R. Issing [et al.] // Laryngorhinootologie. – 1998. – Vol. 77, № 8. – P. 462–466.

301. Otogenic intracranial abscess: con- current craniotomy and mastoidectomy – changing trends in a developing country / M. Kurien, A. Job, J. Mathew [et al.] // Arch Otolaryngol Head Neck Surg. – 1998. – Vol. 124. – P. 1353–1356.

302. Otogenic intracranial complications. A 7-year retrospective review / M. A. Hafidh, I. Keogh, R. M. Walsh [et al.] // Amer. J. Otolaryngol. – 2006. – Vol. 27, № 6. –

P. 390–395.

303. Otogenic intracranial infections in adults / B. Barry, J. Vié, F. Delattre [et al.] // Laryngoscope. – 1999. – Vol. 109, № 3. – P. 483–487.

304. Oxford, L. E. Complications of acute sinusitis in children / L. E. Oxford, J. McClay // Otolaryngol. Head Neck Surg. – 2005. – Vol. 133, № 1. – P. 32–37.

305. Pansinusitis, cavernous sinus thrombosis and cerebral infarction / Y. Singh, M. Singh, S. R. Saxena [et al.] // J. Med. Investig. Pract. 2014. – Vol. 9, is. 2. – P. 95–97.

306. Paranasal sinuses and middle ear infections ear infections: what do they have in common? / P. Marchisio, E. Ghisalberti, M. Fusi [et al.] // Pediatr. Allergy Immunol. – 2007. – Vol. 18, suppl 18. – P. 31–34.

307. Patel, K. Bacterial brain abscess / K. Patel, D.B. Clifford // Neurohospitalist. – 2014. – Vol. 4, № 4. – P. 196–204.

308. Pediatric otogenic intracranial abscesses / B. Isaacson, C. Mirabal, J.W. Kutz Jr. [et al.] // Otolaryngol. Head Neck Surg. – 2010. – Vol. 142, № 3. – P. 434–437.

309. Pfiser, H.-W. Epidural abscess // Infections of the central nervous system / H.-W Pfiser, M. Klein, A. R. Tunkel; editors, W. M. Scheld., R. J Whitley, C. M. Marra – Fourth edition. – Philadelphia.: Wolters Kluwer Health, 2014. – P. 1116–1141.

310. Pharmacokinetics of moxifloxacin in non-inflamed cerebrospinal fluid of humans: implication for a bactericidal effect / K. Kanellakopoulou, A. Pagoulatou, K. Stroumpoulis [et al.] //J Antimicrob Chemother. – 2008. – Vol. 61. – P.1328–1331.

311. Piatt, J. H., Jr. Intracranial suppuration complicating sinusitis among children: An epidemiological and clinical study / J. H. Piatt Jr. // J. Neurosurg. Pediatr. – 2011. – Vol. 7, № 6. – P. 567–574.

312. Pichichero, M. E. Comparison of performance by otolaryngologists, pediatricians, and general practioners on an otoendoscopic diagnostic video examination / M. E. Pichichero, M. D. Poole // Int. J. Pediatr. Otorhinolaryngol. – 2005. – Vol. 69, is. 3. – P. 361-366.

313. Pichichero, M. E. Diagnostic inaccuracy and subject exclusions render placebo and observational studies of acute otitis media inconclusive / M. E. Pichichero, J. R. Casey //

Pediatr. Infect. Dis. J. – 2008. – Vol. 27, № 11. – P. 958–962.

314. Price, A. Acute sinusitis resulting in a craniotomy: an uncommon complication of a common infection / A. Price, A. Mohan, L. M. Bush // Case Rep. Infect. Dis. – 2012. – Vol. 2012. – Art. 979836.

315. Proton magnetic resonance spectroscopy and diffusion-weighted imaging in intracranial cystic mass lesions / P. H. Lai, S. S. Hsu, S. W. Ding [et al.] // Surg Neurol. 2007. – Vol. 68, S. 1. – S25–S36.

316. Rate of concurrent otitis media in upper respiratory tract infections with specific viruses / C. M. Alper, B. Winther, E. M. Mandel [et al.] // Arch. Otolaryngol. Head Neck Surg. – 2009. – Vol. 135, № 1. – P. 17–21.

317. Remes, F. Intraventricular and lumbar intrathecal administration of antibiotics in postneurosurgical patients with meningitis and/or ventriculitis in a serious clinical state / F. Remes, R. Tomas, V. Jindrak // J Neurosurg. – 2013. – Vol. 119, № 6. – P. 1596–1602.

318. Remmler, D. Intracranial complications of frontal sinusitis / D. Remmler, R. Boles // Laryngoscope. – 1980. – Vol. 90, 11, pt. 1. – P. 1814–1824.

319. Report of the 10th Research Conference on Recent Advances in Otitis Media. Panel 8: Complications and Sequelae E122 / T. T. K. Jung, C. M. Alper, S. O. Hellstrom [et al.] // Head Neck Surg. Found. – 2013. – Vol. 148, suppl. 4. P. – E122–E143.

320. Review of socioeconomics and sociodemographics relating to intracerebral abscess, subdural empyema, and epidural abscess in Southeastern Louisiana / M. D. Eggart, C. Greene, E. S. Fannin, [et al.]. // Neurosurgery. – 2016. – Vol. 79, is. 2. – P. 265–269.

321. Rhinosinusitis in morbidity registrations in Dutch General Practice: a retro-spective case-control study / R. Hoffmans, T. Schermer, K. van der Linde [et al.] // BMC Fam. Pract. – 2015. – Vol. 16, is. 1, pt. 1. – Art. 120.

322. Role of diffusion tensor imaging metrics and in vivo proton magnetic resonance spectroscopy in the differential diagnosis of cystic intracranial mass lesions / K. Nath, M. Agarwal, M. Ramola [et al.] // Magn Reson Imaging. – 2009. – Vol. 27. – P. 198–206.

323. Rosenfeld, E. A. Infectious intracranial complications of sinusitis, other than meningitis, in children: 12-year review / E. A. Rosenfeld, A. H. Rowley // Clin. Infect. Dis. –

1994. – Vol. 18, № 5. – P. 750–754.

324. Rudmik, L. Chronic rhinosinusitis: an under-researched epidemic / L. Rudmik // J. Otolaryngol. Head Neck Surg. – 2015. – http://www.journalotohns.com/content/44/1/11

325. Saah, D. Intracranial complications of otitis media / D. Saah, J. Elidan, M. Gomori // Ann. Otol. Rhino.l Laryngol. – 1997. – Vol. 106, № 10, pt. 1. – P.873–874.

326. Samuel, J. Intracranial otogenic complications: a persisting problem / J. Samuel, C.M.C. Fernandes, J.L. Steinberg // Laryngoscope. – 1986. – Vol. 96, № 3. – P. 272–278.

327. Sande, M. A. Acute community-acquired bacterial sinusitis: Continuing challenges and current management / M.A. Sande, J.M. Gwaltney // Clin. Infect. – 2004. – Vol. 39, S. 3. – P. S151–S158.

328. Saunders, J. Biofilms in chronic suppurative otitis media and cholesteatoma: scanning electron microscopy findings / J. Saunders, M. Murray, A. Alleman // Amer. J. Otolaryngol. – 2011. – Vol. 32, № 1. – P. 32–37.

329. Schlemmer, K. D. Complicated sinusitis in a developing country, a retrospective review / K. D. Schlemmer, S. K. Naidoo / Intern. J. Pediatr. Otorhinolaryngol. – 2013. – Vol. 77, № 7. – P. 1174–1178.

330. Sigmoid sinus trombosis associated to chronic otitis media / N. de Oliveira Penido, R. N. Toledo, P. A. Silveira [et al.] // Braz. J. Otorhinolaryngol. – 2007. – Vol. 73, № 2.– P. 165–170.

331. Silent brain abscess in patients with infective endocarditis / M. C. Ferreyra, E. R Chavarría [et al.] // Mayo Clin Proc. – 2013. – Vol. 88. – P. 422–423.

332. Sinogenic intracranial complications / B. Singh, J. VanDellen, R. Samjettan [et al.] // J. Laryngol. Otol. – 1995. – Vol. 109, № 10. – P. 945–950.

333. Sinusitis: bench to bedside. Current findings, future directions / M.A. Kaliner, J.D. Osguthorpe, P. Fireman [et al.] // J. Allergy Clin. Immunol. – 1997. – Vol. 99, № 6, pt. 3. – P. S829–S848.

334. Socioeconomic disparities in the presentation of acute bacterial sinusitis complications in children / A. R. Sedaghat, C. O. Wilke, M. J. Cunningham [et al.] // Laryngoscope. – 2014. – Vol. 124, № 7. – P. 1700–1706.

335. Stereotactic endoscopic intervention in cystic and intraventricular brain lesions / L. Zamorano, C. Chavantes, M. Dujovny [et al.] // Acta Neurochir. Suppl. – 1992. – Vol. 54. – P. 69–76.

336. Sullins A. K. Pharmacokinetics of antibacterial agents in the CSF of children and adolescents / A. K. Sullins, S. M. Abdel-Rahman // Paediatr Drugs. – 2013. – Vol. 15, № 2. – P. 93–117.

337. Sun, J. Intracranial complications of chronic otitis media / J. Sun // Eur. Arch. Otorhinolaryngol. – 2014. – Vol. 271, № 11. – P. 2923–2926.

338. Suppurative complications of frontal sinusitis in children / J. Kuczkowski, W. Narozny, B. Mikaszewski [et al.] // Clin. Pediatr. (Phila). – 2005. – Vol. 44, № 8. – P. 675–682.

339. Suppurative intracranial complications of sinusitis in previously healthy children / M. H. Bair-Merritt, S. S. Shah, T. E. Zaoutis [et al.] // Pediatr. Infect. Dis. J. – 2005. – Vol. 24, № 4. – P. 384–386.

340. Suppurative intracranial complications of sinusitis in adolescence. Single institute experience and review of literature / D. Kombogiorgas, R. Seth, R. Athwal [et al.] // Brit. J. Neurosurg. – 2007. – Vol. 21, № 6. – P. 603–609.

341. Swedish Medical Research Council. Treatment for acute inflammation of the middle ear: consensus statement. – Stockholm, Sweden: Swedish Medical Research Council; 2000. – http://soapimg.icecube.snowfall.se/strama/ Konsensut_ora_eng.pdf.

342. Symptomatic and asymptomatic respiratory viral infections in the first year of life: association with acute otitis media development / T. Chonmaitree, P. Alvarez-Fernandez, K. Jennings [et al.] // Clin. Infect. Dis. – 2015. – Vol. 60, № 1. – P. 1-9.

343. Taming an old enemy: a profile of intracranial suppuration / N. Nathoo, P. K. Narotam, S. Nadvi [et al.] // World Neurosurg. – 2012. – Vol. 77, № 3–4. – P. 484–490.

344. Temporal relationships between colds, upper respiratory viruses detected by polymerase chain reaction, and otitis media in young children followed through a typical cold season / B. Winther, C. M. Alper, E. M. Mandel [et al.] // Pediatrics. – 2007. – Vol. 119, № 6. – P. 1069–1075.

345. The Chief Public Health Officer's report on the state of public health in Canada 2013: Infectious diseases – The never-ending threat / Public Health Agency of Canada. – Ottawa ON: Public Health Agency of Canada 2013. – http://www.phac-aspc.gc.ca/cphorsphc-respcacsp/2013/assets/pdf/2013-eng.pdf

346. The complications of sinusitis in a tertiary care hospital: Types, patient characteristics, and outcomes / S. Chaiyasate, S. Fooanant, N. Navacharoen [et al.] // Intern. J. Otolaryngol. – Vol. 2015. – № 2015. – Art. ID 709302. – 5 p. – http://dx.doi.org/10.1155/2015/709302

347. The impact of the Italian guidelines on antibiotic prescription practices for acute otitis media in a paediatric emergency setting / S. Palma, C. Rosafio, C. Del Giovane [et al.] // Ital. J. Pediatr. – 2015. – Vol. 41. – Art. 37.

348. The incidence of acute otitis media in New Zealand children under five years of age in the primary care setting / B. Gribben, L.J . Salkeld, S. Hoare [et al.] // J. Prim. Health Care. – 2012. – Vol. 4, № 3. – P. 205–212.

349. The prevalence of chronic otitis media and its complication rates in teenagers and adult patients / Y. S. Lin, L. C. Lin, F. P. Lee [et al.] // Otolaryngol Head Neck Surg. – 2009. – Vol. 140, № 2. – P. 165–170.

350. The role of diffusion-weighted imaging in the differential diagnosis of intracranial cystic mass lesions: a report of 147 lesions / J. S. Reddy, A. M. Mishra, S. Behari [et al.] // Surg Neurol. – 2006. – Vol. 66. – P. 246–250.

351. The SOFA (Sepsis-related Organ Failure Assessment) score to describe organ dysfunction/failure / J.-L. Vincent, R. Moreno, J. Takala [et al.] // Intensive Care Medicine. – 1996. – Vol. 22, № 7. – P. 707–710.

352. Tseng, J. H. Brain abscess in 142 patients: factors influencing outcome and mortality / J. H. Tseng, M.Y. Tseng // Surg Neurol. – 2006. – Vol. 65, № 6. – P. 557–562.

353. Vaidyanathan, V. Intracranial and orbital complications of sinusitis: A case series and review of literature / V. Vaidyanathan, K. Shetty // Clin. Rhinol. Intern. J. – 2011. – Vol. 4, № 2. – P. 87–92.

354. Viral upper respiratory tract infection and otitis media complication in young children / T. Chonmaitree, K. Revai, J. J. Grady [et al.] // Clin. Infect. Dis. – 2008. – Vol. 46, № 8. – P. 815–823.

355. Viral-bacterial interactions and risk of acute otitis media complicating upper respiratory tract infection / M. M. Pettigrew, J. F. Gent, R. B. Pyles [et al.] // J. Clin. Microbiol. – 2011. – Vol. 49, № 11. – P. 3750–3755.

356. Viswanatha, B. Complications of atticoantral otitis media – revisited / B. Viswanatha, K. Naseeruddin // Adv. Res. – 2014. – Vol. 2, № 11. – P. 666–695.

357. Vogel, T. R. Update and review of racial disparities in sepsis /T. R. Vogel // Surgical Infections. – 2012. – Vol. 13, № 4. – P. 203–208.

358. Wahid, F. I. Complications of chronic suppurative otitis media: challenge for a developing country / F. I. Wahid, A. Khan, I. A. Khan // Kulak Burun Bogaz Ihtis Derg. – 2014. – Vol. 24, № 5. – P. 265–270.

359. Wald, E. R. Acute otitis media and acute bacterial sinusitis / E. R. Wald // Clin. Infect. Dis. – 2011. – Vol. 52, suppl 4. – P. S277–S283.

360. Wald, E. R. Commentary: antibiotic recommendations for acute otitis media and acute bacterial sinusitis in 2013 -The Conundrum / E. R. Wald, G. P. DeMuri // Pediatr. Infect. Dis. J. – 2013. – Vol. 32, № 6. – P. 641–643.

361. Wang, L. L. Intracranial complications of sinusitis and mastoiditis in children: imaging spectrum / L. L. Wang, J. Leach // RANZCR ASM. – 2013. – Poster N R-0098. http://dx.doi.org/10.1594/ranzcr2013/R-0098

362. Waters, M. Apache II scores / M. Waters, P. Nightingale, J. D. Edwards // Anaesthesia. – 2007. – Vol. 43, № 10. – P. 896–897.

363. World Health Organization: Antimicrobial Resistance: Global Report on Surveillance [Electronic resource] // Harvard Business Review. − 2014. − Vol. 83, is. 1.− EBSCO Publishing, 2005. – Режим доступа: http://www.who.int/drugresistance /documents /surveillancereport/en/.

364. Wormald, P. J. The modifi ed endoscopic Lothrop procedure in the treatment of

complicated chronic frontal sinusitis / P. J. Wormald, A. Anada, S. Nair // Clin Otolaryngol Allied Sci. – 2003. – Vol. 28. – P. 215–220.

365. Wróbel, M. Management of intracranial complications due to chronic sinusitis / M. Wróbel, J. Pazdrowski, W. Szyfter // ESBS 2005: Skull Base Surgery: An Interdisciplinary Challenge. 7th Congress of the European Skull Base Society held in association with the 13th Congress of the German Society of Skull Base Surgery. Fulda, 18.-21.05.2005. Düsseldorf: German Medical Science GMS Publishing House; 2009. Doc05esbs21.

366. Wu, T.-J. Subdural empyema in children – 20-year experience in a medical center / T.-J. Wu, N.-C. Chiu, F.-Y. Huang // J. Microbiol Immunol. Infect. – 2008. – Vol. 41. – P. 62–67.

367. Younis, R. T. Sinusitis complicated by meningitis: current management / R. T. Younis, V. K. Anand, C. Childress // Laryngoscope. – 2001. – 111. – P. 1338–1342.

368. Zanetti, D. Indications for surgery in acute mastoiditis and their complications in children / D. Zanetti, N. Nassif // Int. J. Pediatr. Otorhinolaryngol. – 2006. – Vol. 70, № 7. – P. 1175–1182.

ПРИЛОЖЕНИЯ

Приложение 1 – Распространенность отогенных гнойно-воспалительных внутричерепных осложнений

Медицинский центр, авторы, год издания	Период	Число боль-ных	Среднее число больных в год	Пол (муж./жен.)	Воз-раст, лет	Остр./ хрон. средний отит	Всего ВЧО
Страны с развитой экономикой							
Texas Children's Hospital (Houston, USA); Zevallos J.P. et al., 2009	2002–2007	17	3,4	12/5	д.о.	14/3	26
University of Texas Southwestern Medical Center (Dallas, USA); Isaacson B. et al., 2010	2000–2008	40	4,4	24/16	6–14	37/3	64
Louisiana State University Health Sciences Center (New Orleans, USA); Lin J. et al., 2011	2008–2011	8	2,0	д.о. *	д.о.	5/3	8
Children's Hospital of Pittsburgh of UPMC (Pittsburgh, USA); Mattos J.L. et al., 2014	1998–2013	27	1,8	д.о.	д.о.	27/-	27
Helsinki University Central Hospital (Helsinki, Finland); Leskinen K., Jero J., 2005	1990–2004	9	0,6	5/4	16–75	5/4	9
Beaumont University Hospital (Dublin, Ireland); Hafidh M.A. et al., 2006	1997–2004	12	1,5	10/2	6–73	4/8	12
University of Brescia (Brescia, Italy); Zanetti D., Nassif N., 2006	1994–2005	13	0,9	8/5	0,2–15	11/2	19
Ferrara University Hospital (Ferrara, Italy); Palma S. et al., 2014	1992–2010	18	1,0	12/6	18–85	14/4	18
University Clinical Center of Kosovo (Prishtina, Kosovo); Mustafa A. et al., 2008	1994–2003	39	3,9	д.о.	1–70	–/39	41
Medical University of Gdansk (Gdansk, Poland); Kuczkowski J., Narozny W., 2008	1990–2004	20	1,3	д.о.	д.о.	2/18	31
Institute of Phonoaudiology and Functional ENT Surgery "Prof. Dr. D.Hociotă" (Bucharest, Romania); Becherescu J., Anghel E., 2013	2013	7	7,0	д.о.	д.о.	–/7	15

Медицинский центр, авторы, год издания	Период	Число боль-ных	Среднее число больных в год	Пол (муж./жен.)	Воз-раст, лет	Остр./ хрон. средний отит	Всего ВЧО
Sheba Medical Center (Tel Aviv, Israel); Migirov L. et al., 2005	1984–2002	28	1,5	19/9	0,7–79	20/8	31
Bnai Zion Medical Center (Haifa, Israel) Luntz M., 2012	1997–2007	10	1,0	2/8	1–16,5	10/–	16
Chi Mei Medical Center (Tainan County, Taiwan) Lin Y.S. et al., 2009	1998–2007	15	1,5	9/6	15–88	–/15	15
Итого		263	2,3	60,1/39,9 %		56,6/43,4 %	332/ 100,0 %
Страны с развивающейся экономикой							
First Affiliated Hospital of Anhui Medical University (Hefei, China) Wu J.F. et al., 2012	1987–2008	98	4,3	д.о.	д.о.	д.о.	98
Hospital of Ain-Shams University (Cairo, Egypt) Mostafa B.E. et al., 2009	1998–2008	210	21,0	д.о	2–56	9/201	393
Hayatabad Medical Complex (Peshawar, Pakistan) Khan A., Khan M.I., 2012	2007–2011	34	2,3	21/14	10–50	–/35	35
Lady Reading Hospital (Peshawar, Pakistan) Wahid F.I. et al., 2014	2009–2011	29	2,4	20/14	21–76	–/29	29
Civil Hospital Dow University of Health Sciences (Karachi, Pakistan) Ahmed Z. et al., 2016	2012–2014	10	3,3	6/5	10–50	–/11	10
Dr. Vaishampauan Memorial Medical College, Government General Hospital (Solapru, India) Modak V.B. et al., 2005	1991–2001	106	10,6	68/38	д.о.	д.о.	110
Bangalore Medical College and Research Institute (Bangalore, India) B. Viswanatha, K. Naseeruddin, 2014	2008–2013	40	2,7	28/12	5–60	–/40	55
Raiganj District Hospital и Siliguri District Hospital (India) Mahato R., Majumdar A.B., 2015	2005–2013	20	1,1	13/7	3–60	–/20	20

Медицинский центр, авторы, год издания	Период	Число боль-ных	Среднее число больных в год	Пол (муж./жен.)	Воз-раст, лет	Остр./ хрон. средний отит	Всего ВЧО
J.L.N.Hospital & Research Centre (Bhilai, India) Sharma N. et al., 2015	1999–2010	25	2,1	17/8	5–60	–/25	33
Dicle University School of Medicine (Diyarbakir, Turkey) Yorgancılar E. et al., 2013	2000–2011	37	3,4	20/17	4–72	–/37	82
Gaziantep University (Gaziantep, Turkey) Baysal E. et al., 2013	1999–2011	10	0,8	7/3	2–79	–/10	10
Haseki Training and Research Hospital (Istanbul, Turkey) Karakas M. et al., 2014	2008–2012	8	0,5	6/2	13–66	–/8	9
Complexo Hospitalar Santa Casa (Porto Alegre, Brasilia) Miura M.S. R.C. Krumennauer, J.F. Lubianca 2005	2000–2002	6	2,0	5/1	7–16	–/6	13
São Paulo School of Medicine (São Paulo, Brazil) Bento R. et al., 2006	1998–2003	24	4,8	18/6	2–64	7/17	24
Clinical Hospital of São Paulo (São Paulo, Brazil) Martins G.S.Q. et al., 2008	2001–2008	17	2,1	12/5	7–56	–/17	27
Federal University of São Paulo, Escola Paulista De Medicina (São Paulo, Brazil) de Oliveira Penido N. et al., 2005	1987–2002	33	2,2	19/14	6–79	6/27	56
Emergency room of a large inner-city tertiary care hospital (São Paulo, Brazil) de Oliveira Penido N. et al., 2015	1990–2012	51	3,9	31/20	д.о.	14/37	84
Port Moresby General Hospital (Papua New Guinea) Dubey S.P., V. Larawin, C.P. Molumi, 2010	1993–2007	32	3,2	21/11	0–31	32/5	43
Lagos State University Teaching Hospital (Lagos, Nigeria) Idowu O.E. et al., 2014	2009–2013	11	2,2	д.о.	д.о.	–/11	11
Итого		791	3,9	63,8 / 36,2		11,5 / 88,5 %	1148 (100 %)

Медицинский центр, авторы, год издания	Период	Число боль-ных	Среднее число больных в год	Пол (муж./жен.)	Воз-раст, лет	Остр./ хрон. средний отит	Всего ВЧО
Страны СНГ							
Обл. медиц. центр (Караганда, Казахстан) Аринова С.П., 2012	2006–2011	10	2,0	8/2	17-68	6/4	10
9 Гор. клиническая больница (Минск, Бело-руссия) Семак Л.И., 2012	1995–2011	47	2,9	д.о.	д.о.	36/11	56
Итого		57	2,5	8/2	17-68	73,7 / 26,3 %	66 (100 %)
Российская Федерация							
Иркутская областная детская больница, А.П. Сергеева, 2001	1995–2000	42	7,0	24/18	1-17	26/16	42
Городская клиническая больница им. С.П. Боткина, Москва, А.В. Борзов, 2003	1995–2002	32	2,5	19/13	15-72	23/9	38
Городская клиническая больница №6, Москва, В.В. Пшеничникова, 2006	1995–2005	63	3,9	37/26	15-76	35/28	63
Дагестанской государственной медицинской академии (Махачкала) Г.А. Гаджимирзаев, 2010	1970–2010	332	8,3	294/38	3-75	112/220	474
Итого		469	5,83	79,7 / 20,3	1-76	35,2 / 64,8 %	617 (100%)

Приложение 2 – Структура отогенных внутричерепных осложнений

Библиографический источник		Менин-гиты	Абсцессы головного мозга					Синус-тромбозы			Всего ВЧО
			Большого мозга	Мозжечка	Эпиду-ральный	Субду-ральный	Всего аб-сцессов	Кавер-нозный	Сигмо-видный	Всего	
Страны с развитой экономикой											
Zevallos J.P. et al., 2009		3	0	0	6	5	11	0	0	12	26
Isaacson B. et al., 2010		53	7	0	16	0	23	0	16	16	64
Lin J. et al., 2011		5	2	0	0	0	2	0	0	1	8
Mattos J.L. et al., 2014		7	0	0	11	0	11	0	0	9	27
Leskinen K., Jero J., 2005		4	4	0	0	0	4	0	1	1	9
Hafidh M.A. et al., 2006		3	5	0	0	0	5	0	4	4	12
Zanetti D., Nassif N., 2006		6	0	1	3	0	4	9	0	9	19
Palma S. et al., 2014		16	0	0	0	1	1	0	1	1	18
Mustafa A. et al., 2008		16	4	0	16	1	21	0	0	0	41
Kuczkowski J., Narozny W., 2008		7	5	0	11	0	16	0	8	8	31
Becherescu J., Anghel E., 2013		6	0	0	0	0	0	0	5	5	15
Migirov L. et al., 2005		0	6	0	6	0	12	1	1	4	31
Luntz M., 2012		13	0	0	1	1	2	0	0	9	16
Lin Y.S. et al., 2009		0	1	0	0	0	1	0	1	1	15
Итого	Абс.	139	34	1	70	8	113	10	37	80	332
	%	41,9	10,2	0,3	21,1	2,4	34,0	3,0	11,1	24,1	100,0
Страны с развивающейся экономикой											
Wu J.F. et al., 2012		16	32	10	0	1	51	0	0	29	96
Mostafa B.E. et al., 2009		53	80	70	0	23	203	0	120	120	376
Khan A., Khan M.I., 2012		14	10	0	19	0	29	0	1	1	44
Wahid F.I. et al., 2014		8	4	0	19	5	38	0	1	1	47
Ahmed Z. et al., 2016		2	6	0	0	0	6			1	9
Modak V.B. et al., 2005		22	13	16	0	9	38	0	17	17	77
B.Viswanatha, K.Naseeruddin, 2014		12	18	9	0	4	31	0	12	12	55
Mahato R., Majumdar A.B., 2015		7	4	0	1	3	7	0	3	3	17
Sharma N. et al., 2015		6	9	4	20	0	33	0	5	5	44
Yorgancılar E. et al., 2013		14	17	0	21	0	38	0	30	30	82

Библиографический источник		Менин-гиты	Абсцессы головного мозга					Синус-тромбозы			Всего ВЧО
			Большого мозга	Мозжечка	Эпиду-ральный	Субду-ральный	Всего аб-сцессов	Кавер-нозный	Сигмо-видный	Всего	
Baysal E. et al., 2013		1	5	0	0	0	7	0	2	2	10
Karakas M. et al., 2014		3	2	0	0	0	2	0	4	4	9
Miura M.S. et al., 2005		7	3	1	0	0	4	0	2	2	13
Bento R. et al., 2006		7	8	0	0	0	12	0	0	5	24
Martins G.S.Q. et al., 2008		4	9	0	0	0	14	0	0	9	27
de Oliveira Penido N. et al., 2005		31	23	11	0	0	34	0	11	11	76
Dubey S.P.et al., 2010		32	5	4	9	1	19	1	8	9	60
Idowu O.E. et al., 2014		21	11	0	0	0	11	0	0	0	32
Итого	Абс.	260	259	125	89	46	577	1	216	261	1098
	%	23,7	23,6	11,4	8,1	4,2	52,6	0,1	19,7	23,8	100,0
Российская Федерация и страны СНГ											
Аринова С. П., 2012		9	1	0	0	0	1	0	0	0	10
Семак Л. И., 2012		27	3	1	3	0	7	0	1	1	56
Сергеева А. П., 2001		14	6	3	5	4	18	0	2	2	42
Борзов А. В., 2003		19	6	2	7	2	17	0	0	0	38
Пшеничная В. В., 2006		45	0	0	0	0	59	0	0	0	63
Гаджимирзаев Г. А., 2010		176	48	10	78	0	126	0	162	162	474
Итого	Абс.	290	64	16	93	6	228	0	165	165	683
	%	42,5	9,4	2,3	13,6	0,9	33,4	0,0	24,2	24,2	100,0

Приложение 3 – Распространенность риносинусогенных гнойно-воспалительных внутричерепных осложнений

Медицинский центр, авторы, год издания	Период исследо-вания	Число боль-ных	Ср. к-во больных в год	Пол (муж./жен.)	Воз-раст, лет	Остр./ хрон. рино-си-нусит	Всего ослож-нений
University of Texas-Southwestern Medical Center (Dallas, USA) Oxford L.E., McClay J., 2005	1995–2002	14	1,8	12/2	д.о.	14/-	18
Children's Hospital of Philadelphia (Philadelphia, USA) Germiller J.A. et al., 2006	1999–2004	25	5,0	19/6	4-18	25/-	35
LeBonheur Children’s Hospital (Memphis, USA) Glickstein J.S.et al., 2006	1995–2004	21	2,1	13/8	2-20	21/-	25
Emory University School of Medicine, (Atlanta, USA) DelGaudio J.M. et al., 2010	2002–2008	23	3,3	21/2	д.о.	23/-	23
Children’s Hospital (Cleveland, USA) Hicks C.W. et al., 2011	2000–2009	13	1,3	13/-	6-18	13/-	20
Jacobi Medical Center (NY, USA) Blumfield E., Misra M, 2011	2006–2009	9	2,3	8/1	11-16	9/-	13
University Hospital of North Staffordshire, (Stoke-on-Trent, UK) Kombogiorgas D. et al., 2007	1978–2006	11	0,4	10/1	13-17	11/-	14
Ludwig Maximilian University (Munich, Germany) Betz C.S. et al., 2008	1999–2006	6	0,9	4/2	12-73	6/-	6
Lariboisière Hospital, Paris VII University (Paris, France) Bayonne E. et al., 2009	1992–2005	25	1,8	20/5	14-56	25/-	28
Landelijke Medische Registratie (Netherlands) Hansen F.S. et al., 2012	2004	16	16,0	13/3	2-77	16/-	16
Helsinki University Hospital, University of Helsinki (Helsinki, Finland) Nicoli T.K. et al., 2016	2003–2013	6	0,6	5/1	11-44	6/-	7
The Royal Australian and New Zealand College of Radiologists (Sydney, Australia) Wang L.L., Leach J., 2013	1996–2011	21	1,2	12/9	7-19	21/-	35
Medical University of Gdansk (Poland) Kuczkowski J. et al., 2005	2000–2001	3	1,5	3/-	7-14	3/-	7
Medical University of Gdansk (Poland) Wróbel M. et al., 2009	1964–2005	32	0,8	22/10	12-47	-/32	38

Медицинский центр, авторы, год издания	Период исследо-вания	Число боль-ных	Ср. к-во больных в год	Пол (муж./жен.)	Воз-раст, лет	Остр./ хрон. рино-си-нусит	Всего ослож-нений
Klinika Otolaryngologii i Onkologii Laryngologicznej Uniwersytetu Medycznego im. K. Marcinkowskiego (Poznan, Poland) Szyfter W. et al., 2015	2003–2013	21	2,1	16/5	13-72	1/20	27
Итого		246	1,9	199 / 55	2-73	194/52	312
Страны с развивающейся экономикой							
Christian Medical College and Hospital Vellore (Tamil Nadu, India) Ali A. et al., 2005	1999–2004	3	0,7	3/-	12-20	3/-	6
Chiang Mai University Hospital (Chiang Mai, Thailand) Chaiyasate S. et al., 2015	2003–2012	24	2,4	д.о.	д.о.	20/4	32
Hôpital Principal de Dakar (Dakar, Senegal) Passeron H. et al., 2010	1996–2004	14	1,4	12/2	7-15	14/-	15
Hôpital d'instruction des armées Omar Bongo Ondimba (Libreville, Gabon) Miloundja J. et al., 2011	2006–2010	8	1,4	5/2	9-18	7/-	13
Komfo Anokye Teaching Hospital (Kumasi, Ghana) Opoku-Buabeng J., Owusu B., 2012	2007–2011	39	2,6	27/12	11-42	30/9	39
Charles Nicolle Hospital (Tunisia, Tunis) Khamassi K. et al., 2015	1996–2011	23	1,5	-/19	8-62	4/19	27
Lagos State University Teaching Hospital (Lagos, Nigeria) Idowu O.E. et al., 2014	2009–2013	8	1,6	-/8	д.о.	-/8	8
Итого		119	1,7	47 / 32	7-62	78 / 40	140
Российская Федерация							
Детская краевая клиническая больница г. Краснодар, Зинкин А. Н., 2008	1993–2007	47	3,1	д.о.	0,8-17	43/4	26
Областная клиническая больница № 1 г. Курск, Пискунов И. С., Демиденко А.Н., 2008	1997–2007	35	3,2	23/12	д.о.	22/13	48
Итого		82	3,05	23 / 12		65 / 17	74

Приложение 4 – Структура риносинусогенных гнойно-воспалительных внутричерепных осложнений

Библиографический источ-ник		Менин-гиты	Абсцессы головного мозга					Синус-тромбозы			Всего ВЧО
			Большого мозга	Мозжечка	Эпиду-ральный	Субду-ральный	Всего аб-сцессов	Кавер-нозный	Сигмо-видный	Всего	
Страны с развитой экономикой											
Oxford L.E., McClay J., 2005		3	2	0	7	6	15	1	0	0	18
Germiller J.A. et al., 2006		8	2	0	13	9	24	2	0	2	35
Glickstein J.S.et al., 2006		4	0	5	10	6	21	0	0	0	25
DelGaudio J.M. et al., 2010		3	2	0	8	10	20	0	0	0	23
Hicks C.W. et al., 2011		0	1	0	7	11	19	0	0	1	20
Blumfield E., Misra M, 2011		6	0	0	6	1	7	0	0	0	13
Kombogiorgas D. et al., 2007		0	4	0	4	6	14	0	0	0	14
Betz C.S. et al., 2008		2	2	0	1	1	4	0	0	0	6
Bayonne E. et al., 2009		7	4	0	4	8	16	5	0	5	28
Hansen F.S. et al., 2012		4	2	0	1	9	12	0	0	0	16
Nicoli T.K. et al., 2016		0	0	0	5	2	7	0	0	0	7
Wang L.L., Leach J., 2013		13	3	4	3	8	18	4	0	4	35
Kuczkowski J. et al., 2005		2	2	0	0	3	5	0	0	0	7
Wróbel M. et al., 2009		5	15	0	10	6	31	2	0	2	38
Szyfter W. et al., 2015		11	2	0	7	6	15	1	0	1	27
Итого	Абс.	68	41	9	86	92	228	15	0	15	312
	%	21,8	13,1	2,9	27,6	29,5	73,1	4,8	0,0	4,8	100,0
Страны с развивающейся экономикой											
Ali A. et al., 2005		2	0	0	1	3	4	0	0	0	6
Chaiyasate S. et al., 2015		18	4	0	1	0	5	8	1	9	32
Passeron H. et al., 2010		0	6	0	0	9	15	0	0	0	15
Miloundja J. et al., 2011		1	3	0	0	5	8	0	0	4	13
Opoku 0B. J., Owusu B., 2012		13	2	0	14	10	26	6	0	0	39
Khamassi K. et al., 2015		4	5	0	7	11	23	0	0	0	27
Idowu O.E. et al., 2014		1	0	0	2	5	7	0	0	0	8
Итого	Абс.	39	20	0	25	43	88	14	1	13	140
	%	27,8	14,3	0,0	17,9	30,7	62,9	10,0	0,7	9,3	100,0

Библиографический источник		Менингиты	Абсцессы головного мозга					Синус-тромбозы			Всего ВЧО
			Большого мозга	Мозжечка	Эпидуральный	Субдуральный	Всего абсцессов	Кавернозный	Сигмовидный	Всего	
Российская Федерация и страны СНГ											
Зинкин А. Н., 2008		9	4	0	2	6	12	5	0	5	26
Пискунов И. С., Демиденко А. Н., 2008		1	11	0	7	18	34	13	0	13	48
Итого	Абс.	10	15	0	9	24	46	18	0	18	74
	%	13,5	20,3	0,0	12,2	32,4	62,2	24,3	0,0	24,3	100,0

Приложение 5 – Частота развития внутричерепных осложнений в субъектах федеральных округов РФ среди пациентов, госпитализированных с воспалительными заболеваниями уха, носа и околоносовых пазух [128, 130, 131]

Субъект РФ	ВЗ носа и ОНП	РСГ ВЧО		ВЗ уха	Отогенные ВЧО		Смешанные ВЧО		ВЧО с сепсисом		Всего ВЧО	Частота всех ВЧО (%)
		Абс.	%		Абс.	%	Абс.	%	Абс.	%		
Дальневосточный федеральный округ												
Респ. Саха (Якутия)	1303	7	0,54	780	5	0,64	3	0,14	2	0,10	15	1,15
Хабаровский край	3367	11	0,33	1260	7	0,56	2	0,04	5	0,11	20	0,59
Приморский край	2514	43	1,71	1069	21	1,96	0	0,00	0	0,00	64	2,54
Амурская область	508	33	6,50	255	0	0,00	0	0,00	1	0,13	33	6,45
Еврейская авт. область	548	7	1,28	300	7	2,33	1	0,12	0	0,00	15	2,73
Приволжский федеральный округ												
Кировская область	1346	5	0,37	885	5	0,56	1	0,04	2	0,09	11	0,82
Саратовская область	2851	31	1,09	1597	30	1,88	0	0,00	2	0,04	61	2,14
Респ. Мордовия	2260	31	1,37	1460	56	3,84	13	0,35	8	0,22	100	4,41
Пензенская область	3020	15	0,50	2129	26	1,22	6	0,12	3	0,06	47	1,56
Северо-Западный федеральный округ												
Архангельская область	4126	12	0,29	1375	16	1,16	6	0,11	14	0,25	34	0,82
Республика Коми	1413	6	0,42	574	10	1,74	2	0,10	0	0,00	18	1,27
Республика Карелия	605	11	1,82	695	35	5,04	3	0,23	12	0,92	49	8,09

Субъект РФ	ВЗ носа и ОНП	РСГ ВЧО		ВЗ уха	Отогенные ВЧО		Смешанные ВЧО		ВЧО с сепси-сом		Всего ВЧО	Частота всех ВЧО (%)
		Абс.	%		Абс.	%	Абс.	%	Абс.	%		
Вологодская область	1319	1	0,08	1017	6	0,59	1	0,04	0	0,00	8	0,60
Ленинградская область	2482	0	0,00	1656	6	0,36	1	0,02	0	0,00	7	0,28
Калининградская область	750	6	0,80	500	10	2,00	4	0,32	7	0,56	20	2,66
Санкт-Петербург	4020	13	0,32	1862	12	0,64	5	0,09	4	0,07	30	0,75
Северо-Кавказский федеральный округ												
Респ. Карачаево-Черкесия	1914	8	0,42	233	15	6,44	0	0,00	2	0,09	23	1,20
Ставропольский край	8954	46	0,51	5148	28	0,54	18	0,13	5	0,04	92	1,03
Сибирский федеральный округ												
Красноярский край	2225	27	1,21	1236	20	1,62	8	0,23	8	0,23	55	2,47
Республика Тыва	514	0	0,00	367	4	1,09	1	0,11	0	0,00	5	0,97
Иркутская область	4200	32	0,76	2520	32	1,27	0	0,00	9	0,13	64	1,52
Омская область	3835	61	1,59	3250	129	3,97	13	0,18	49	0,69	203	5,29
Кемеровская область	6975	35	0,50	3410	40	1,17	16	0,15	21	0,20	91	1,30
Уральский федеральный округ												
Курганская область	1244	5	0,40	319	4	1,25	0	0,00	1	0,06	9	0,72
Челябинская область	2823	6	0,21	2377	16	0,67	0	0,00	3	0,06	22	0,78
Центральный федеральный округ												
Тверская область	2090	4	0,19	1745	4	0,23	0	0,00	0	0,00	8	0,38
Смоленская область	1062	3	0,28	433	3	0,69	0	0,00	0	0,00	6	0,56
Рязанская область	2126	12	0,56	1205	28	2,32	1	0,03	3	0,09	41	1,93
Брянская область	4297	5	0,12	1115	10	0,90	0	0,00	5	0,09	15	0,35
Курская область	1544	11	0,71	541	15	2,77	4	0,19	13	0,62	30	1,94
Липецкая область	2152	35	1,63	1229	11	0,90	0	0,00	7	0,21	46	2,14
Тульская область	620	9	1,45	342	8	2,34	0	0,00	1	0,10	17	2,74
Южный федеральный округ												
Ростовская область	8745	13	0,15	2470	15	0,61	6	0,05	10	0,09	34	0,39
Краснодарский край	4443	17	0,38	2666	17	0,64	0	0,00	0	0,00	34	0,77

Субъект РФ	ВЗ носа и ОНП	РСГ ВЧО		ВЗ уха	Отогенные ВЧО		Смешанные ВЧО		ВЧО с сепси-сом		Всего ВЧО	Частота всех ВЧО (%)
		Абс.	%		Абс.	%	Абс.	%	Абс.	%		
Среднее*	2711,6 ± 2130,3	16,5 ±15,2	1,13 ±0,84	1412,3 ± 1093,2	19,15 ±23,04	1,58 ±1,42	3,4 ± 4,9	0,08 ±0,09	5,8 ±9,1	0,15 ±0,22	39,0 ± 38,7	1,86 ± 1,78
Максимум	508	0	0,00	233	0	0,00	0	0,00	0	0,00	5	0,28
Минимум	8954	61	6,50	5148	129	6,44	18	0,35	49	0,92	203	8,09

Примечание – РСГ – риносинусогенные.
*Данные представлены в виде M ±SD, где M – среднее значение, SD – стандартное отклонение.

Приложение 6 – Структура внутричерепных осложнений в субъектах РФ [128, 130, 131]

Субъект РФ	Менингит		Энцефалит		Внутричерепные абсцессы		Тромбозы синусов ТМО		Сочетанные ВЧО		Всего ВЧО
	Абс.	%	Абс.	%	Абс.	%	Абс.	%	Абс.	%	
Дальневосточный федеральный округ											
Республика Саха (Якутия)	6	40,00	5	33,33	1	6,67	3	20,00	0	0,00	15
Хабаровский край	7	35,00	5	25,00	4	20,00	3	15,00	1	5,00	20
Приморский край	30	46,88	10	15,63	0	0,00	24	37,50	0	0,00	64
Амурская область	29	87,88	2	6,06	0	0,00	2	6,06	0	0,00	33
Еврейская авт. область	7	46,67	5	33,33	3	20,00	0	0,00	0	0,00	15
Приволжский федеральный округ											
Кировская область	2	18,18	2	18,18	6	54,55	1	9,09	0	0,00	11
Саратовская область	28	45,90	8	13,11	21	34,43	4	6,56	0	0,00	61
Республика Мордовия	26	26,00	20	20,00	35	35,00	15	15,00	4	4,00	100
Пензенская область	22	46,81	7	14,89	18	38,30	0	0,00	0	0,00	47
Северо-Западный федеральный округ											
Архангельская область	12	35,29	13	38,24	9	26,47	0	0,00	0	0,00	34
Республика Коми	8	44,44	7	38,89	3	16,67	0	0,00	0	0,00	18
Республика Карелия	21	42,86	13	26,53	9	18,37	6	12,24	0	0,00	49
Вологодская область	6	75,00	0	0,00	1	12,50	1	12,50	0	0,00	8
Ленинградская область	6	85,71	0	0,00	0	0,00	0	0,00	1	14,29	7
Калининградская область	8	40,00	8	40,00	1	5,00	3	15,00	0	0,00	20
Санкт-Петербург	10	33,33	5	16,67	10	33,33	3	10,00	2	6,67	30

Субъект РФ	Менингит		Энцефалит		Внутричерепные абсцессы		Тромбозы синусов ТМО		Сочетанные ВЧО		Всего ВЧО
	Абс.	%	Абс.	%	Абс.	%	Абс.	%	Абс.	%	
Северо-Кавказский федеральный округ											
Респ. Карачаево-Черкесия	8	34,78	3	13,04	9	39,13	3	13,04	0	0,00	23
Ставропольский край	32	34,78	31	33,70	27	29,35	2	2,17	0	0,00	92
Сибирский федеральный округ											
Красноярский край	16	29,09	5	9,09	22	40,00	6	10,91	6	10,91	55
Республика Тыва	4	80,00	0	0,00	0	0,00	1	20,00	0	0,00	5
Иркутская область	32	50,00	6	9,38	6	9,38	14	21,88	6	9,38	64
Омская область	144	70,94	4	1,97	52	25,62	3	1,48	0	0,00	203
Кемеровская область	26	28,57	10	10,99	38	41,76	17	18,68	0	0,00	91
Уральский федеральный округ											
Курганская область	4	44,44	3	33,33	1	11,11	1	11,11	0	0,00	9
Челябинская область	10	45,45	2	9,09	8	36,36	2	9,09	0	0,00	22
Центральный федеральный округ											
Тверская область	1	12,50	2	25,00	4	50,00	1	12,50	0	0,00	8
Смоленская область	4	66,67	0	0,00	2	33,33	0	0,00	0	0,00	6
Рязанская область	12	29,27	14	34,15	11	26,83	3	7,32	1	2,44	41
Брянская область	9	60,00	6	40,00	0	0,00	0	0,00	0	0,00	15
Курская область	8	26,67	7	23,33	11	36,67	4	13,33	0	0,00	30
Липецкая область	11	23,91	18	39,13	14	30,43	3	6,52	0	0,00	46
Тульская область	8	47,06	4	23,53	4	23,53	1	5,88	0	0,00	17
Южный федеральный округ											
Ростовская область	6	17,65	22	64,71	6	17,65	0	0,00	0	0,00	34
Краснодарский край	20	58,82	2	5,88	10	29,41	2	5,88	0	0,00	34
Среднее*	17,15 ±24,34	44,43 ±19,26	7,32 ±7,01	15,71 ±15,33	10,18 ±12,25	23,58 ±15,23	3,76 ±5,51	9,37 ±8,33	0,62 ±1,58	1,55 ±3,71	39,0 ± 38,7
Минимум	1	12,5	0	0	0	0	0	0	0	0	5
Максимум	144	87,88	31	64,71	52	54,55	24	37,50	6	14,29	203

*Данные представлены в виде M ± SD, где M – среднее значение, SD – стандартное отклонение.

Приложение 7 – Основные медико-статистические показатели ото- и риносинусогенных внутричерепных осложнений в РФ [128, 130, 131]

Субъект РФ	ВЧО в структуре пациентов ЛОР- стационаров		Госпитальная леталь-ность среди пациентов с ВЧО		Первичная заболеваемость населения ВЧО (случаев в год на 100 000 населения)	Смертность населения в результате ВЧО (случаев в год на 100 000 населения)
	Абс.	%	Абс.	%		
Дальневосточный федеральный округ						
Республика Саха (Якутия)	15	0,29	6	40,0	0,30	0,20
Хабаровский край	20	0,29	13	65,0	0,40	0,30
Приморский край	64	0,80	29	45,3	0,70	0,30
Амурская область	33	2,07	8	24,2	0,67	0,16
Еврейская авт. область	15	0,90	4	26,7	1,65	0,50
Приволжский федеральный округ						
Кировская область	11	0,12	3	27,3	0,20	0,20
Саратовская область	61	0,46	6	9,8	0,50	0,10
Республика Мордовия	100	1,37	15	15,0	1,70	0,36
Пензенская область	47	0,64	1	2,1	1,25	0,07
Северо-Западный федеральный округ						
Архангельская область	34	0,37	10	29,4	1,00	0,08
Республика. Коми	18	0,31	6	33,3	0,70	0,10
Республика Карелия	49	1,95	10	20,4	1,20	0,30
Вологодская область.	8	0,11	0	0	0,20	0
Ленинградская область	7	0,09	0	0	0,17	0
Калининградская область	20	0,40	8	40,0	0,60	0,20
Санкт-Петербург	30	0,30	7	23,3	0,09	0,04
Северо-Кавказский федеральный округ						
Респ. Карачаево-Черкесия	23	0,33	3	13,0	0,60	0,20
Ставропольский край	92	0,42	31	33,7	0,60	0,18
Сибирский федеральный округ						
Красноярский край	55	0,51	9	16,4	0,30	0,20
Республика Тыва	5	0,35	1	20,0	0,30	0,30
Иркутская область	64	0,53	9	14,1	0,43	0,05

Субъект РФ	ВЧО в структуре пациентов ЛОР- стационаров		Госпитальная летальность среди пациентов с ВЧО		Первичная заболеваемость населения ВЧО (случаев в год на 100 000 населения)	Смертность населения в результате ВЧО (случаев в год на 100 000 населения)
	Абс.	%	Абс.	%		
Омская область	203	1,56	25	12,3	1,71	0,21
Кемеровская область	91	0,61	14	15,4	0,55	0,10
Уральский федеральный округ						
Курганская область	9	0,21	2	22,2	0,40	0,20
Челябинская область	22	0,21	3	13,6	0,10	0,01
Центральный федеральный округ						
Тверская область	8	0,09	2	25,0	0,20	0,10
Смоленская область	6	0,10	3	50,0	0,10	0,10
Рязанская область	41	0,50	11	26,8	0,72	0,30
Брянская область	15	0,15	2	13,3	0,24	0,16
Курская область	30	0,53	10	33,3	0,50	0,20
Липецкая область	46	0,60	9	19,5	0,86	0,10
Тульская область	17	0,2	2	11,8	0,33	0,06
Южный федеральный округ						
Ростовская область	34	0,11	10	29,4	0,35	0,04
Краснодарский край	34	0,10	6	17,6	0,20	0,10
Среднее*	39,0 ± 38,7	0,52 ± 0,51	8,18 ± 7,59	23,21 ± 14,06	0,58 ± 0,45	0,16 ± 0,11
Минимум	5	0,09	0	0	0,09	0
Максимум	203	2,07	31	65	1,71	0,5

*Данные представлены в виде M ± SD, где M – среднее значение, SD – стандартное отклонение

Приложение 8 – Методы лечения у пациентов с отогенными внутричерепными осложнениями и его результаты

Библиографический источник		Методы лечения				Всего	Выписка			Летальный исход n (%)	Всего
		Терапевтический	Хирургический				Выздоровление	Инвалидизация			
			ЛОР	Нейрохирургический.	Междисциплинарный			Временная	Постоянная n (%)		
Страны с развитой экономикой											
Zevallos J.P. et al., 2009		0	0	0	17	17	9	7	0	1 (5,9)	17
Isaacson B. et al., 2010		3	34	3	0	40	39	0	0	1 (2,5)	40
Lin J. et al., 2011		2	2	1	3	8	6	2	0	0	8
Mattos J.L. et al., 2014		0	0	0	27	27	23	4	0	0	27
Leskinen K., Jero J., 2005		0	9	0	0	9	7	0	0	2 (22,2)	9
Hafidh M.A. et al., 2006		0	7	0	5	12	12	0	0	0	12
Zanetti D., Nassif N., 2006		3	7	0	3	13	13	0	0	0	13
Palma S. et al., 2014		4	14	0	0	18	18	0	0	0	18
Mustafa A. et al., 2008		0	39	0	0	39	29	7	0	3 (7,7)	39
Kuczkowski J., Narozny W., 2008		д.о.				20	19	0	0	1 (5,0)	20
Becherescu J., Anghel E., 2013		д.о.				7	д.о.				7
Migirov L. et al., 2005		0	15	0	13	28	8	18	2 (7,1)	0	28
Luntz M., 2012						10	6	3	1 (10)	2	10
Lin Y.S. et al., 2009		1	0	0	14	15	14	0	1 (6,7)	0	15
Итого	абс.	13	127	4	82	226 *	203	41	4	7	255 *
	%	5,8	56,2	1,8	36,2	100,0	28,3-100	0-64,3	0-10	0-22,2	100,0
Страны с развивающейся экономикой											
Wu J.F. et al., 2012		0	18	0	80	98	69	23	1 (1,02)	5 (5,1)	98
Mostafa B.E. et al., 2009		39	0	0	171	210	86	102	16 (7,6)	6 (2,9)	210
Khan A., Khan M.I., 2012		0	34	0	0	34	5	25	4 (11,8)	0	34
Wahid F.I. et al., 2014		0	3	0	26	29	д.о.			2 (6,9)	29
Ahmed Z. et al., 2016		д.о.				10	д.о.				10
Modak V.B. et al., 2005		3	103	0	0	106	13	78	6 (5,7)	9 (8,5)	106
Viswanatha B., Naseeruddi K., 2014		0	3	0	37	40	д.о.				40

Библиографический источник		Методы лечения				Всего	Выписка			Летальный исход n (%)	Всего
		Терапевтический	Хирургический				Выздоровление	Инвалидизация			
			ЛОР	Нейрохирургический.	Междисциплинарный			Временная	Постоянная n (%)		
Mahato R., Majumdar A.B., 2015		0	20	0	0	20	16	0	3 (15,0)	1 (5,0)	20
Sharma N. et al., 2015		0	0	0	25	25	16	7	2 (8,0)	0	25
Yorgancılar E. et al., 2013		0	30	0	7	37	12	23	2 (5,4)	0	37
Baysal E. et al., 2013		0	5	0	5	10	0	8	0	2 (20,0)	10
Karakas M. et al., 2014		0	8	0	0	8	4	4	0	0	8
Miura M.S. et al., 2005		1	3	0	2	6	д.о.				6
Bento R. et al., 2006		7	0	0	17	24	24	0	0	0	24
Martins G.S.Q. et al., 2008		д.о.				17	д.о.			0	17
de Oliveira Penido N. et al., 2005		0	0	0	33	33	22	8	0	3 (9,1)	33
de Oliveira Penido N. et al., 2015		8	16	0	27	51	13	19	15 (29,4)	4 (7,8)	51
Dubey S.P. et al., 2010		1	24	0	7	32	д.о.			10 (31,3)	32
Idowu O.E. et al., 2014		0	0	0	11	11	10	0	0	1 (9,1)	11
Итого	абс.	59	267	0	448	774 *	290	297	49	43	679 *
	%	7,6	34,5	0	57,9	100,0	0-100	0-80	0-29,4	0-31,3	100,0
Российская Федерация и страны СНГ											
Семак Л. И., 2012		0	47	0	0	56	43	0	0	13 (23,2)	56
Сергеева А. П., 2001		0	42	0	0	42	28	14	0	0	42
Борзов А. В., 2003		0	36	2	0	38	11	6	2 (53)	19 (50,0)	38
Пшеничникова В. В., 2006		5	58	0	0	63	32	5	1 (1,6)	25 (39,7)	63
Гаджимирзаев Г. А., 2010		8	324	0	0	332	287	11	5 (1,5)	29 (8,7)	332
Итого	Абс.	13	516	2	0	531	401	36	8	86	531
	%	2,1	97,2	0,4	0	100,0	25,5-100	0-80,0	0-5,3	0-50,0	100,0

*Данные без учета исследований, в которых необходимые данные отсутствуют.

Приложение 9. Методы лечения у пациентов с риносинусогенными внутричерепными осложнениями и его результаты

Библиографический источник		Методы лечения				Всего	Выписка			Летальный исход n (%)	Всего
		Терапевтический	Хирургический				Выздоровление	Инвалидизация			
			ЛОР	Нейрохирургическ.	Мультидисциплинарный			Временная	Постоянная n (%)		
Страны с развитой экономикой											
Oxford L.E., McClay J., 2005		1	0	0	13	14	4	10	0	0	14
Germiller J.A. et al., 2006		4	7	0	14	25	12	10	2 (8,0)	1 (4,0)	25
Glickstein J.S.et al., 2006		3	0	0	18	21	18	2	0	1 (4,8)	21
DelGaudio J.M. et al., 2010		3	2	0	18	23	20	3	0	0	23
Hicks C.W. et al., 2011		0	4	0	9	13	8	5	0	0	13
Blumfield E., Misra M, 2011		0	0	0	9	9	6	3	0	0	9
Kombogiorgas D. et al., 2007		0	0	3	8	11	6	0	5 (45,5)	0	11
Betz C.S. et al., 2008		0	0	0	6	6	6	0	0	0	6
Bayonne E. et al., 2009		2	0	0	23	25	14	7	4 (16,0)	0	25
Hansen F.S. et al., 2012		1	3	3	9	16	8	5	0	3 (18,8)	16
Nicoli T.K. et al., 2016		0	0	0	6	6	5	0	0	1 (16,7)	6
Wang L.L., Leach J., 2013		д.о.				21	д.о.				21
Kuczkowski J. et al., 2005		0	0	0	3	3	2	0	0	1 (33,3)	3
Wróbel M. et al., 2009		0	0	0	32	32	18	7	3 (9,4)	4 (12,5)	32
Szyfter W. et al., 2015		0	0	0	21	21	19	2	0	0	21
Итого	абс.	14	16	6	189	204	146	54	14	11	204 *
	%	6,2	7,1	2,7	84,0	100,0	0-28,6	0-71,4	0-45,5	0-33,3	100,0
Страны с развивающейся экономикой											
Ali A. et al., 2005		0	0	0	3	3	3	0	0	0	3
Chaiyasate S. et al., 2015		д.о.				24	1	10	6 (25,0)	7 (29,2)	24
Passeron H. et al., 2010		1	0	0	13	14	11	3	0	0	14
Miloundja J. et al., 2011		2	2	0	4	8	4	3	0	1 (12,5)	8

Библиографический источник		Методы лечения				Всего	Выписка			Летальный исход n (%)	Всего
		Тера-певти-ческий	Хирургический				Выздо-ровле-ние	Инвалидизация			
			ЛОР	Ней-рохи-рур-ги-ческ.	Муль-тидис-ципли-нарный			Времен-ная	Постоян-ная n (%)		
Opoku-Buabeng J., Owusu B., 2012		8	4	0	27	39	35	0	1 (2,6)	3 (7,7)	39
Khamassi K. et al., 2015		3	0	0	20	23	14	7	0	2 (8,7)	23
Idowu O.E. et al., 2014		0	0	0	8	8	0	7	0	1 (12,5)	8
Итого	абс.	14	6	0	75	95	68	30	7	14	119
	%	14,7	6,3	0	79,0	100,0	0-100	0-87,5	0-25,0	0-29,2	100,0
Российская Федерация											
Зинкин А. Н., 2008		д.о.				47	35	9	0	3 (6,4)	47
Пискунов И. С., Демиденко А. Н., 2008		д.о.				35	д.о.			1 (2,9)	35
Итого	абс.									4 (4,9)	82
	%									2,9 – 6,4	100,0

*Данные без учета исследований, в которых необходимые данные отсутствуют.

Приложение 10 – Методика определения значений шкалы клинической оценки тяжести состояния пациентов APACHE II = A+B+C [362]

Блок А. Клинические параметры	Баллы								
	+4	+3	+2	+1	0	+1	+2	+3	+4
Температура тела, °С	≥ 41	39-40,9	-	38,5-38,9	36-38,4	34-35,9	32-33,9	30-31,9	≤ 29,9°
Среднее АД, мм. рт. ст.[1]	≥ 160	130-159	110-129	-	70-109	-	50-69	-	≤ 49
ЧСС[2]	≥ 180	140-179	110-139	-	70-109	-	55-69	40-54	≤ 39
ЧДД[3]	≥ 50	35-49	-	25-35	12-24	10-11	6-9	-	≤ 5
РаСО2 крови, ммоль/л	≥ 52	41-51,9	-	32-40,9	22-31,9	-	18-21,9	15-17.9	< 15
pH крови	≥ 7,7	7,6-7,69	-	7,5-7,59	7,3-7,5	-	7,2-7,3	7,1-7,2	< 7,15
Na плазмы, ммоль/л	≥ 180	160-179	155-159	150-154	130-149	-	120-129	111-119	≤ 110

К плазмы, ммоль/л	≥ 7	6-6,9	-	5,5-5,9	3,5-3,9	3-3,4	2,5-2,9	-	≤ 2,5
Креатинин плазмы, ммоль/л[4]	≥ 309	177-308	133-176	-	53-132	-	< 53	-	-
Гематокрит, %	≥ 60	-	50-59,9	46-49,9	30-45,9	-	20-29,9	-	< 20
Лейкоциты, 10^9/л	≥ 40	-	20-39,9	15-19,9	3-14,9	-	1-2,9	-	< 1
Оценка по шкале Глазго[5]									
Цифровое значение блока А = сумме баллов оценки каждого из клинических параметров									

[1]Среднее АД = (диастолическое АД*2 + систолическое АД*3)/3.
[2]Частота сердечных сокращений.
[3]Частота дыхательных движений.
[4]значение креатинина удваивается при острой почечной недостаточности.
[5]Оценка уровня сознания по шкале Глазго.

I. Открывание глаз	Балл	II. Речь	Балл	III. Двигательная активность	Балл
Спонтанно	4	Ориентирован/разговаривает	5	Выполняет команды	5
На обращение	3	Дезориентирован/разговаривает	4	Целенаправленная реакция на боль	4
На боль	2	Отдельные слова	3	Нецеленаправленная реакция на боль	3
Не реагирует	1	Отдельные звуки	2	Тоническое сгибание/разгибание	2
		Отсутствует	1	Отсутствует	1
Значение шкалы Глазго = сумме баллов оценки каждого из клинических признаков					

Блок В. Оценка возраста (возраст – баллы): < 40 = 0 баллов; 45 – 54 = 2 балла; 55 – 64 = 3 балла; 65 – 74 = 5 баллов; > 75 = 6 баллов.

Блок С. Оценка сопутствующих заболеваний. Оценка проводится в случае сопутствующих заболеваний с тяжелым нарушением функции или при иммунодефиците: признаки печеночной недостаточности / энцефалопатии / комы в анамнезе, сердечная недостаточность IV класса, дыхательная недостаточность III класса, необходимость вспомогательного дыхания, пациенты на диализе, иммуносупрессия вследствие химиотерапии, лучевой терапии, длительного приема стероидов, заболеваний крови, ВИЧ инфекции. Ранжирование оценки: для неоперированных пациентов – 5 баллов, для прооперированных пациентов (в том числе операции в анамнезе) – 2 балла.

Приложение 11 – Методика определения значения шкалы органо-системных нарушений SOFA [351]

Оценка системы	Показатель оценки	Баллы				
		0	1	2	3	4
Система дыхания	PaO_2/FiO_2, мм рт. ст.[1]	> 400	<400	<300	<200	<100
Сердечно-сосудистая система	Среднее АД, мм. рт. ст.[2]/ вазопрессоры, мкг/кг/мин	80-95	<70	Дофамин < 5 или добу-тамин	Дофамин 5-15 / норадреналин < 0,1	Дофамин < 15/ норадрена-лин>0,1
Коагуляция	Тромбоциты, $x10^{12}$/л	≥ 150	< 150	< 100	< 50	< 20
Печень	Билирубин, ммоль/л	8,5-19,5	20-32	33-101	102-201	> 204
Почки	Креатинин, ммоль/л	44-99	100=171	171-299	300-440	> 440
Центральная нервная система	Шкала Глазго, баллы	15	13-14	10-12	6-9	< 6
Значение шкалы SOFA = сумма баллов оценки каждой из систем						

[1]Напряжение кислорода в артериальной крови/содержание кислорода во вдыхаемом воздухе, мм рт. ст.
[2]Среднее АД = (диастолическое АД*2 + систолическое АД*3)/3.